



检 查 结 果

姓名	刘权锐
性别	男
年龄	37岁
联系电话	13096586995
体检日期	2026-04-22

检验报告

尿液分析+尿沉渣

项目名称	检查结果	单位	参考值	提示
白细胞尿	1	个/u1	0--13	
上皮细胞(EC)	0	/HP	0--28	
管型(CAST)	0	个/u1	0--1	
霉菌(尿)	0	/HP	0--0	
结晶	0	/HP	0--10	
透明度(CLA)	清亮			
胆红素(BIL)	-		阴性	
隐血(ERY)	-		阴性	
小圆上皮细胞(SRC)	0	个/u1	0--0	
维生素C	-		阴性	
异常红细胞	0	个/u1	0--3	
红细胞(正常)	0	个/u1	0--6	
鳞状上皮细胞	0	个/u1	0--0	
粘液丝	3	个/u1	0--0	↑
颜色(Colour)	淡黄色			
尿葡萄糖(GLU)	-		阴性	
酮体(KET)	-		阴性	
比重(SG)	1.030		1.003--1.030	
酸碱度(PH)	5.0		4.5--8.0	
尿蛋白质(PRO)	-		阴性	
尿胆原(URO)	-		阴性	
亚硝酸盐(NIT)	-		阴性	
红细胞(尿)(RBC)	0	个/u1	0--6	
尿白细胞(LEU)	-		阴性	

*小结：

粘液丝偏高(3 /HP)

操作员：祁佳佳 检查日期：2026-04-22 检查医生：

血常规（五分类）

项目名称	检查结果	单位	参考值	提示
白细胞(WBC)	6.26	$10^9/L$	3.5--9.5	
淋巴细胞绝对值(LY#)	2.32	$10^9/L$	1.1--3.2	
淋巴细胞百分比(LY%)	37.1	%	20--50	
中性粒细胞绝对值(GR#)	3.48	$10^9/L$	1.8--6.3	
中性粒细胞百分比(GR%)	55.5	%	40--75	
嗜碱性粒细胞绝对值(BA#)	0.01	$10^9/L$	0--0.06	
嗜碱性粒细胞百分比(BA%)	0.2	%	0--1.0	
嗜酸性粒细胞绝对值(E0#)	0.09	$10^9/L$	0.02--0.52	
嗜酸性粒细胞百分比(E0%)	1.4	%	0.4--8	
血小板(PLT)	196	$10^9/L$	125--350	
血小板分布宽度(PDW)	11.6	f1	9.0--17	
平均血小板体积(MPV)	10.2	f1	6.0--14.0	
血小板压积(PCT)	0.199	%	0.11--0.28	
红细胞(RBC)	5.09	$10^{12}/L$	4.3--5.8	
血红蛋白	151	g/L	130--175	
红细胞压积(HCT)	46.7	%	40--50	
红细胞平均体积(MCV)	91.8	f1	82--100	
平均血红蛋白含量(MCH)	29.6	pg	27--34	
平均血红蛋白浓度(MCHC)	323	g/L	316--354	
单核细胞绝对值(MO#)	0.36	$10^9/L$	0.1--0.6	
单核细胞百分比(MO%)	5.8	%	3--10	
红细胞分布宽度标准差(RDW-SD)	46.6	f1	35--56	
红细胞分布宽度变异系数(RDW-CV)	14.2	%	10.6--16.6	

大血小板比率	27.1	%	11--45	
大血小板数目	53	$10^9/L$	30--90	
未成熟粒细胞数目	0.00	$10^9/L$	0--0.6	
未成熟粒细胞百分比	0.0	%	0--10	
有核红细胞数目	0.002	$10^9/L$	0--9999	
有核红细胞百分比	0.03	/100WBC	0--9999	

***小结:**

未见异常

操作员：祁佳佳 检查日期：2026-04-22 检查医生：

肾功三项

项目名称	检查结果	单位	参考值	提示
肌酐(CREA)	76.70	$\mu\text{mol/L}$	57--97	
尿酸(UA)	225.00	$\mu\text{mol/L}$	200--420	
尿素测定(Urea)	8.20	mmol/L	3.1--8.0	↑

***小结:**尿素测定(Urea)偏高(8.20 mmol/L)

操作员：刘慧芳 检查日期：2026-04-22 检查医生：

空腹血糖

项目名称	检查结果	单位	参考值	提示
葡萄糖(GLU)	5.12	mmol/L	3.89--6.1	

***小结:**

未见异常

操作员：刘慧芳 检查日期：2026-04-22 检查医生：

同型半胱氨酸

项目名称	检查结果	单位	参考值	提示
同型半胱氨酸	9.40	$\mu\text{mol/L}$	0--15	

***小结:**

未见异常

操作员：刘慧芳 检查日期：2026-04-22 检查医生：

血脂四项

项目名称	检查结果	单位	参考值	提示
动脉硬化指数	1.88		1.31--3.19	
总胆固醇(CHOL)	4.62	mmol/L	2.59--5.2	
甘油三脂(TG)	1.37	mmol/L	0.7--1.7	
低密度脂蛋白(LDL)	2.37	mmol/L	0--4.13	
高密度脂蛋白(HDL)	1.26	mmol/L	0.77--1.55	

***小结：**

未见异常

操作员：刘慧芳 检查日期：2026-04-22 检查医生：

肝功能三项

项目名称	检查结果	单位	参考值	提示
γ-谷氨酰转肽酶(GGT)	33.0	U/L	10--60	
丙氨酸氨基转移酶(ALT)	28.00	U/L	9--50	
门冬氨酸氨基转移酶(AST)	18.00	U/L	15--40	
谷草比谷丙	0.64		0.4--2.5	

***小结：**

未见异常

操作员：刘慧芳 检查日期：2026-04-22 检查医生：

体检科 12导联心电图报告

刘权锐 男 37岁 体检号:433402

病床号:

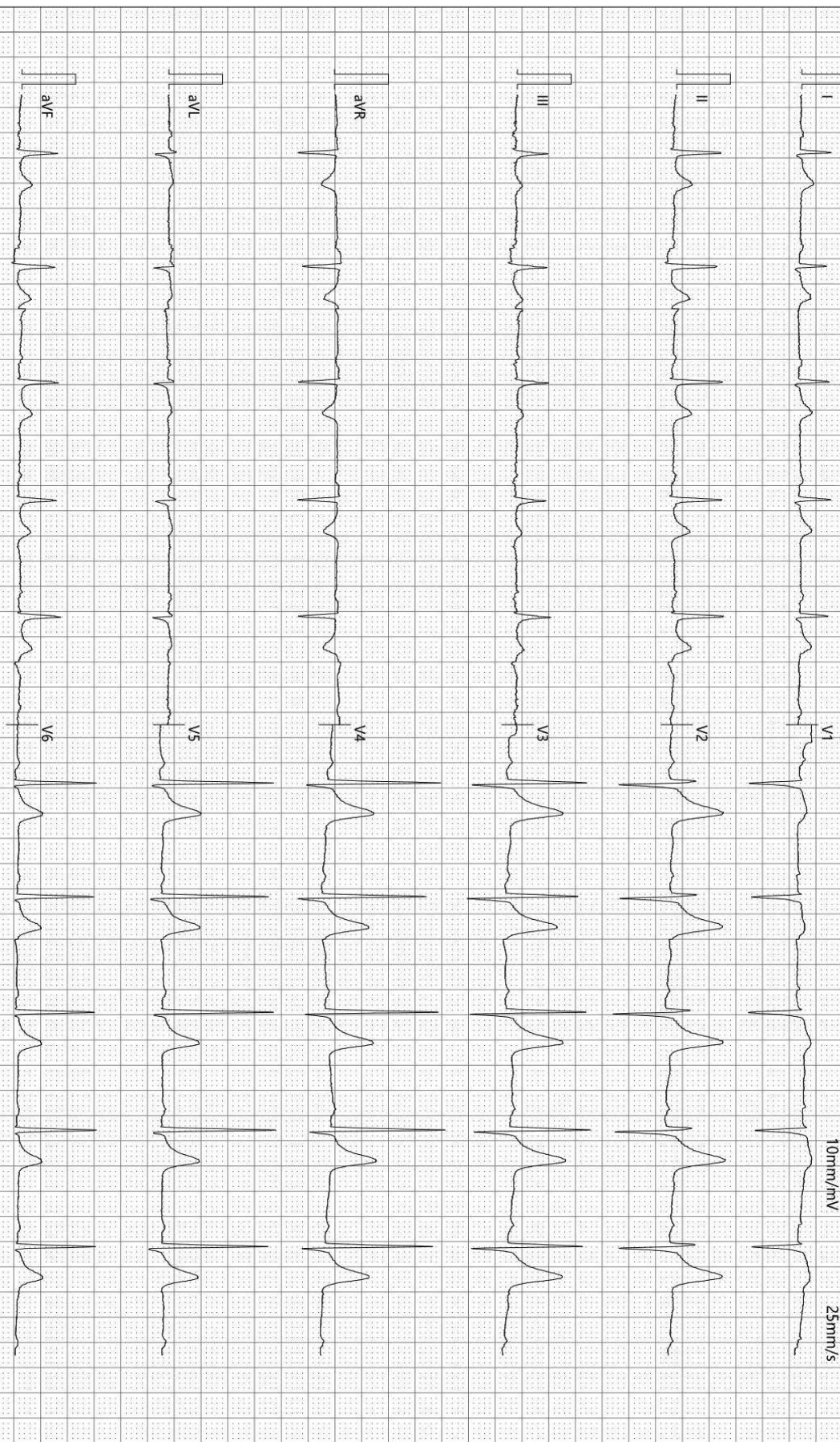
诊断结果:

- 1.窦性心律
- 2.正常心电图

诊断医生:

张生 陶志辉

HR : 65bpm [60~100bpm]
P : 120 f ms [0~110ms]
PR : 190ms [120~200ms]
QRS : 82ms [60~100ms]
QT/QTc : 361/375ms [320~440/0~450ms]
P/QRS/T : 64/64/53deg. [0~75/-30~90/0~75deg]
RV5/SV1 : 2.049/0.895mV [0.0~2.5/0.0~2.0mV]



检查时间:2026-04-22 09:07:43

诊断时间:2026-04-22 09:13:42

SEMIP V1 90

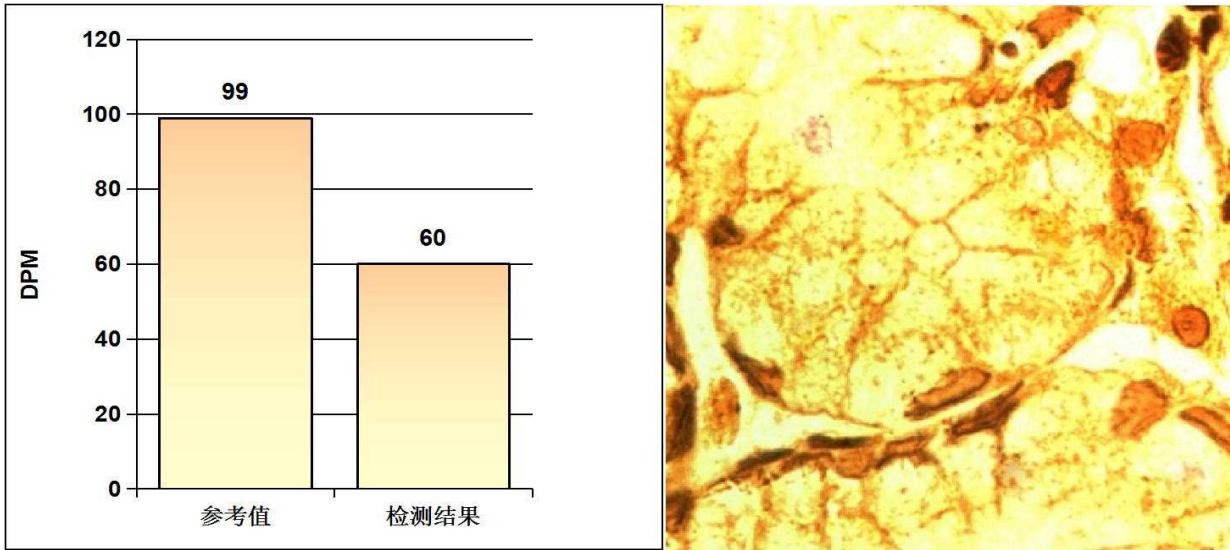
仅供临床参考

大同瑞慈康复医院

¹⁴C呼气试验检验报告

姓名	刘权锐	年龄	37	性别	男
住院号	0	日期	2026/4/30 8:47:40	电话	13096586995
送检医生	曹居杰	样品编号	9153	编号	2307030554

¹⁴C呼气试验



阳性参考值 (Disintegrations Per Minute(DPM)):

DPM值:	dpm > 2499	阳性++++
	1499 < dpm ≤ 2499	阳性+++
	499 < dpm ≤ 1499	阳性++
	149 < dpm ≤ 499	阳性+
	dpm ≤ 99	阴性
	99 < dpm ≤ 149	不确定

检测结果: **dpm= 60** **阴性**

检测者: _____ 宋晓宁

大同瑞慈健康体检

骨密度检测报告

受检者信息

受检者ID: 2307030554

姓名: 刘权锐

出生年月日: 1986/6/29

年龄: 39

性别: 男

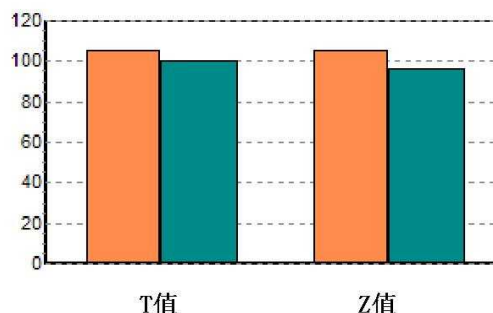
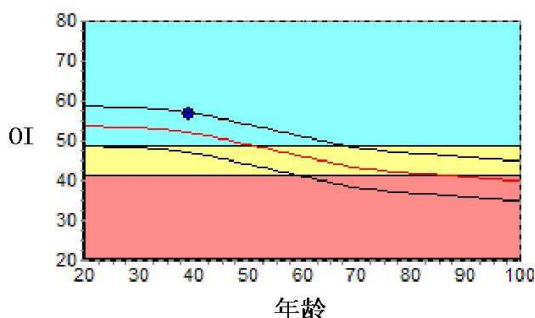
测定部位(右/左): 右

测定结果

测定日期: 2026/4/22 8:53:04

测试编号: 1/1

■ 受测者 ■ 平均值



数据库: Asia

OI: 56.6

SOS: 1375.4 m/s, BUA: 41.4

T值: 0.54

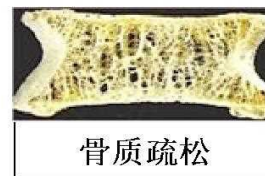Z值: 0.92

成人比: 105.0 %

同龄比: 108.8 %

OPR: N/A %

结果分析



注解

以上结论仅供参考

科室:

医生签名:

医院地址 大同瑞慈健康体检

地址 大同市平城区魏都大道79号

联系电话 0352-2824444

操作者 名燕凌

Rich 大同瑞慈康复医院
超声诊断图文报告

流水号: 2307030554

超声号: 2159128

姓名: 刘权锐

年龄: 37岁

性别: 男

检查设备: Vivid E95

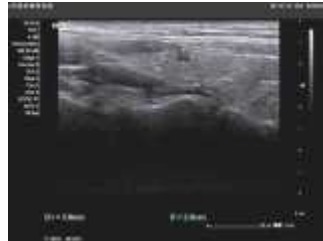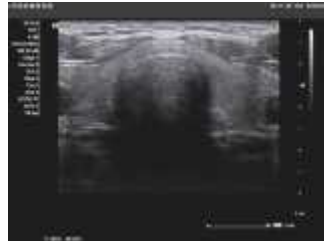体检号: 433402

申请医院: 本院

体检科室: 体检科

检查部位: 甲状腺彩超

经典图像:



影像所见:

甲状腺双侧叶形态正常, 包膜完整, 右侧叶实质内探及两个囊性回声, 大者约 0.4*0.3cm, 边界清, 内见点状强回声, 余实质回声均匀, CDFI: 未见异常血流信号。

双侧颈部未见明显肿大淋巴结。

影像诊断:

甲状腺右侧叶囊肿 TI-RADS2 级

报告医师:

检查日期: 2026-04-22

审核医师:

报告日期: 2026-04-22



注: 本报告仅供临床医生参考!

地址: 大同市魏都大道 79 号。如有疑问, 请致电: 0352---2830580

Rich 大同瑞慈康复医院
超声诊断图文报告

流水号: 2307030554

超声号: 2159131

姓名: 刘权锐

年龄: 37 岁

性别: 男

检查设备: Vivid E95

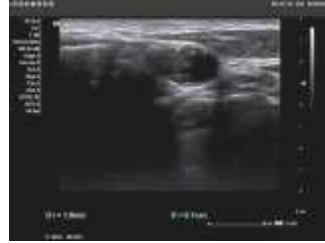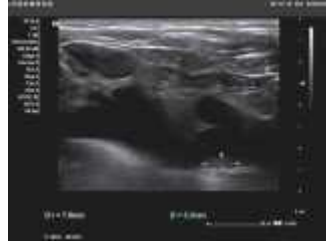体检号: 433402

申请医院: 本院

体检科室: 体检科

检查部位: 颈部血管彩超

经典图像:



影像所见:

右锁骨下动脉起始处探及大小约 7.6*3.3mm 低回声斑, 双侧颈总动脉内中膜增厚, 较厚处均约 1.3mm, 左侧颈总动脉膨大处探及大小约 31.6*6.1mm 低回声斑, 双侧颈内、颈外动脉起始段内中膜不增厚, 内壁欠光滑, 管壁未见明确强回声斑。CDFI: 血流充盈好。PW: 频谱形态正常。 双侧椎动脉走行正常, 椎动脉内径正常, 管壁不厚, 管腔内为无回声, CDFI: 血流充盈好。PW: 频谱正常。

影像诊断:

1. 右锁骨下动脉起始处斑块形成
2. 双侧颈总动脉内中膜增厚合并左侧膨大处斑块形成

报告医师:

检查日期: 2026-04-22

审核医师:

报告日期: 2026-04-22



注: 本报告仅供临床医生参考!

地址: 大同市魏都大道 79 号。若有疑问, 请致电: 0352---2830580

Rich 大同瑞慈康复医院
超声诊断图文报告

流水号: 2307030554

超声号: 2159133

姓名: 刘权锐

年龄: 37 岁

性别: 男

检查设备: Vivid E95

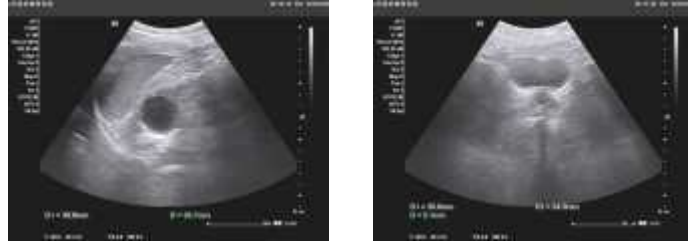
体检号: 433402

申请医院: 本院

体检科室: 体检科

检查部位: 全腹彩超

经典图像:



影像所见:

肝脏大小形态正常, 包膜光滑完整, 实质回声均匀, 肝内管道系统走行清晰, 门静脉及肝内胆管不扩张。

胆囊大小形态正常, 壁不厚、欠光滑, 囊壁探及直径约 0.3cm 高回声凸起, 位置固定, 后无声影, 囊内透声好, 肝外胆管不扩张。

胰腺大小形态正常, 实质回声均匀, 主胰管不扩张。

脾脏大小形态正常, 实质回声均匀, 脾门静脉不宽。

双肾大小形态正常, 皮髓质分界清晰, 左肾上极实质内探及大小约 3.9*3.7cm 囊性回声, 内透声好, 集合系统未见分离, 双侧输尿管未见扩张。

膀胱充盈佳, 未见明显异常。

前列腺形态正常, 大小约 3.5*2.5*2.6cm, 实质回声欠均匀, 内见多个强回声斑, 大者直径约 0.5cm。

影像诊断:

1. 胆囊息肉
2. 左肾囊肿
3. 前列腺多发钙化斑

报告医师:

检查日期: 2026-04-22

审核医师:

报告日期: 2026-04-22



注: 本报告仅供临床医生参考!

地址: 大同市魏都大道 79 号。若有疑问, 请致电: 0352---2830580

ID 号: 2307030554

影像号: CT20260422017

姓名: 刘权锐

年龄: 37 岁

性别: 男

检查设备: 西门子量子双源 CT

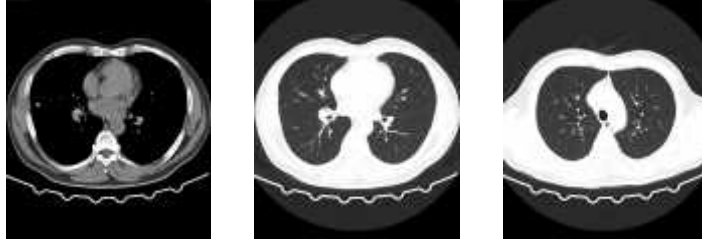
体检号: 433402

申请医院: 本院

体检科室: 体检科

检查部位: CT 检查

经典图像:



影像所见:

双侧胸廓对称, 气管居中。右肺上叶尖段部分支气管内可见高密度影; 左肺上叶舌段可见条索状高密度影; 左肺上叶上舌段 (IM157) 见实性结节, 大小约为 0.5cm×0.4cm。双肺见多发钙化结节, 较大者位于右肺中叶外侧段 (IM204), 大小约为 0.7cm×0.5cm。双肺门不大, 形态自然。心脏及大血管大小、形态未见异常。纵隔内未见肿块及肿大淋巴结。胸膜无增厚, 胸膜腔内无积液。胸壁软组织及骨骼未见病变征象。

扫及左肾可见一直径约 3.6cm 的类圆形低密度影, CT 值约 7HU。

影像诊断:

1. 右肺上叶尖段部分支气管粘液栓形成
2. 左肺上叶舌段局限性纤维化, 双肺多发钙化灶
3. 左肾囊肿

报告医师: 张剑峰

检查日期: 2026-04-22

审核医师:

报告日期: 2026-04-22