



2307030537

大同瑞慈健康体检

报 告 册

体检编号	433441	工号	27
姓名	李少杰		
性别	男	年龄	44岁
单位	大同市人民代表大会常务委		
部门	大同市人民代表大会常务委员会		
联系电话	13753256677		
体检日期	2025-04-22		

尊敬的李少杰先生您好！

首先，瑞慈健康体检全体员工欢迎您的光临，并对您的信任表示衷心的感谢！

您于 2025-04-22 （体检编号：433441）完成健康检查，本机构的各科医生已根据您的体检项目及结果，汇总成此份健康体检报告，并经总检医生审核。据此提出对您健康状况的综合分析及建议。

瑞慈健康体检倡导“大健康、大康复”，提出“健康是第一财富（Rich）”的人文理念。希望您仔细阅读并妥善地保管此份健康体检报告，并认真关注报告中的提示与建议，若您对报告内容有任何疑问，可直接与瑞慈健康体检客服部联系，进一步咨询。

健康体检咨询电话：0352-2824444

客户服务咨询电话：0352-2830597

400-6112995

瑞慈健康体检报告由下列内容组成：

第一部分：主检报告

第二部分：分科分项结果

第三部分：检验报告

第四部分：附表

主检报告

检查综述

- 【身高、体重、血压】 (1) 体重指数 26.78：超重
- 【眼科】 (1) 右眼视力下降
- 【耳鼻喉科】 (1) 右耳听力下降 (2) 鼻腔黏膜充血 鼻腔：粘膜水肿
- 【血常规（五分类）】 血小板(PLT)偏低($118 \times 10^9/L$) 红细胞压积(HCT)偏高(50.4%)
- 【空腹血糖】 葡萄糖(GLU)偏高(7.84 mmol/L)
- 【血脂四项】 甘油三脂(TG)偏高(3.13 mmol/L)
- 【肝功能三项】 γ -谷氨酰转肽酶(GGT)偏高(91.0 U/L)
- 【尿液分析+尿沉渣】 粘液丝偏高(3 /HP)
- 【冠状动脉 CTA】 右冠状动脉中段局限性轻微狭窄约 5% 冠状动脉圆锥支-肺动脉漏
- 【CT 检查】 呼吸性细支气管炎，右肺上叶纤维钙化灶 左肺舌段及右肺中叶纤维粘连 两肺下叶支气管肺炎，炎性结节灶形成
- 【心电图】 1. 窦性心律 2. 二尖瓣 P 波
- 【甲状腺彩超】 甲状腺右侧叶结节 TI-RADS II 级
- 【颈部血管彩超】 右侧颈总动脉膨大处斑块形成
- 【全腹彩超】 1. 轻度脂肪肝 2. 右肾囊肿 3. 前列腺多发钙化斑
- 【骨密度检查】 骨质减少
- 【口腔科】 (1) 左上第二双尖牙 残根 (2) 牙周：牙结石

医生建议

【超重】：

- (1) 体重指数是判断体重超标或偏低的主要指标。体重是反映和衡量一个人健康状况的重要标志之一，过胖和过瘦都不利于健康，身高体重不协调也不会给人以美感。体重的变化，还会直接反映身体长期的热量平衡状态。
- (2) 当需要比较及分析一个人的体重对于不同身高的人所带来的健康影响时，体重指数是一个中立而可靠的指标。其主要适用于需要体重测试、体型肥胖和全身检查的人群。
- (3) 体重指数 (BMI) 是世界卫生组织推荐的国际统一使用的肥胖分型标准，也是目前国际上常用的衡量人体胖瘦程度以及是否健康的一个标准，其计算方式为： $BMI = \text{体重 (千克)} / \text{身高 (米} \times \text{米)}$ 。成人的标准值是 BMI 18.5-23.9 之间。低于 18.5 为体重指数偏低；高于 23.9 则为体重指数偏高。
- (4) 一般表现为体重超重或肥胖，超重及肥胖会出现一系列代谢性疾病，如高血压、高血糖、高血脂、高尿酸血症等，所以体重指数偏高者一定要注意控制体重。
- (5) 合理控制饮食，食品多样化，食物纤维可适量增加，饮食规律，避免暴饮暴食，低盐、低脂饮食为主，减少高热量食物的摄入。
- (6) 加强体育锻炼，每天最少保持 30 分钟的中等强度运动。鼓励每天至少快步走 6000 步比较健康。肥胖患者不适合较剧烈的运动，会加重膝关节的负担，可以选择游泳、划船等对膝关节负荷较小的运动。
- (7) 定期检查血糖、血脂、肝功、肝脏 B 超等，积极治疗基础性疾病。
- (8) 减少热量摄取及增加热量消耗。强调以健康行为、饮食、运动为主的综合治疗。

【右眼视力下降】：

- (1) 视力下降是由角膜白斑或角膜炎、晶状体混浊、眼底疾病、屈光不正等原因引起，建议眼科诊断治疗。

【鼻腔黏膜充血】：

- (1) 积极锻炼身体，治疗全身疾病。
- (2) 戒除烟酒，避免刺激。
- (3) 建议到耳鼻喉科就诊，选择恰当的治疗方法。

【听力下降】：

- (1) 建议耳鼻喉科诊治。

【红细胞压积(HCT)偏高】：

- (1) 供内科结合临床参考。
- (2) 如果明显升高，复查血常规。

【血小板(PLT)偏低】：

(1) 血小板偏低常见于再生障碍性贫血，血小板减少性紫癜，脾功能亢进等。若凝血功能正常，脾脏也不大，需要结合病史或进一步检查才能判断引起血小板减少的原因，但如有任何不适要立即到血液专科就诊。

【葡萄糖(GLU)偏高】：

- (1) 正常情况下，人体中糖的分解和合成代谢处于动态平衡，保持相对恒定。血清葡萄糖是指血液中的葡萄糖浓度，是诊断糖尿病最重要检查项目之一。
- (2) 空腹血糖偏高可分为生理性偏高（如餐后、高糖饮食、剧烈运动、情绪激动等均可引起一过性增高，经过休息后血糖值可以恢复正常）和病理性增高（如糖尿病、甲状腺功能亢进、库欣综合征等）。
- (3) 空腹血糖生理性增高经过调整饮食结构、避免剧烈活动、控制情绪等方式后可自行缓解，血糖值可以恢复正常。
- (4) 排除生理性增高因素经复查仍然增高者属于病理性增高，应及时到内分泌科复诊，明确血糖偏高的原因及所患疾病的种类。
- (5) 如果是首次检查发现血糖偏高，应及时到医院内分泌科进行详细的检查及正规的治疗。
- (6) 已确诊的糖尿病患者，如血糖仍较高则说明血糖控制不佳，应及时到医院内分泌科诊治，修正以往的治疗方案及改变一些不良的生活习惯。
- (7) 糖尿病的治疗强调早期治疗、长期治疗、综合治疗和措施个体化，综合防治包括糖尿病教育、饮食治疗、体育锻炼、药物治疗和血糖监测五个方面。

【甘油三酯(TG)偏高】：

- (1) 甘油三酯是甘油和脂肪酸所构成的有机化合物，甘油三酯测定是脂类代谢的重要指标之一。
- (2) 甘油三酯增高与冠心病的发生有着重要的相关性，随年龄增大而有上升的趋势，其增高最常见于高脂和过量糖类饮食、肥胖等。
- (3) 甘油三酯主要功能是为机体提供能量，其正常值在 0.7-1.7mmol/L 之间，1.7-2.29mmol/L 为边缘增高，提示应该注意饮食和运动了。
- (4) 甘油三酯大于 2.3mmol/L，就称为高甘油三酯血症。甘油三酯增高虽然不会直接导致血管斑块的形成，但也会间接引起心脑血管疾病风险增加，同时，当甘油三酯大于 5.6mmol/L 时，还会增加急性胰腺炎的风险，所以降低甘油三酯的基础主要是控制饮食，饮食控制不佳可以选择药物治疗。
- (5) 生活方式的干预是控制甘油三酯水平升高的基础，包括减重，增加运动量，限制酒精摄入以及避免食用果糖和高碳水化合物食物。多食蔬菜水果，定期复查。
- (6) 明显增高者在医师的指导下使用降脂药物治疗，首选他汀和贝特类药物。

【 γ -谷氨酰转肽酶(GGT)偏高】：

- (1) γ -谷氨酰转肽酶（GGT）人体血清中一个重要的转氨酶，存在于血清及除肌肉以外的所有细胞中，肾脏中含量最为丰富。血清中 γ -谷氨酰转肽酶（GGT）主要来自肝胆系统，因此当肝内合成亢进或胆汁排出受阻时血中 γ -谷氨酰转肽酶（GGT）就会升高。
- (2) 临床上很多情况都会导致 γ -谷氨酰转肽酶（GGT）轻度升高，如长期熬夜、剧烈活动、过度劳累、饮食不节等不良生活习惯。一般情况下，一过性偏高在改善不良生活习惯后，数值可逐渐恢复正常。
- (3) 除此之外，一些病理性的原因也可导致 γ -谷氨酰转肽酶（GGT）明显升高。单独的 γ -谷氨酰转肽酶（GGT）检查，不具特异性，往往需要结合病史以及其他检查结果进行综合评估。
- (4) 长期大量饮酒者、长期服药者（如巴比妥类药物、苯妥英钠等），可能会造成肝脏代谢出现问题，致 γ -谷氨酰转肽酶（GGT）升高，一般戒酒停药数值可逐渐恢复正常。

(5)各种急慢性肝炎均可出现 γ -谷氨酰转肽酶（GGT）升高的情况，常见的有病毒性肝炎、酒精性肝炎、药物性肝炎、慢性活动性肝炎、肝硬化、脂肪肝及肝癌等，由于肝细胞破坏致 γ -谷氨酰转肽酶（GGT）升高，一般需要结合其他化验和影像学检查明确诊断。

(6)胆道疾病也可出现 γ -谷氨酰转肽酶（GGT）升高，包括胆道阻塞性疾病（如慢性胆汁性胆囊炎、胆管炎等），胆道出现梗阻，导致大量 γ -谷氨酰转肽酶（GGT）堆积入血致使其升高，此时应积极治疗原发病。

【粘液丝偏高】：

- (1)尿常规中粘液丝是由尿路中细胞分泌出来的，在有尿路感染时分泌会明显增多，且伴有炎症细胞的出现。
- (2)粘液丝偏高，可分为生理性偏高和病理性偏高两种，生理性偏高一般是由于喝水较少导致的尿液浓缩，一般在喝水后就能达到稀释的效果。
- (3)病理性的粘液丝偏高是由于泌尿系炎症或者是前列腺炎导致的，需要注意观察，多喝水，同时有白细胞等炎症细胞增多时，应及时服用抗感染药物治疗。如果仅有粘液丝的增多而没有白细胞等炎症细胞增多时，尿路有炎症的可能性不大。
- (4)建议平时饮食注意清淡，多喝水，少吃油腻和辛辣的食物，要注意个人清洁卫生，勤洗阴部，注意休息。

【右冠状动脉中段局限性轻微狭窄】：

- (1)建议心血管内科诊断治疗。

【呼吸性细支气管炎】：

- (1)建议呼吸内科诊断治疗。

【右肺上叶纤维钙化灶】：

- (1)建议呼吸科诊断治疗

【左肺舌段及右肺中叶纤维粘连】：

- (1)建议呼吸内科诊断治疗。

【肺炎】：

- (1)内科治疗。
- (2)避免着凉，过劳。防止上呼吸道感染，注意锻炼身体，增强机体抵抗力。

【二尖瓣P波】：

- (1)建议心血管内科诊断治疗。

【甲状腺右侧叶结节】：

- (1)甲状腺结节是一种常见的甲状腺疾病，很多甲状腺疾病可表现为结节，如可由甲状腺退行性变、炎症、自身免疫性及新生物等多种病变所致。甲状腺结节在各个年龄段的男女人群中均可见到，但中年女性中较多。
- (2)甲状腺结节分良性和恶性两大类，良性的占绝大多数，恶性者不足1%，判断甲状腺结节的良恶主要依靠病史、体格检查、放射性核素扫描、穿刺细胞学检查。
- (3)建议往外科就诊，进一步检查，明确诊断，结合临床诊治并定期复查。

【右侧颈总动脉膨大处斑块形成】：

- (1)颈动脉斑块是动脉硬化后，血管里面的垃圾沉淀在血管壁形成。斑块又分为硬斑和软斑两种。硬斑比较稳定，不容易脱落，软斑不稳定，容易破裂脱落，从而形成血管栓塞。
- (2)建议：1.减低胆固醇水平。2.减低高血糖、高血压等高危因素，将血压、血糖控制在理想水平。3.积极进行生活干预，控制饮食，改善饮食结构，适量增加运动，戒烟限酒。4.必要时药物治疗。

【轻度脂肪肝】：

- (1)脂肪肝是指肝脏被脂肪浸润，为一种多病因引起的获得性疾病。
- (2)脂肪肝是以肝细胞脂肪变性和脂肪蓄积为病理特征，最常见易患因素有超重或肥胖、进食油腻食物、高脂血症（尤其甘油三酯升高）、营养失调（营养过量或不足）、饮酒、高脂血症、少运动、糖耐量异常、减肥造成体重急剧下降、营养不良、中毒和药物等。

(3)当肝内脂类（主要为甘油三酯）含量超过肝重的5%时为脂肪肝。脂肪肝是一个常见的临床现象，不是一个独立性的疾病。

(4)值得注意的是，过多的脂肪在肝组织、肝细胞内浸润，引起肝细胞肿大，严重可致肝硬化。脂肪肝是可逆性的，合理饮食、运动及治疗后可恢复。

(5)合理控制饮食，控制总摄入量，低盐、低脂和低糖类饮食，少吃动物内脏，多吃蔬菜水果；

(6)控制危险因素，如控制体重、改善胰岛素抵抗、调整血脂紊乱，戒酒、戒烟，坚持长期有氧运动，加强体育锻炼；

(7)定期复查腹部彩超、血脂、肝功能。

【右肾囊肿】：

(1)肾囊肿是肾脏内出现大小不等的与外界不相通的囊性肿块的总称。肾囊肿属于良性肿瘤，在肾囊性疾病中以单纯性肾囊肿最为常见。其发生原因尚可能与先天性肾小球、肾小管结构异常和后天性损伤感染有关。

(2)单纯性肾囊肿大多数无症状，常在体检彩超时被发现。一般直径大于5cm或者合并感染、破裂、出血时才引起症状，主要表现为腰腹部或背部胀痛，当出现并发症时疼痛加重。

(3)肾囊肿直径小于4cm，无肾盂肾盏明显受压，无感染、恶变、高血压及症状不明显者，只需密切随访观察，定期彩超检查。

(4)肾囊肿多数是先天性的，对人体健康没有多大影响，不会癌变，可以工作，可以运动，生活上没什么要特别注意的地方。其发病率可随年龄增长而增高，50岁以上的人有50%可以发现这种囊肿，借助彩超、CT可确诊。

(5)首次发现，建议作MRI或CT检查，以排除肾内其它占位性病变。

(6)过大的囊肿，对肾脏本身或周围的器官有压迫症状的，或有炎症的，往外科治疗。定期复查。

【前列腺多发钙化斑】：

(1)1、前列腺钙化斑大多数是由于前列腺炎症之后，前列腺内部组织局部出现了纤维化、钙质沉积而引起的。多数患者都是在体检时通过彩超检查时发现的，一般情况没有不适症状不需治疗。2、部分患者如有不适症状，建议前往泌尿科诊断治疗。

【骨质减少】：

(1)骨质减少是指以单位体积内骨组织量减少为特点的代谢性骨病变，表示骨骼密度低于正常水平，因为骨骼密度是测量骨骼强度的指标。骨质减少是一种渐进的形式，但能够反映骨骼状况。骨质减少是骨质疏松的前兆，其发展到严重程度就是骨质疏松。

(2)骨骼随着年龄的增长，细胞活跃程度会逐渐降低，并且年龄增长后，体内性激素水平会逐渐下降，钙、锌、维生素D等微量元素吸收不足，导致骨质减少。此外，如果缺乏运动、过度挑食、偏食等情况，也会影响机体对微量元素的吸收，进而导致骨质减少。

(3)骨质减少在临床上多见于孕妇和中老年人群，孕妇因为胎儿生长发育需要钙质，骨质会出现减少；中老年人群因为年龄增长也会出现钙质的流失。

(4)此外，女性绝经期后雌激素分泌会明显下降导致破骨细胞活跃，引起骨量丢失而出现骨质减少；甲状腺、甲状旁腺功能亢进等继发性疾病也可导致骨质减少。

(5)临床上常用双能X线骨密度测量作为测量骨质流失的一种方法，其测量骨密度主要是在脊柱、髋关节等部位；跟骨的定量超声也可用于普通筛查，其方法费用低、便携且无电离辐射。

(6)定期复查骨密度，每年做一次骨密度的检测。如果骨质继续减少，就需要药物的治疗（如钙尔奇D、骨化三醇等）。

(7)经常晒太阳或补充维生素D。加强体育锻炼，多参加户外运动。补钙，钙含量多的食品主要见于海产品、牛奶、豆腐、豆浆、酸奶、芝麻、绿色蔬菜等，到了五十岁以后最好口服钙片，以促进钙的吸收。

【牙结石】：

(1)牙结石又称牙石，是沉积在牙齿或修复体表面上已经钙化或正在钙化的菌斑或软垢。其开始时是软的，会因逐渐的钙化而变硬。它是由75%的磷酸钙，15-25%的水、有机物、磷酸锰、矿酸钙及微量的钾、钠、铁所构成，并呈现出黄色、棕色或者黑色。

(2)牙结石通常存在于唾液腺开口处的牙齿表面（例如：下颚前牙的舌侧表面，上颚后牙的颊侧表面）和牙齿的颈部，以及口腔粘膜运动不到的牙齿表面等处。

(3)牙结石形成后，可伴随牙龈出血、牙龈萎缩、口臭等症状。

(4) 牙结石是牙周病的重要病因，它会不断刺激牙周组织，并且压迫牙龈，影响血液循环，造成牙周组织的病菌感染，形成牙周囊袋，此后更易使食物残渣、牙菌斑、牙结石等的堆积，最终牙周支持组织全部破坏，导致牙齿松动，以至于不得不拔除牙齿。

(5) 早晚刷牙、饭后漱口是防治牙结石形成的最重要措施。应采取正确的竖刷牙法和巴氏刷牙法，纠正横刷牙法。

(6) 多吃富有维生素的粗纤维食物，如肉、蛋、各种蔬菜和水果，充分咀嚼以利于牙面清洁。少吃甜食及黏性很强的食物，不吃零食。

(7) 建议每半年进行一次口腔健康检查，每年进行 2-3 次全口超声波洁牙术，使牙面、牙颈部经常处于洁净状态。

【残根】：

(1) 牙齿由于龋坏等原因而致使牙冠的大部分缺损，称为残冠。牙冠基本缺失，仅剩余牙根，称为残根。

(2) 残根、残冠一旦形成，牙齿的髓腔、根管就暴露于口腔的有菌环境中，细菌可通过根管到达根尖，形成根尖周围炎，使牙齿成为病灶牙。乳牙的残根、残冠可能会引起恒牙的牙釉质发育不全，遗留的残根还可以引起恒牙萌出过早或过晚，影响恒牙萌出的时间和位置，导致牙列畸形。

(3) 乳牙的残根、残冠，引起根尖周炎，或影响恒牙的萌出时，应予拔除。

(4) 恒牙的残根、残冠，根尖周病损较大，牙周情况不良或对口腔粘膜有长期慢性刺激时，应予拔除。

(5) 牙周情况较好，根尖周病损不大的残冠，可以先进行彻底的根管治疗，然后通过桩冠修复，最后进行全冠修复以恢复牙齿的外型和功能。

(6) 牙周情况较好，根尖周病损不大，牙根粗壮的残根，可以先进行彻底的根管治疗后行桩冠修复，或保留进行覆盖义齿修复。

【粘膜水肿】：

(1) 建议往耳鼻喉科进一步诊治。

【冠状动脉圆锥支-肺动脉漏】：

(1) 建议心血管科诊断治疗

汇总医生： 樊兴国

主检日期： 2025-04-22

主检医生：

分科结果

身高、体重、血压

项目名称	检查结果	项目名称	检查结果
身高	175cm	体重	82kg
血压	130/75mmHg		

***小结:**

(1) 体重指数 26.78: 超重

操作员：闫辛儿

检查日期:2025-04-22

检查医生：名燕凌

内科

项目名称	检查结果	项目名称	检查结果
心率	70 次/min	心律	齐
心脏杂音	无	心界	正常
肺部	正常	呼吸音	呼吸音清
啰音	未闻及	叩诊	叩诊呈清音
腹部触诊	腹部平软	发育	正常
肝胆	肋下未触及	脾脏	肋下未触及
双肾	无叩击痛	肠鸣音	正常
营养	良好	神经系统	正常
生理反射	生理反射存在	病理反射	病理反射未引出
颅神经	正常	运动功能	正常
深浅感觉	正常	其它	无异常发现
既往史	无		

***小结:**

未见异常

操作员：名燕凌

检查日期:2025-04-22

检查医生：名燕凌

外科（男）

项目名称	检查结果	项目名称	检查结果
皮肤	正常	甲状腺	无肿大
脊椎	无畸形	浅表淋巴结	无肿大
肛门	拒检	前列腺	未检
泌尿外生殖器	正常	四肢关节	未见异常
腹股沟	未见异常	足背动脉	正常
紫绀	无	色素沉着	无
脱毛	无	脱色	无
浮肿	无	皮下结节	无
头颅	正常	颈部	正常
乳腺	正常	脊柱	正常
直肠	未检	皮肤黄疸	无
四肢	活动正常	其他	无

***小结：**

未见异常

操作员：谷岱清

检查日期：2025-04-22

检查医生：谷岱清

眼科

项目名称	检查结果	项目名称	检查结果
视力(左)	0.8	视力(右)	0.5
辨色力	正常	眼睑	正常
结膜	正常	泪器	正常
角膜	正常	虹膜	正常
瞳孔	正常	晶状体	正常
玻璃体	正常	眼底	未见异常

***小结：**

(1) 右眼视力下降

操作员：田野青

检查日期：2025-04-22

检查医生：田野青

耳鼻喉科

项目名称	检查结果	项目名称	检查结果
听力(左)	正常	听力(右)	减退
外耳道	正常	鼓膜	右侧中耳乳突根治术后改变
鼻窦	正常	鼻中隔	正常
鼻腔	鼻腔黏膜充血&粘膜水肿	扁桃体	无肿大
嗅觉	正常	咽喉	正常

***小结:**

- (1) 右耳听力下降
- (2) 鼻腔黏膜充血 鼻腔：粘膜水肿

操作员：裴文兴 检查日期：2025-04-22 检查医生：裴文兴

口腔科

项目名称	检查结果	项目名称	检查结果
唇颊	正常	齿	左上第二双尖牙&残根
齿龈	正常	牙周	牙结石 I 度
舌腭	正常	腮腺	正常
颌下腺	正常	颞下颌关节	正常

***小结:**

- (1) 左上第二双尖牙 残根
- (2) 牙周：牙结石

操作员：龚富生 检查日期：2025-04-22 检查医生：龚富生

检验报告

尿液分析+尿沉渣

项目名称	检查结果	单位	参考值	提示
白细胞尿	0	个/u1	0--13	
上皮细胞(EC)	0	/HP	0--28	
管型(CAST)	0	个/u1	0--1	
霉菌(尿)	0	/HP	0--0	
结晶	0	/HP	0--10	
透明度(CLA)	清亮			
胆红素(BIL)	-		阴性	
隐血(ERY)	-		阴性	
小圆上皮细胞(SRC)	0	个/u1	0--0	
维生素C	-		阴性	
异常红细胞	0	个/u1	0--3	
红细胞(正常)	3	个/u1	0--6	
鳞状上皮细胞	0	个/u1	0--0	
粘液丝	3	个/u1	0--0	↑
颜色(Colour)	淡黄色			
尿葡萄糖(GLU)	-		阴性	
酮体(KET)	-		阴性	
比重(SG)	1.025		1.003--1.030	
酸碱度(PH)	6.0		4.5--8.0	
尿蛋白质(PRO)	-		阴性	
尿胆原(URO)	-		阴性	
亚硝酸盐(NIT)	-		阴性	
红细胞(尿)(RBC)	3	个/u1	0--6	
尿白细胞(LEU)	-		阴性	

*小结：

粘液丝偏高(3 /HP)

操作员：祁佳佳 检查日期：2025-04-22 检查医生：康建忠

血常规（五分类）

项目名称	检查结果	单位	参考值	提示
白细胞(WBC)	5.36	$10^9/L$	3.5--9.5	
淋巴细胞绝对值(LY#)	2.26	$10^9/L$	1.1--3.2	
淋巴细胞百分比(LY%)	42.1	%	20--50	
中性粒细胞绝对值(GR#)	2.71	$10^9/L$	1.8--6.3	
中性粒细胞百分比(GR%)	50.6	%	40--75	
嗜碱性粒细胞绝对值(BA#)	0.02	$10^9/L$	0--0.06	
嗜碱性粒细胞百分比(BA%)	0.3	%	0--1.0	
嗜酸性粒细胞绝对值(E0#)	0.07	$10^9/L$	0.02--0.52	
嗜酸性粒细胞百分比(E0%)	1.3	%	0.4--8.0	
血小板(PLT)	118	$10^9/L$	125--350	↓
血小板分布宽度(PDW)	16.3	%	15--17	
平均血小板体积(MPV)	10.9	f1	6.0--14.0	
血小板压积(PCT)	0.129	%	0.11--0.28	
红细胞(RBC)	5.08	$10^{12}/L$	4.3--5.8	
血红蛋白	167	g/L	130--175	
红细胞压积(HCT)	50.4	%	40--50	↑
红细胞平均体积(MCV)	99.1	f1	82--100	
平均血红蛋白含量(MCH)	32.9	pg	27--34	
平均血红蛋白浓度(MCHC)	332	g/L	316--354	
单核细胞绝对值(MO#)	0.30	$10^9/L$	0.1--0.60	
单核细胞百分比(MO%)	5.7	%	3--10	
红细胞分布宽度标准差(RDW-SD)	46.7	f1	35--56	
红细胞分布宽度变异系数(RDW-CV)	12.6	%	10.6--16.6	

大血小板比率	31.1	%	11--45	
大血小板数目	37	$10^9/L$	30--90	
未成熟粒细胞数目	0.02	$10^9/L$	0--999	
未成熟粒细胞百分比	0.3	%	0--100	
有核红细胞数目	0.000	$10^9/L$	0--9999	
有核红细胞百分比	0.00	/100WBC	0--9999	

***小结:**

血小板(PLT)偏低($118 \times 10^9/L$) 红细胞压积(HCT)偏高(50.4 %)

操作员：王小雪 检查日期:2025-04-22 检查医生:康建忠

肾功三项

项目名称	检查结果	单位	参考值	提示
肌酐(CREA)	64.80	$\mu\text{mol/L}$	57--97	
尿酸(UA)	368.00	$\mu\text{mol/L}$	200--420	
尿素测定(Urea)	5.50	mmol/L	3.1--8.0	

***小结:**

未见异常

操作员：刘慧芳 检查日期:2025-04-22 检查医生:康建忠

空腹血糖

项目名称	检查结果	单位	参考值	提示
葡萄糖(GLU)	7.84	mmol/L	3.89--6.1	↑

***小结:**

葡萄糖(GLU)偏高(7.84 mmol/L)

操作员：刘慧芳 检查日期:2025-04-22 检查医生:康建忠

同型半胱氨酸

项目名称	检查结果	单位	参考值	提示
同型半胱氨酸	7.90	$\mu\text{mol/L}$	0--15	

***小结:**

未见异常

操作员：刘慧芳 检查日期：2025-04-22 检查医生：康建忠

血脂四项

项目名称	检查结果	单位	参考值	提示
动脉硬化指数	2.36		1.31--3.19	
总胆固醇(CHOL)	5.15	mmol/L	2.59--5.2	
甘油三脂(TG)	3.13	mmol/L	0.7--1.7	↑
低密度脂蛋白(LDL)	2.34	mmol/L	0--4.13	
高密度脂蛋白(HDL)	0.99	mmol/L	0.77--1.55	

*小结:

甘油三脂(TG)偏高(3.13 mmol/L)

操作员：刘慧芳 检查日期：2025-04-22 检查医生：康建忠

肝功能三项

项目名称	检查结果	单位	参考值	提示
γ-谷氨酰转肽酶(GGT)	91.0	U/L	10--60	↑
丙氨酸氨基转移酶(ALT)	42.00	U/L	9--50	
门冬氨酸氨基转移酶(AST)	30.00	U/L	15--40	
谷草比谷丙	0.71		0.4--2.5	

*小结:

γ-谷氨酰转肽酶(GGT)偏高(91.0 U/L)

操作员：刘慧芳 检查日期：2025-04-22 检查医生：康建忠

大同瑞慈康复医院 12导联心电图报告

李少杰 男 44岁 体检号:433441

病床号:

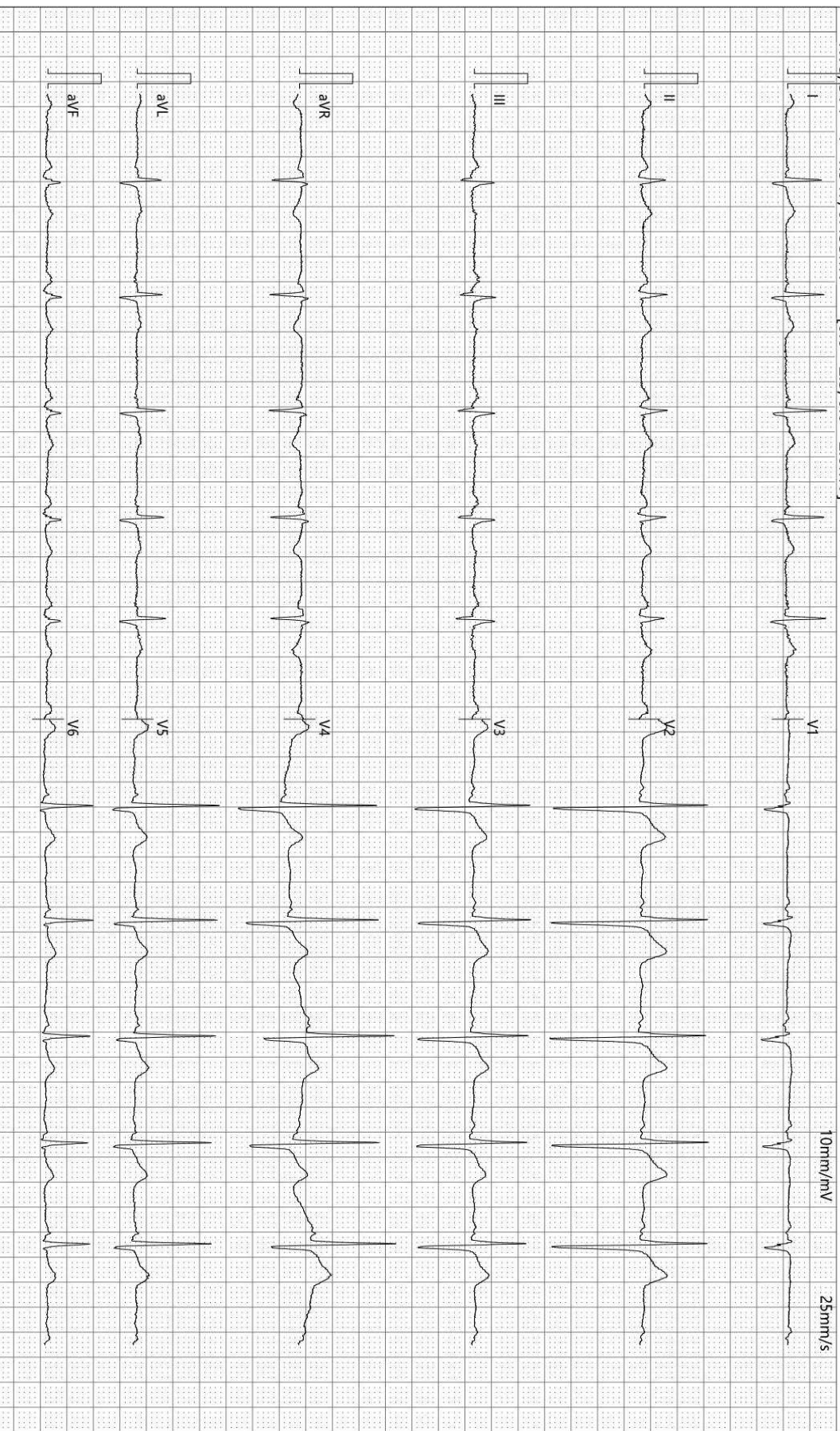
诊断结果:

- 1.窦性心律
- 2.二尖瓣P波

诊断医生:

张生 陶少娟

HR	: 67bpm	[60 ~ 100bpm]
P	: 124 f ms	[0 ~ 110ms]
PR	: 158ms	[120 ~ 200ms]
QRS	: 90ms	[60 ~ 100ms]
QT/QTc	: 383/407ms	[320 ~ 440/0 ~ 450ms]
P/QRS/T	: 69/45/48deg.	[0 ~ 75/-30 ~ 90/0 ~ 75deg]
RV5/SV1	: 1.547/0.435mV	[0.0 ~ 2.5/0.0 ~ 2.0mV]



检查时间:2025-04-22 08:13:05

诊断时间:2025-04-22 08:30:44

SEMIP V1 90

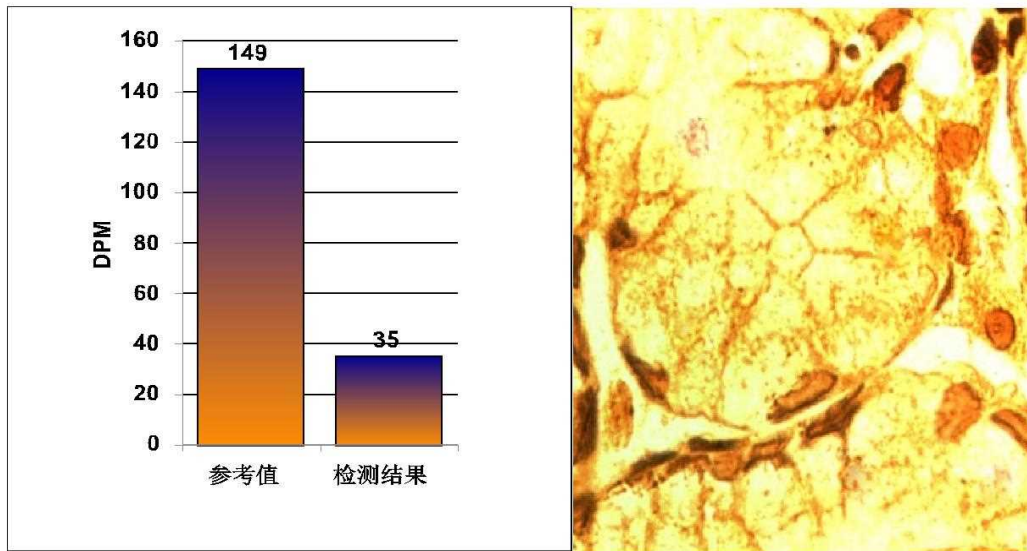
仅供临床参考

大同瑞慈康复医院

¹⁴C呼气试验检验报告

姓名	李少杰	年龄	41	性别	男
住院号		日期	2025-04-22 8:47:2	电话	
送检医生	曹居杰	样品编号	00412	编号	2307030537

¹⁴C呼气试验



阳性参考值 (Disintegrations Per Minute(DPM)):

DPM值:	dpm > 2499	阳性++++
	1499 < dpm ≤ 2499	阳性+++
	499 < dpm ≤ 1499	阳性++
	149 < dpm ≤ 499	阳性
	dpm ≤ 99	阴性
	99 < dpm ≤ 149	不确定

检测结果: **dpm= 35** **阴性**

本检查结果仅供临床参考，仅针对本次检查，不作医疗证明

温馨提示:

检测医生: _____ 曹居杰

大同瑞慈健康体检

骨密度检测报告

患者信息

患者ID: 2307030537

姓名: 李少杰

出生年月日: 1978-9-3

年龄: 46

性别: 男

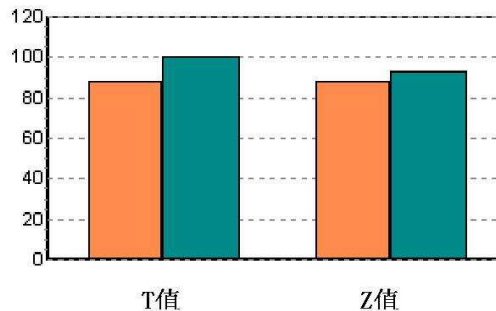
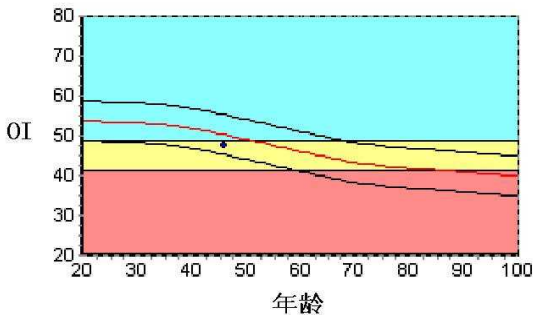
测定部位(右/左): 右

测定结果

测定日期: 2025-4-22

测试编号: 1/1

受测者 平均值



数据库: Asia

OI: 47.5

SOS: 1373.4 m/s, BUA: 23.4

T值: -1.27


Z值: -0.54

成人比: 88.2 %

同龄比: 94.6 %

OPR: N/A %

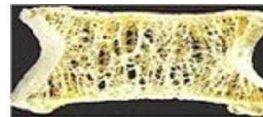
结果分析



正常



骨质减少



骨质疏松

注解

以上结论仅供参考

科室:

医生签名:

医院地址 大同瑞慈健康体检

地址 大同市平城区魏都大道79号

联系电话 0352-2824444

操作者 名燕凌

Rich 大同瑞慈康复医院
超声诊断图文报告

流水号: 2307030537

超声号: 1831699

姓名: 李少杰

年龄: 44 岁

性别: 男

检查设备: Vivid E95

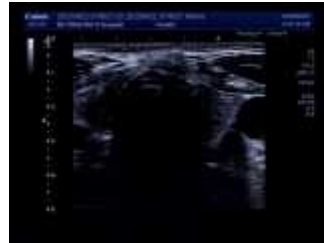
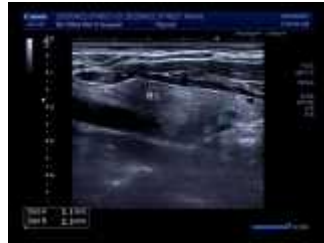
体检号: 433441

申请医院: 本院

体检科室: 体检科

检查部位: 甲状腺彩超

经典图像:



影像所见:

甲状腺双侧叶形态正常, 包膜完整, 右侧叶实质内探及大小约 0.3*0.2cm 囊性结节, 形态规则, 边界清, 余实质回声均匀, CDFI: 未见异常血流信号。

双侧颈部未见明显肿大淋巴结。

影像诊断:

甲状腺右侧叶结节 TI-RADSII 级

报告医师: 侯爱兰

检查日期: 2025-04-22

审核医师: 侯爱兰

报告日期: 2025-04-22



注: 本报告仅供临床医生参考!

地址: 大同市魏都大道 79 号。若有疑问, 请致电: 0352---2830580

Rich 大同瑞慈康复医院
超声诊断图文报告

流水号: 2307030537

超声号: 1831701

姓名: 李少杰

年龄: 44 岁

性别: 男

检查设备: Vivid E95

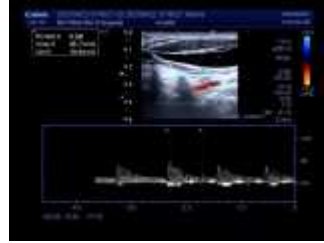
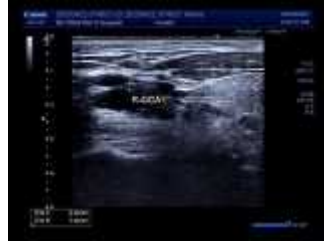体检号: 433441

申请医院: 本院

体检科室: 体检科

检查部位: 颈部血管彩超

经典图像:



影像所见:

右侧颈总动脉膨大处探及数个弱强回声斑, 大者约 2.6*1.6mm, 右锁骨下动脉起始处、左侧颈总动脉、双侧颈内、颈外动脉起始段内中膜不增厚, 内壁欠光滑, 管壁未见明确强回声斑。CDFI: 血流充盈好。PW: 频谱形态正常。

双侧椎动脉走行正常, 椎动脉内径正常, 管壁不厚, 管腔内为无回声, CDFI: 血流充盈好。PW: 频谱正常。

内径 mm	流速 cm/s	RI		
左侧椎动脉	4.4	36.0	0.56	
右侧椎动脉	3.6	46.7	0.68	

影像诊断:

右侧颈总动脉膨大处斑块形成

报告医师: 侯爱兰

检查日期: 2025-04-22

审核医师: 侯爱兰

报告日期: 2025-04-22



注: 本报告仅供临床医生参考!

地址: 大同市魏都大道 79 号。若有疑问, 请致电: 0352---2830580

Rich 大同瑞慈康复医院
超声诊断图文报告

流水号: 2307030537

超声号: 1831703

姓名: 李少杰

年龄: 44岁

性别: 男

检查设备: Vivid E95

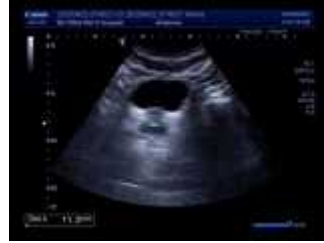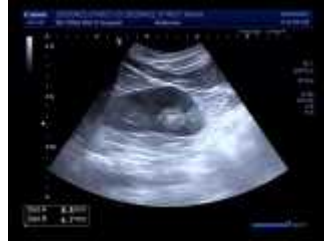体检号: 433441

申请医院: 本院

体检科室: 体检科

检查部位: 全腹彩超

经典图像:



影像所见:

肝脏大小形态正常, 包膜光滑完整, 实质回声细腻增强, 肝内管道系统走行尚清晰, 门静脉及肝内胆管不扩张。

胆囊大小形态正常, 壁不厚、光滑, 囊内透声好, 肝外胆管不扩张。

胰腺大小形态正常, 实质回声均匀, 主胰管不扩张。

脾脏大小形态正常, 实质回声均匀, 脾门静脉不宽。

双肾大小形态正常, 皮髓质分界清晰, 右肾下极实质内探及大小约 0.9*0.7cm 囊性回声, 边界清, 双肾集合系统未见分离, 双侧输尿管未见扩张。

膀胱充盈佳, 未见明显异常。

前列腺形态正常, 大小约 3.1*3.4*3.0cm, 实质回声欠均匀, 其内探及数个强回声斑, 大者直径约 1.1cm。

影像诊断:

1. 轻度脂肪肝
2. 右肾囊肿
3. 前列腺多发钙化斑

报告医师: 侯爱兰

检查日期: 2025-04-22

审核医师: 侯爱兰

报告日期: 2025-04-22



注: 本报告仅供临床医生参考!

地址: 大同市魏都大道 79 号。若有疑问, 请致电: 0352---2830580

ID 号: 2307030537

影像号: CT20250422013

姓名: 李少杰

年龄: 44 岁

性别: 男

检查设备: 西门子量子双源 CT

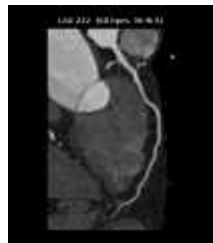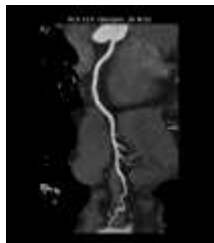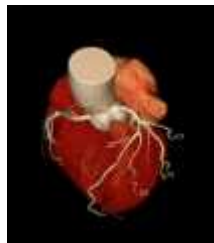体检号: 433441

申请医院: 本院

体检科室: 体检科

检查部位: 冠状动脉 CTA

经典图像:



影像所见:

冠状动脉起源正常, 冠状动脉发育呈右优势型。

左冠状动脉主干、前降支、对角支及回旋支管壁光滑, 未见钙化及非钙化斑块, 管腔未见狭窄及闭塞。

右冠状动脉中段管壁可见钙化斑块, 管腔局限性轻微狭窄约 5%; 后降支及左室后支管壁光滑, 未见钙化及非钙化斑块, 管腔未见狭窄及闭塞。

影像诊断:

右冠状动脉中段局限性轻微狭窄约 5%

冠状动脉圆锥支-肺动脉漏

[提示] 冠状动脉狭窄程度表述: 轻度 (25-49%) 中度 (50-69%) 重度 (70-99%) 闭塞 (100%)

报告医师: 张剑峰

检查日期: 2025-04-22

审核医师: 苗来生

报告日期: 2025-04-22

ID号: 2307030537

影像号: CT20250422012

姓名: 李少杰

年龄: 44岁

性别: 男

检查设备: 西门子量子双源 CT

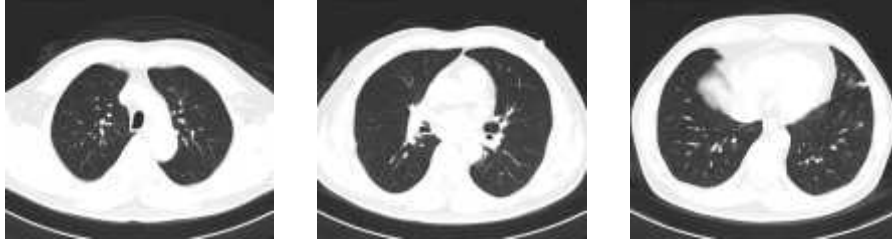体检号: 433441

申请医院: 本院

体检科室: 体检科

检查部位: CT 检查

经典图像:



影像所见:

胸廓对称, 纵隔无偏移。双肺支气管血管纹理模糊, 增多, 小叶性结构增多, 左肺舌段及右肺中叶纤维粘连, 肺结构紊乱, 两肺下叶支气管束片絮密度增高, 部分气道结节灶分布, 直径约 0.3-0.4cm。右肺上叶纤维钙化灶。段以上支气管通畅, 心影形态未见异常, 纵隔内气管隆突旁、肺门旁淋巴结部分钙化斑。两侧胸膜未见异常。

影像诊断:

- 呼吸性细支气管炎,
- 右肺上叶纤维钙化灶
- 左肺舌段及右肺中叶纤维粘连
- 两肺下叶支气管肺炎, 炎性结节灶形成

报告医师: 剧艳军

检查日期: 2025-04-22

审核医师: 剧艳军

报告日期: 2025-04-22