



2307030529

大同瑞慈健康体检

报 告 册

体检编号	433387	工号	19
姓名	支荣金		
性别	男	年龄	48岁
单位	大同市人民代表大会常务委		
部门	大同市人民代表大会常务委员会		
联系电话	18935217866		
体检日期	2025-07-11		

尊敬的支荣金先生您好！

首先，瑞慈健康体检全体员工欢迎您的光临，并对您的信任表示衷心的感谢！

您于 2025-07-11 （体检编号：433387）完成健康检查，本机构的各科医生已根据您的体检项目及结果，汇总成此份健康体检报告，并经总检医生审核。据此提出对您健康状况的综合分析及建议。

瑞慈健康体检倡导“大健康、大康复”，提出“健康是第一财富（Rich）”的人文理念。希望您仔细阅读并妥善地保管此份健康体检报告，并认真关注报告中的提示与建议，若您对报告内容有任何疑问，可直接与瑞慈健康体检客服部联系，进一步咨询。

健康体检咨询电话：0352-2824444

客户服务咨询电话：0352-2830597

400-6112995

瑞慈健康体检报告由下列内容组成：

第一部分：主检报告

第二部分：分科分项结果

第三部分：检验报告

第四部分：附表

主检报告

检查综述

- 1、【**颅脑 MRI**】 右侧顶叶皮髓质交界处缺血灶
- 2、【**心脏彩超**】 左室前壁心尖段运动减低
- 3、【**颈部血管彩超**】 右侧椎动脉血流速度减低

医生建议

【**右侧顶叶皮髓质交界处缺血灶**】：

(1) 建议神经内科诊断治疗。

【**左室前壁心尖段运动减低**】：

(1) 建议心内科结合临床

【**右侧椎动脉血流速度减低**】：

(1) 避免过度紧张，劳逸结合，如有头昏等不适，请至神经内科诊断治疗。

汇总医生： 丁昊炜

主检日期： 2025-07-14

主检医生：

分科结果

检验报告

Rich 大同瑞慈康复医院
超声诊断图文报告

流水号: 2307030529

超声号: 1879172

姓名: 支荣金

年龄: 48 岁

性别: 男

检查设备: Vivid E95

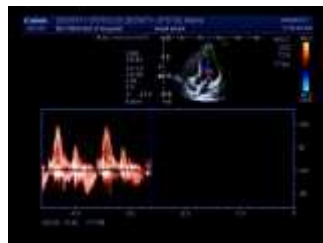
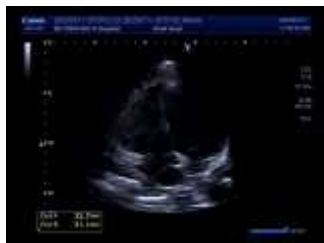体检号: 433387

申请医院: 本院

体检科室: 体检科

检查部位: 心脏彩超

经典图像:



影像所见:

超声测量 (单位: mm)

升主动脉内径 26 (32±3mm)

左房内径 31 (35mm)

室间隔 10 (8-11mm)

左室内径 49 (47±4mm)

左室后壁 9 (8-11mm)

EF66% (50-80%)

右室内径 25 (36±4mm)

右房内径 28 (36±4mm)

FS36% (28-41%)

主肺动脉内径 20 (23±3mm)

升主动脉内径正常, 心脏各腔室大小正常, 室间隔厚度正常, 左室前壁心尖段运动减低, 各瓣膜及启闭功能未见明显异常, 舒张期二尖瓣口血流频谱 E/A>1, 心包腔未见积液。

影像诊断:

左室前壁心尖段运动减低

报告医师: 张莘芝

检查日期: 2025-07-11

审核医师: 张莘芝

报告日期: 2025-07-11



注: 本报告仅供临床医生参考!

地址: 大同市魏都大道 79 号。若有疑问, 请致电: 0352---2830580

Rich 大同瑞慈康复医院
超声诊断图文报告

流水号: 2307030529

超声号: 1879174

姓名: 支荣金

年龄: 48岁

性别: 男

检查设备: Vivid E95

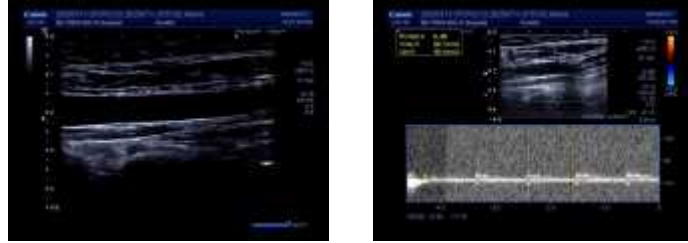
体检号: 433387

申请医院: 本院

体检科室: 体检科

检查部位: 颈部血管彩超

经典图像:



影像所见:

双侧颈总动脉、颈内、颈外动脉起始段内中膜不增厚, 内壁欠光滑, 管壁未见明确强回声斑。CDFI: 血流充盈好。PW: 频谱形态正常。

双侧椎动脉走行正常, 椎动脉内径正常, 管壁不厚, 管腔内为无回声, CDFI: 血流充盈好。PW: 频谱正常。

内径 mm	流速 cm/s	RI		
左侧椎动脉	3.6	43.0	0.56	
右侧椎动脉	3.4	20.1	0.48	

影像诊断:

右侧椎动脉血流速度减低

报告医师: 张莘芝

检查日期: 2025-07-11

审核医师: 张莘芝

报告日期: 2025-07-11



注: 本报告仅供临床医生参考!

地址: 大同市魏都大道 79 号。若有疑问, 请致电: 0352---2830580

ID号: 2307030529

影像号: MR20250711060

姓名: 支荣金

年龄: 48岁

性别: 男

检查设备: 西门子 1.5T 磁共振

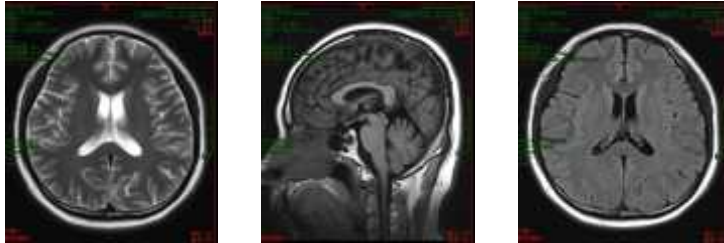体检号: 433387

申请医院: 本院

体检科室: 体检科

检查部位: 颅脑 MRI

经典图像:



影像所见:

右侧顶叶皮髓质交界处见斑点状长 T1 长 T2 信号, T2 FLAIR 呈高信号, DWI 未见异常高信号。脑干、双侧小脑半球未见异常信号及占位征象, 脑室、脑池无扩大, 脑沟、脑裂无增宽, 中线结构居中。

影像诊断:

右侧顶叶皮髓质交界处缺血灶

报告医师: 陈江莲

检查日期: 2025-07-11

审核医师: 陈江莲

报告日期: 2025-07-11