



2307030517

大同瑞慈健康体检

报 告 册

体检编号	433435	工号	7
姓名	穆福喜		
性别	男	年龄	54岁
单位	大同市人民代表大会常务委		
部门	大同市人民代表大会常务委员会		
联系电话	13994393856		
体检日期	2023-11-08		

尊敬的 穆福喜先生 您好！

首先，瑞慈健康体检全体员工欢迎您的光临，并对您的信任表示衷心的感谢！

您于 2023-11-08 （体检编号：433435）完成健康检查，本机构的各科医生已根据您的体检项目及结果，汇总成此份健康体检报告，并经总检医生审核。据此提出对您健康状况的综合分析及建议。

瑞慈健康体检倡导“大健康、大康复”，提出“健康是第一财富（Rich）”的人文理念。希望您仔细阅读并妥善地保管此份健康体检报告，并认真关注报告中的提示与建议，若您对报告内容有任何疑问，可直接与瑞慈健康体检客服部联系，进一步咨询。

健康体检咨询电话：**0352-2824444**

客户服务咨询电话：**0352-2830597**

400-6112995

瑞慈健康体检报告由下列内容组成：

第一部分：主检报告

第二部分：分科分项结果

第三部分：检验报告

第四部分：附表

主检报告

检查综述

- 1、【身高、体重、血压】（1）体重指数 25.22：超重
- 2、【内科】（1）其它：双下肢轻度水肿
- 3、【眼科】（1）左眼视力下降 （2）右眼视力下降
- 4、【血常规（五分类）】红细胞平均体积(MCV)偏高(101.4 fl)
- 5、【肾功三项】尿酸(UA)偏高(441.00 umol/L)
- 6、【同型半胱氨酸】同型半胱氨酸偏高(24.83 umol/L)
- 7、【血脂四项】动脉硬化指数偏高(3.59) 甘油三脂(TG)偏高(2.32 mmol/L)
- 8、【尿液分析+尿沉渣】鳞状上皮细胞偏高(1 /HP) 粘液丝偏高(16 /HP)
- 9、【CT检查】两肺下叶间质纤维粘连 左肺下叶结节硬化灶 冠状动脉硬化性改变，进一步检查
- 10、【甲状腺彩超】甲状腺双侧叶多发结节 TI-RADS 3级
- 11、【颈部血管彩超】左侧颈总动脉膨大处内中膜局限性增厚
- 12、【全腹彩超】1.轻-中度脂肪肝 2.肝多发囊肿 3.前列腺多发钙化斑
- 13、【口腔科】（1）左上第二磨牙 龋齿 左上第二双尖牙 左上第一双尖牙 左上尖牙 左上侧切牙 右上中切牙 右上侧切牙 右上尖牙 烤瓷冠修复 右上第二双尖牙 右上第一磨牙 牙齿充填 （2）牙龈萎缩 牙龈色红，探之出血 （3）牙周：牙结石

医生建议

【超重】：

- (1)体重指数是判断体重超标或偏低的主要指标。体重是反映和衡量一个人健康状况的重要标志之一，过胖和过瘦都不利于健康，身高体重不协调也不会给人以美感。体重的变化，还会直接反映身体长期的热量平衡状态。
- (2)当需要比较及分析一个人的体重对于不同身高的人所带来的健康影响时，体重指数是一个中立而可靠的指标。其主要适用于需要体重测试、体型肥胖和全身检查的人群。
- (3)体重指数（BMI）是世界卫生组织推荐的国际统一使用的肥胖分型标准，也是目前国际上常用的衡量人体胖瘦程度以及是否健康的一个标准，其计算方式为： $BMI = \text{体重（千克）} / \text{身高（米} \times \text{米）}$ 。成人的标准值是BMI18.5-23.9之间。低于18.5为体重指数偏低；高于23.9则为体重指数偏高。
- (4)一般表现为体重超重或肥胖，超重及肥胖会出现一系列代谢性疾病，如高血压、高血糖、高血脂、高尿酸血症等，所以体重指数偏高者一定要注意控制体重。
- (5)合理控制饮食，食品多样化，食物纤维可适量增加，饮食规律，避免暴饮暴食，低盐、低脂饮食为主，减少高热量食物的摄入。
- (6)加强体育锻炼，每天最少保持30分钟的中等强度运动。鼓励每天至少快步走6000步比较健康。肥胖患者不适合较剧烈的运动，会加重膝关节的负担，可以选择游泳、划船等对膝关节负荷较小的运动。
- (7)定期检查血糖、血脂、肝功、肝脏B超等，积极治疗基础性疾病。
- (8)减少热量摄取及增加热量消耗。强调以健康行为、饮食、运动为主的综合治疗。

【视力下降】：

- (1)视力下降是由角膜白斑或角膜炎、晶状体混浊、眼底疾病、屈光不正等原因引起，建议眼科诊断治疗。

【红细胞平均体积(MCV)偏高】：

(1)供内科结合临床参考。

【尿酸(UA)偏高】：

(1)尿酸(UA)是体内嘌呤代谢的最终产物。食物中的核酸分解生成嘌呤，体内组织中的核酸分解成嘌呤核苷，嘌呤和嘌呤核苷经过分解脱氨及氧化作用生成尿酸(UA)。

(2)大部分的尿酸由肾脏排出，其余在肝脏分解破坏或随胆汁排泄。肾脏在排泄尿酸过程中，由肾小球滤出尿酸，若肾功能不好的人，排泄功能差，尿中排出的尿酸少了，血尿酸就会增高。

(3)常见于肾脏疾病(如急性慢性肾炎、肾结核、肾积水晚期等)；还可见于长期吃高嘌呤食物，如动物内脏、海鲜、贝类等，这种情况下，若不控制饮食，导致嘌呤长期偏高，即使肾功能正常，也会受高浓度尿酸的影响。

(4)另外，需要警惕的是，若尿酸长期偏高，会由尿酸盐结晶沉积引起痛风性关节炎、慢性间质性肾炎，血尿酸增高是诊断痛风的主要依据。

(5)应避免食用含嘌呤高的食物，如各种动物内脏、豆制品、海鲜等，不要喝酒，尤其是啤酒。忌酸性食物，忌醋，多喝水，每日尿量在2公升以上，碱化尿液。

(6)必要时在肾内科医生指导下进行降尿酸治疗，定期复查。

【同型半胱氨酸偏高】：

(1)血同型半胱氨酸是一种含硫氨基酸，为蛋氨酸和半胱氨酸代谢过程中产生的重要中间产物。正常情况下，血同型半胱氨酸在体内能被分解代谢，浓度维持在较低水平。但在日常生活中由于原发性原因和继发性原因会影响血同型半胱氨酸代谢导致在血液中升高。

(2)同型半胱氨酸偏高称之为高同型半胱氨酸血症，产生的原因和遗传、环境、营养因素有很大关系。高同型半胱氨酸血症目前认为是冠心病、高血压、脑血管疾病重要的危险因素。建议日常生活中清淡饮食，多吃新鲜蔬菜水果，补充维生素成分，心内科诊治。

【动脉硬化指数偏高】：

(1)动脉硬化指数偏高，提示动脉硬化的风险性会更高，也就是心脑血管疾病的发病率会相对较高。建议控制血脂、血糖，少吃油腻食物，多吃蔬菜水果，加强锻炼，减轻体重。

【甘油三酯(TG)偏高】：

(1)甘油三酯是甘油和脂肪酸所构成的有机化合物，甘油三酯测定是脂类代谢的重要指标之一。

(2)甘油三酯增高与冠心病的发生有着重要的相关性，随年龄增大而有上升的趋势，其增高最常见于高脂和过量糖类饮食、肥胖等。

(3)甘油三酯主要功能是为机体提供能量，其正常值在0.7-1.7mmol/L之间，1.7-2.29mmol/L为边缘增高，提示应该注意饮食和运动了。

(4)甘油三酯大于2.3mmol/L，就称为高甘油三酯血症。甘油三酯增高虽然不会直接导致血管斑块的形成，但也会间接引起心脑血管疾病风险增加，同时，当甘油三酯大于5.6mmol/L时，还会增加急性胰腺炎的风险，所以降低甘油三酯的基础主要是控制饮食，饮食控制不佳可以选择药物治疗。

(5)生活方式的干预是控制甘油三酯水平升高的基础，包括减重，增加运动量，限制酒精摄入以及避免食用果糖和高碳水化合物食物。多食蔬菜水果，定期复查。

(6)明显增高者在医师的指导下使用降脂药物治疗，首选他汀和贝特类药物。

【鳞状上皮细胞偏高】：

(1)在生理情况下，机体正常的新陈代谢都会引起鳞状上皮细胞的脱离，这是一种正常的机体现象。如果长时间出现鳞状上皮细胞偏高的现象时，则有可能是尿路感染、泌尿系统结石等因素导致，应及时往泌尿外科进一步诊断治疗。

【粘液丝偏高】：

(1)尿常规中粘液丝是由尿路中细胞分泌出来的，在有尿路感染时分泌会明显增多，且伴有炎症细胞的出现。

(2)粘液丝偏高，可分为生理性偏高和病理性偏高两种，生理性偏高一般是由于喝水较少导致的尿液浓缩，一般在喝水后就能达到稀释的效果。

(3)病理性的粘液丝偏高是由于泌尿系炎症或者是前列腺炎导致的，需要注意观察，多喝水，同时有白细胞等炎症细胞增多时，应及时服用抗感染药物治疗。如果仅有粘液丝的增多而没有白细胞等炎症细胞增多时，尿路有炎症的可能性不大。

(4)建议平时饮食注意清淡，多喝水，少吃油腻和辛辣的食物，要注意个人清洁卫生，勤洗阴部，注意休息。

【冠状动脉硬化性改变】：

(1)建议心血管内科诊断治疗。

【两肺下叶间质纤维粘连】：

(1)建议呼吸内科诊断治疗。

【左肺下叶结节硬化灶】：

(1)结节不是一种疾病，而是医学影像学上的专业名称。所谓肺部小结节是单一边界清楚，直径小于或等于5mm，周围被含气肺组织包绕的病变。肺部小结节大多数为良性，但也有早期肺癌和肺部转移癌的可能。建议定期复查并呼吸科诊治。

(2)肺钙化灶、硬结灶是肺部的病理性产物，主要是肺部曾有过炎症或结核感染等病变，在机体修复的过程中，这些病变被纤维组织填充，并有钙质沉淀，形成的钙化结节或者钙化灶，提示是一个陈旧性病变。建议定期复查。

【甲状腺双侧叶多发结节】：

(1)甲状腺结节是一种常见的甲状腺疾病，很多甲状腺疾病可表现为结节，如可由甲状腺退行性变、炎症、自身免疫性及新生物等多种病变所致。甲状腺结节在各个年龄段的男女人群中均可见到，但中年女性中较多。

(2)甲状腺结节分良性和恶性两大类，良性的占绝大多数，恶性者不足1%，判断甲状腺结节的良恶主要依靠病史、体格检查、放射性核素扫描、穿刺细胞学检查。

(3)建议往普外科就诊，进一步检查，明确诊断，结合临床诊治并定期复查。

【左侧颈总动脉膨大处内中膜局限性增厚】：

(1)建议心血管内科诊断治疗。

【轻-中度脂肪肝】：

(1)脂肪肝是指肝脏被脂肪浸润，为一种多病因引起的获得性疾病。脂肪肝是以肝细胞脂肪变性和脂肪蓄积为病理特征，最常见易患因素有超重或肥胖、进食油腻食物、高脂血症（尤其甘油三酯升高）、营养失调（营养过量或不足）、饮酒、高脂血症、少运动、糖耐量异常、减肥造成

(2)当肝内脂类（主要为甘油三酯）含量超过肝重的5%时为脂肪肝。脂肪肝是一个常见的临床现象，不是一个独立性的疾病。值得注意的是，过多的脂肪在肝组织、肝细胞内浸润，引起肝细胞肿大，严重可致肝硬化。脂肪肝是可逆性的，合理饮食、运动及治疗后可恢复。

(3)合理控制饮食，控制总摄入量，低盐、低脂和低糖类饮食，少吃动物内脏，多吃蔬菜水果；控制危险因素，如控制体重、改善胰岛素抵抗、调整血脂紊乱，戒酒、戒烟，坚持长期有氧运动，加强体育锻炼；定期复查腹部彩超、血脂、肝功能。

【肝多发囊肿】：

(1)首次发现，应往肝胆外科复查就诊，待确诊后小于5cm者请3个月到半年复查；大于5cm者请到肝胆外科诊治。

【前列腺多发钙化斑】：

(1)1、前列腺钙化斑大多数是由于前列腺炎症之后，前列腺内部组织局部出现了纤维化、钙质沉积而引起的。多数患者都是在体检时通过彩超检查时发现的，一般情况没有不适症状不需治疗。2、部分患者如有不适症状，建议前往泌尿科诊断治疗。

【烤瓷冠修复】：

- (1) 烤瓷冠一般称为烤瓷牙，这种修复体具有金属的高强度、瓷的美观性和牙齿的逼真性，以及耐磨等优点，对缺失的前牙和后牙的修复，都能达到修复缺失牙理想的功能、形态的目的。
- (2) 烤瓷冠从结构上分内冠和釉面瓷层，从质地上分为金属内冠和全瓷内冠两种，金属内冠主要以镍铬合金、钴铬合金、钛合金等为代表；全瓷内冠，其主要成分以二氧化锆为主。
- (3) 牙齿缺损、牙齿排列不齐、牙齿异常变色、种植牙等都可应用烤瓷冠进行修复。
- (4) 烤瓷冠的制造通俗的说就是给牙齿戴一个套子，在制作之前就需要先将牙齿磨小一圈，然后再套上这个套子，或者说戴上牙冠，以恢复牙齿原来的大小和形态。
- (5) 烤瓷冠的优点是改善了牙齿的形态和色泽，恢复了正常的咀嚼功能。缺点是在牙体预备时磨除了部分牙体组织，初戴烤瓷冠时，可能会出现冷热敏感，但随着时间推移会逐渐缓解。
- (6) 注意日常饮食，缓慢进食，避免吃一些过凉过热的食物，少食辛辣刺激性的食物，注意多吃一些清淡的饮食。烤瓷冠毕竟不是真牙，受到过大压力时会碎瓷，所以不要咬太硬的食物。
- (7) 烤瓷冠与牙齿的接合部位容易聚集菌斑，易形成牙石，此外菌斑长时间的聚集也可导致龋病，所以必须注意保持口腔清洁，牙缝间使用牙线清洁，每天坚持早晚刷牙，勤漱口，定期洁牙。
- (8) 烤瓷冠修复后如有不适，应及时就医，定期往医院口腔科复查。

【牙齿充填】：

- (1) 牙齿充填术是修复受损或龋坏的牙齿，让其恢复正常的咬合功能及外观形态的一种修复方法。
- (2) 充填时，需要先去除坏死的牙体组织，清洁受损部位，再选择合适的充填材料进行修复。
- (3) 充填材料主要有银汞合金、复合树脂、玻璃离子等，应根据牙齿缺损或龋坏的不同部位来选择不同的材料修复。
- (4) 牙齿充填术后应注意避免食用坚硬的或是黏性太强的食物，日常生活中注意口腔卫生，早晚刷牙，饭后漱口。

【牙结石】：

- (1) 牙结石又称牙石，是沉积在牙齿或修复体表面上已经钙化或正在钙化的菌斑或软垢。其开始时是软的，会因逐渐的钙化而变硬。它是由 75% 的磷酸钙，15-25% 的水、有机物、磷酸锰、矿酸钙及微量的钾、钠、铁所构成，并呈现出黄色、棕色或者黑色。
- (2) 牙结石通常存在于唾液腺开口处的牙齿表面（例如：下颚前牙的舌侧表面，上颚后牙的颊侧表面）和牙齿的颈部，以及口腔粘膜运动不到的牙齿表面等处。
- (3) 牙结石形成后，可伴随牙龈出血、牙龈萎缩、口臭等症状。
- (4) 牙结石是牙周病的重要病因，它会不断刺激牙周组织，并且压迫牙龈，影响血液循环，造成牙周组织的细菌感染，形成牙周囊袋，此后更易使食物残渣、牙菌斑、牙结石等的堆积，最终牙周支持组织全部破坏，导致牙齿松动，以至于不得不拔除牙齿。
- (5) 早晚刷牙、饭后漱口是防治牙结石形成的最重要措施。应采取正确的竖刷牙法和巴氏刷牙法，纠正横刷牙法。
- (6) 多吃富有维生素的粗纤维食物，如肉、蛋、各种蔬菜和水果，充分咀嚼以利于牙面清洁。少吃甜食及黏性很强的食物，不吃零食。
- (7) 建议每半年进行一次口腔健康检查，每年进行 2-3 次全口超声波洁牙术，使牙面、牙颈部经常处于洁净状态。

【牙龈色红，探之出血】：

- (1) 牙龈的这种情况一般是由于牙结石导致的牙龈局部发炎。
- (2) 必须坚持每天认真和合理刷牙（采用竖刷法），彻底清除牙菌斑。要经常检查口腔，保持口腔卫生，防止牙龈出血。
- (3) 正确的刷牙方法是：顺着牙齿长轴方向，上牙向下刷，下牙往上刷，每个牙面都要刷到，这样刷牙不仅能把牙刷干净而且对牙龈起到按摩作用，促进牙龈的血液循环。
- (4) 建议每半年进行一次口腔健康检查，每年进行 2-3 次全口超声波洁牙术，使牙面、牙颈部经常处于洁净状态。
- (5) 注意口腔清洁卫生，养成早晚刷牙，饭后漱口的良好习惯。
- (6) 及时治疗牙龈炎，防止炎症侵犯深部牙周组织，形成牙周炎。

(7)养成清晨排便习惯。进餐要规律，细嚼慢咽，多食蔬菜，如胡萝卜、菠菜、木耳。适量进食水果，如山楂、苹果。男性少抽烟少喝酒。

【龋齿】：

(1)龋齿是龋病的俗称，它是一种很常见牙体硬组织疾病，是牙齿在以细菌为主的多种外界因素的影响下，牙齿的牙釉质、牙本质或牙骨质发生的一种慢性进行性破坏的疾病。

(2)临床上常根据龋坏程度分为浅龋、中龋、深龋三个阶段。

(3)浅龋初期呈现白垩色或黄褐色斑块，窝沟处呈现浸墨状弥散，一般无明显龋洞；后期可出现局限于釉质的浅洞，无自觉症状。

(4)中龋有明显龋洞，对外界刺激（如冷、热、酸、甜和食物嵌入等）可出现疼痛反应，当刺激源去除后疼痛立即消失，无自发性痛。

(5)深龋一般表现为大而深或入口小而深层有较为广泛的破坏龋洞，对外界刺激反应较中龋为重，但刺激源去除后，疼痛仍可消失，无自发性痛。

(6)对于恒牙尚未成洞的浅龋，乳前牙的浅、中龋洞，主要应用药物抑制龋病发展的方法；对已形成实质性缺损的牙齿，一般应去除龋坏组织，行充填术进行治疗。

(7)早晚刷牙，养成饭后漱口的好习惯。少吃酸性刺激性及含糖分过高的食物，如糖、巧克力、饼干等，临睡前不吃零食。饮食选择富含钙、无机盐等营养食物，尽可能食用高纤维粗糙食物。定期进行口腔检查。

【牙龈萎缩】：

(1)牙龈生理性萎缩主要是龈缘部分存在异物又长期得不到清理，细菌滋生刺激长期存在所致；另外随着年龄的增长也会或多或少发生萎缩，致使牙龈暴露，这种生理性萎缩，是无需要治疗的。

(2)炎症性的牙龈萎缩，主要表现为牙龈红肿胀痛，刷牙常见出血，对冷热温度变化及酸性食物等异常敏感，妨碍进食，尤其应该注意防治。

(3)掌握正确竖刷法的刷牙方法，注意口腔清洁卫生，养成早晚刷牙，饭后漱口的良好习惯。

(4)定期到医院检查治疗，每年进行 2-3 次全口超声波洁牙术。

(5)补充维生素 C 等微量元素，多食水果蔬菜，戒烟限酒，避免熬夜的不良生活习惯。

【双下肢轻度水肿】：

(1)建议内科进一步检查

汇总医生： 丁昊炜

主检日期： 2023-11-09

主检医生：

分科结果

身高、体重、血压

项目名称	检查结果	项目名称	检查结果
身高	177cm	体重	79kg
血压	115/68mmHg		

***小结：**

(1) 体重指数 25.22：超重

操作员：杨彦霞

检查日期:2023-11-08

检查医生：张彬艳

内科

项目名称	检查结果	项目名称	检查结果
心率	60 次/min	心律	齐
心脏杂音	无	心界	正常
肺部	正常	呼吸音	呼吸音清
啰音	未闻及	叩诊	叩诊呈清音
腹部触诊	腹部平软	发育	正常
肝胆	肋下未触及	脾脏	肋下未触及
双肾	无叩击痛	肠鸣音	正常
营养	良好	神经系统	正常
生理反射	生理反射存在	病理反射	病理反射未引出
颅神经	正常	运动功能	正常
深浅感觉	正常	其它	双下肢轻度水肿
既往史	无		

***小结：**

(1) 其它：双下肢轻度水肿

操作员：杨淑兰

检查日期:2023-11-08

检查医生：杨淑兰

外科（男）

项目名称	检查结果	项目名称	检查结果
皮肤	正常	甲状腺	无肿大
脊椎	无畸形	浅表淋巴结	无肿大
肛门	拒检	前列腺	未检
泌尿外生殖器	正常	四肢关节	未见异常
腹股沟	未见异常	足背动脉	正常
紫绀	无	色素沉着	无
脱毛	无	脱色	无
浮肿	无	皮下结节	无
头颅	正常	颈部	正常
乳腺	正常	脊柱	正常
直肠	未检	皮肤黄疸	无
四肢	活动正常	其他	无

*小结:

未见异常

操作员：谷岱清

检查日期:2023-11-08

检查医生：谷岱清

眼科

项目名称	检查结果	项目名称	检查结果
视力(左)	0.25	视力(右)	0.5
辨色力	正常	眼睑	正常
结膜	正常	泪器	正常
角膜	正常	虹膜	正常
瞳孔	正常	晶状体	正常
玻璃体	正常	眼底	未见异常

*小结:

(1) 左眼视力下降

(2) 右眼视力下降

操作员：田野青 检查日期:2023-11-08 检查医生：田野青

耳鼻喉科

项目名称	检查结果	项目名称	检查结果
听力(左)	正常	听力(右)	正常
外耳道	正常	鼓膜	正常
鼻窦	正常	鼻中隔	正常
鼻腔	正常	扁桃体	无肿大
嗅觉	正常	咽喉	正常

*小结:

未见异常

操作员：王存宝 检查日期:2023-11-08 检查医生：王存宝

口腔科

项目名称	检查结果	项目名称	检查结果
唇颊	正常	齿	左上第二磨牙&龋齿&左上第二双尖牙&左上第一双尖牙&左上尖牙&左上侧切牙&右上中切牙&右上侧切牙&右上尖牙&烤瓷冠修复&右上第二双尖牙&右上第一磨牙&牙齿充填
牙龈	牙龈萎缩&牙龈色红, 探之出血	牙周	牙结石 II 度
舌腭	正常	腮腺	正常
颌下腺	正常	颞下颌关节	正常

*小结:

(1) 左上第二磨牙 龋齿 左上第二双尖牙 左上第一双尖牙 左上尖牙 左上侧切牙 右上中切牙 右上侧切牙 右上尖牙 烤瓷冠修复 右上第二双尖牙 右上第一磨牙 牙齿充填

(2) 牙龈萎缩 牙龈色红，探之出血

(3) 牙周：牙结石

操作员：麻剑 检查日期:2023-11-08 检查医生：麻剑

检验报告

尿液分析+尿沉渣

项目名称	检查结果	单位	参考值	提示
白细胞尿	0	个/ul	0--13	
上皮细胞(EC)	1	/HP	0--28	
管型(CAST)	0	个/ul	0--1	
霉菌(尿)	0	/HP	0--0	
结晶	0	/HP	0--10	
透明度(CLA)	清亮			
胆红素(BIL)	-		阴性	
隐血(ERY)	-		阴性	
小圆上皮细胞(SRC)	0	个/ul	0--0	
维生素C	-		阴性	
异常红细胞	0	个/ul	0--3	
红细胞(正常)	0	个/ul	0--6	
鳞状上皮细胞	1	个/ul	0--0	↑
粘液丝	16	个/ul	0--0	↑
颜色(Colour)	淡黄色			
尿葡萄糖(GLU)	-		阴性	
酮体(KET)	-		阴性	
比重(SG)	1.020		1.003--1.030	
酸碱度(PH)	6.0		4.5--8.0	
尿蛋白质(PRO)	-		阴性	
尿胆原(URO)	-		阴性	
亚硝酸盐(NIT)	-		阴性	
红细胞(尿)(RBC)	0	个/ul	0--6	
尿白细胞(LEU)	-		阴性	

*小结:

鳞状上皮细胞偏高(1 /HP) 粘液丝偏高(16 /HP)

操作员：祁佳佳 检查日期:2023-11-08 检查医生:陈建国

血常规（五分类）

项目名称	检查结果	单位	参考值	提示
白细胞(WBC)	5.83	10 ⁹ /L	3.5--9.5	
淋巴细胞绝对值(LY#)	2.21	10 ⁹ /L	1.1--3.2	
淋巴细胞百分比(LY%)	38.0	%	20--50	
中性粒细胞绝对值(GR#)	3.04	10 ⁹ /L	1.8--6.3	
中性粒细胞百分比(GR%)	52.1	%	40--75	
嗜碱性粒细胞绝对值(BA#)	0.02	10 ⁹ /L	0--0.06	
嗜碱性粒细胞百分比(BA%)	0.3	%	0--1.0	
嗜酸性粒细胞绝对值(EO#)	0.18	10 ⁹ /L	0.02--0.52	
嗜酸性粒细胞百分比(EO%)	3.2	%	0.4--8.0	
血小板(PLT)	163	10 ⁹ /L	125--350	
血小板分布宽度(PDW)	16.2	%	15--17	
平均血小板体积(MPV)	11.8	fl	6.0--14.0	
血小板压积(PCT)	0.191	%	0.11--0.28	
红细胞(RBC)	4.44	10 ¹² /L	4.3--5.8	
血红蛋白	151	g/L	130--175	
红细胞压积(HCT)	45.0	%	40--50	
红细胞平均体积(MCV)	101.4	fl	82--100	↑
平均血红蛋白含量(MCH)	34.0	pg	27--34	
平均血红蛋白浓度(MCHC)	336	g/L	316--354	
单核细胞绝对值(MO#)	0.38	10 ⁹ /L	0.1--0.60	
单核细胞百分比(MO%)	6.4	%	3--10	
红细胞分布宽度标准差	48.4	fl	35--56	

(RDW-SD)				
红细胞分布宽度变异系数 (RDW-CV)	12.6	%	10.6--16.6	
大血小板比率	36.5	%	11--45	
大血小板数目	59	10 ⁹ /L	30--90	
未成熟粒细胞数目	0.00	10 ⁹ /L	0--999	
未成熟粒细胞百分比	0.0	%	0--100	
有核红细胞数目	0.000	10 ⁹ /L	0--9999	
有核红细胞百分比	0.00	/100WBC	0--9999	

***小结:**

红细胞平均体积(MCV)偏高(101.4 fl)

操作员：贺琰 检查日期:2023-11-08 检查医生:陈建国

肾功三项

项目名称	检查结果	单位	参考值	提示
肌酐(CREA)	85.00	umol/L	57--97	
尿酸(UA)	441.00	umol/L	200--420	↑
尿素测定 (Urea)	4.40	mmol/L	3.1--8.0	

***小结:**

尿酸(UA)偏高(441.00 umol/L)

操作员：王文静 检查日期:2023-11-08 检查医生:陈建国

空腹血糖

项目名称	检查结果	单位	参考值	提示
葡萄糖(GLU)	4.88	mmol/L	3.89--6.1	

***小结:**

未见异常

操作员：王文静 检查日期:2023-11-08 检查医生:陈建国

同型半胱氨酸

项目名称	检查结果	单位	参考值	提示
同型半胱氨酸	24.83	umol/L	0--15	↑

***小结：**

同型半胱氨酸偏高(24.83 umol/L)

操作员：王文静 检查日期:2023-11-08 检查医生:陈建国

血脂四项

项目名称	检查结果	单位	参考值	提示
动脉硬化指数	3.59		1.31--3.19	↑
总胆固醇(CHOL)	5.06	mmol/L	2.59--5.2	
甘油三脂(TG)	2.32	mmol/L	0.7--1.7	↑
低密度脂蛋白(LDL)	3.37	mmol/L	0--4.13	
高密度脂蛋白(HDL)	0.94	mmol/L	0.77--1.55	

***小结：**

动脉硬化指数偏高(3.59) 甘油三脂(TG)偏高(2.32 mmol/L)

操作员：王文静 检查日期:2023-11-08 检查医生:陈建国

肝功能三项

项目名称	检查结果	单位	参考值	提示
γ-谷氨酰转肽酶(GGT)	34.0	U/L	10--60	
丙氨酸氨基转移酶(ALT)	32.00	U/L	9--50	
门冬氨酸氨基转移酶(AST)	24.00	U/L	15--40	
谷草比谷丙	0.75		0.4--2.5	

***小结：**

未见异常

操作员：王文静 检查日期:2023-11-08 检查医生:陈建国

大同瑞慈康复医院 12导联心电图报告

穆福喜

男

54岁

ID:2307030517

申请科室:瑞慈体检科

体检号:433435

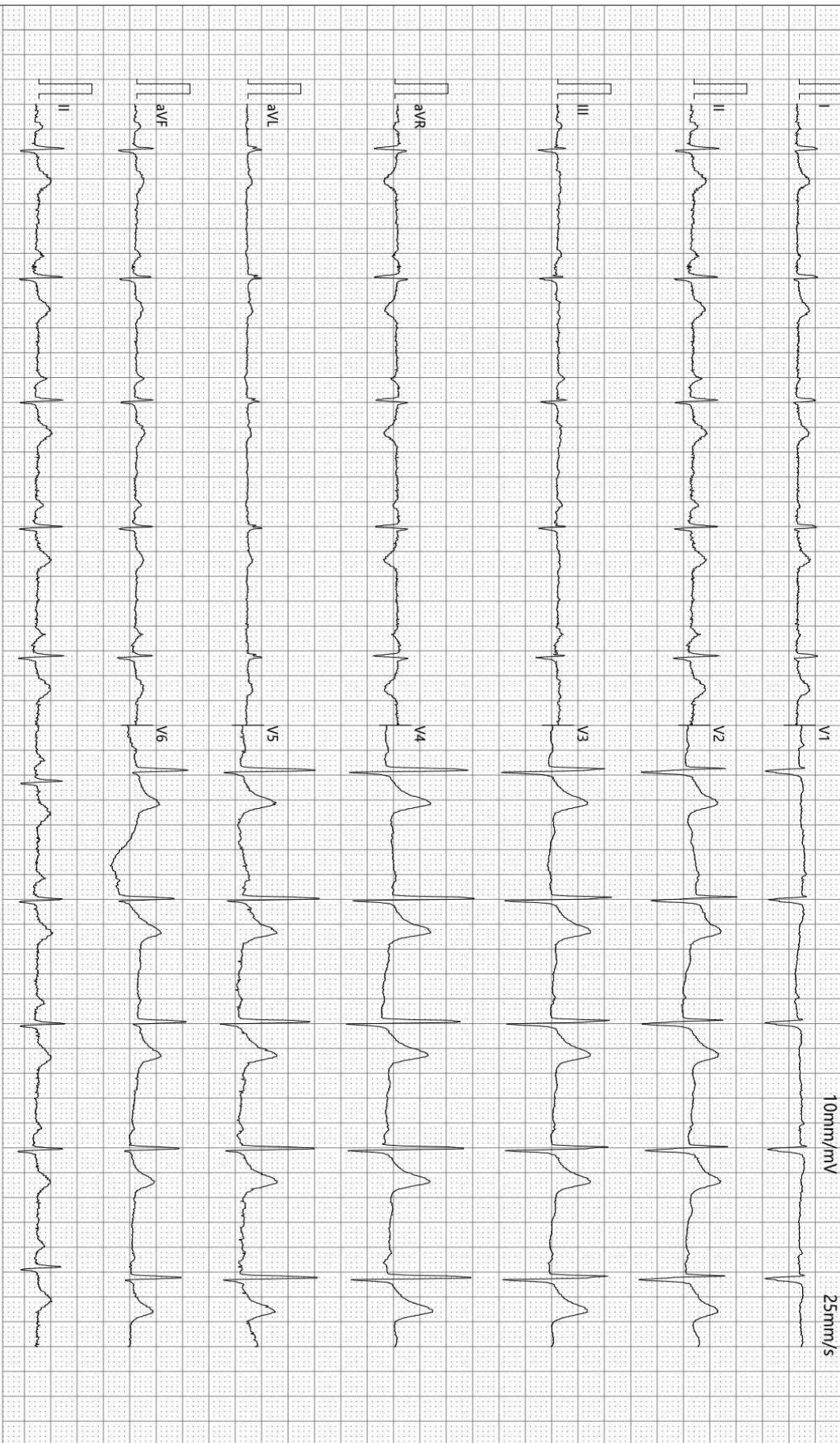
病床号:

HR: 60bpm
QT/QTc:410/410ms

P: 110ms
P/QRS/T :72/2/44deg.

PR: 190ms
RV5/SV1 :1.401/0.628mV

QRS: 92ms



诊断结果:

- 1.窦性心律
- 2.正常心电图

报告需医生确认:

张之生

SEMIP V1.90

仅供临床参考

-100Hz AC50

检查:2023-11-08 08:02:28

打印:2023-11-08 08:14:10

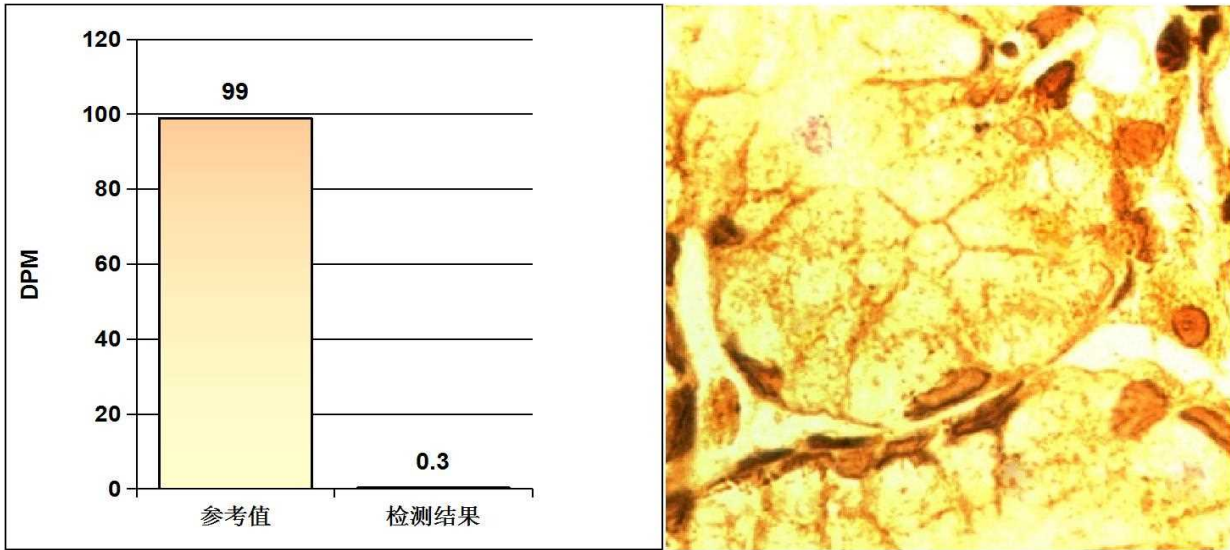
SE-1515 V1.40

大同瑞慈康复医院

¹⁴C呼气试验检验报告

姓名	穆福喜	年龄	54	性别	男
住院号	0	日期	2023/11/8 8:24:04	电话	0
送检医生	曹居杰	样品编号	7709	编号	2307030517

¹⁴C呼气试验



阳性参考值 (Disintegrations Per Minute(DPM)):

DPM值:	dpm > 2499	阳性++++
	1499 < dpm ≤ 2499	阳性+++
	499 < dpm ≤ 1499	阳性++
	149 < dpm ≤ 499	阳性+
	dpm ≤ 99	阴性
	99 < dpm ≤ 149	不确定

检测结果: **dpm= 0** **阴性**

医生建议: 注意保持健康及规律饮食

温馨提示: 您本次检测的结果为阴性

检测医生: 曹居杰

大同瑞慈健康体检

骨密度检测报告

受检者信息

受检者ID: 2307030517

姓名: 穆福喜

出生年月日: 1968/11/21

年龄: 54

性别: 男

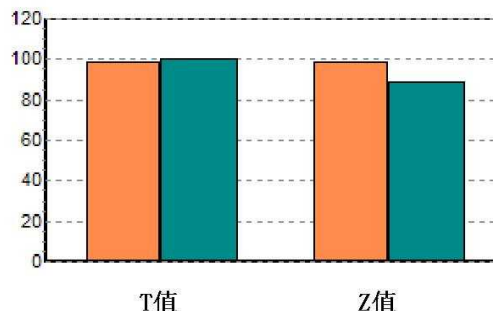
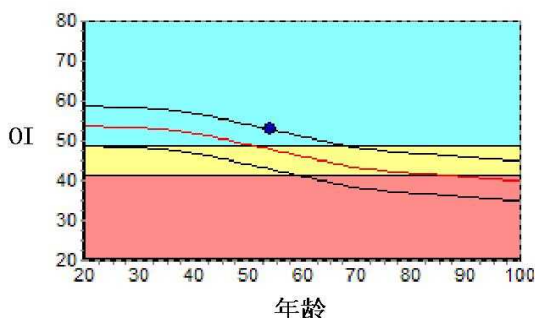
测定部位(右/左): 右

测定结果

测定日期: 2023/11/8 7:46:26

测试编号: 1/1

受测者 平均值



数据库: Asia

OI: 53.1

SOS: 1364.0 m/s, BUA: 40.1

T值: -0.16

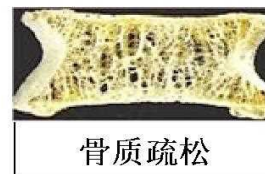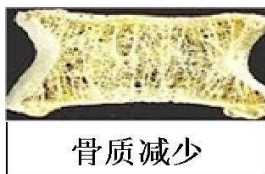Z值: 1.05

成人比: 98.5 %

同龄比: 110.9 %

OPR: N/A %

结果分析



注解

以上结论仅供参考

科室:

医生签名:

医院地址 大同瑞慈健康体检

地址 大同市平城区魏都大道79号

联系电话 0352-2824444

操作者 名燕凌

双源 CT 诊断图文报告

流水号: 2307030517

影像号: CT20231107146

姓名: 穆福喜

年龄: 54 岁

性别: 男

检查设备: 西门子量子双源 CT

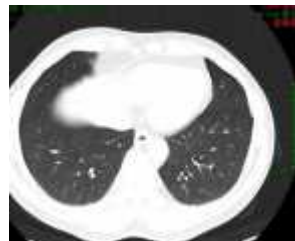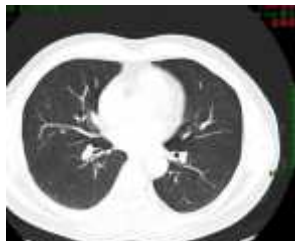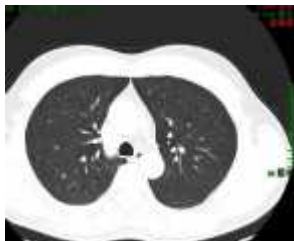
体检号: 433435

申请医院: 本院

体检科室: 体检科

检查部位: CT 检查

经典图像:



影像所见:

胸廓对称, 纵隔无偏移。双肺支气管血管纹理模糊, 增多, 小叶性结构增多, 两肺下叶胸膜下间质线状粘连, 结节硬化灶直径约 0.3cm。段以上支气管通畅, 心影形态未见异常, 冠状动脉走行区钙化, 纵隔内气管隆突旁、肺门旁淋巴结部分钙化斑。两侧胸膜未见异常。

影像诊断:

两肺下叶间质纤维粘连

左肺下叶结节硬化灶

冠状动脉硬化性改变, 进一步检查

报告医师: 剧艳军

检查日期: 2023-11-08

审核医师: 剧艳军

报告日期: 2023-11-08

超声诊断图文报告

流水号: 2307030517

影像号: 1443807

姓名: 穆福喜

年龄: 54 岁

性别: 男

检查设备: Vivid E95

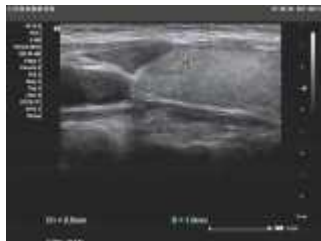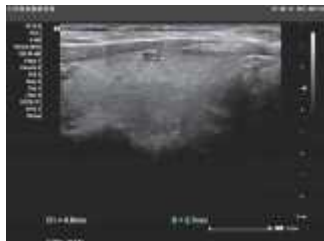体检号: 433435

申请医院: 本院

体检科室: 体检科

检查部位: 甲状腺彩超

经典图像:



影像所见:

甲状腺双侧叶形态正常, 包膜完整, 右侧叶实质内探及多个囊实性结节, 大者约 0.48*0.27cm, 以实性为主, 左侧叶实质内探及多个低回声结节, 大者约 0.25*0.15cm, 均形态规则, 边界清, 余实质回声均匀, CDFI: 未见异常血流信号。双侧颈部未见明显肿大淋巴结。

影像诊断:

甲状腺双侧叶多发结节 TI-RADS 3 级

报告医师: 郭丽霞

检查日期: 2023-11-08

审核医师: 郭丽霞

报告日期: 2023-11-08

超声诊断图文报告

流水号: 2307030517

影像号: 1443813

姓名: 穆福喜

年龄: 54 岁

性别: 男

检查设备: Vivid E95

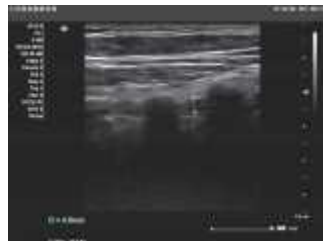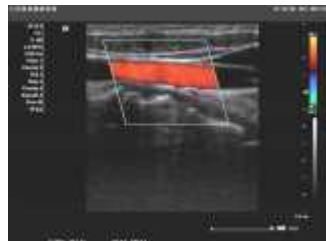体检号: 433435

申请医院: 本院

体检科室: 体检科

检查部位: 颈部血管彩超

经典图像:



影像所见:

左侧颈总动脉膨大处内中膜局限性增厚, 较厚处约 1.3mm, 右锁骨下动脉起始处、右侧颈总动脉、双侧颈内、颈外动脉起始段内中膜不增厚, 内壁欠光滑, 管壁未见明确强回声斑。CDFI: 血流充盈好。PW: 频谱形态正常。

双侧椎动脉走行正常, 椎动脉内径正常, 管壁不厚, 管腔内为无回声, CDFI: 血流充盈好。PW: 频谱正常。

影像诊断:

左侧颈总动脉膨大处内中膜局限性增厚

报告医师: 郭丽霞

检查日期: 2023-11-08

审核医师: 郭丽霞

报告日期: 2023-11-08

超声诊断图文报告

流水号: 2307030517

影像号: 1443815

姓名: 穆福喜

年龄: 54 岁

性别: 男

检查设备: Vivid E95

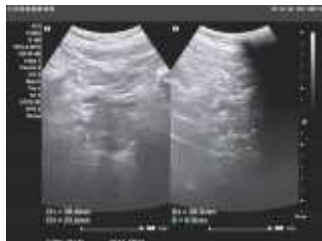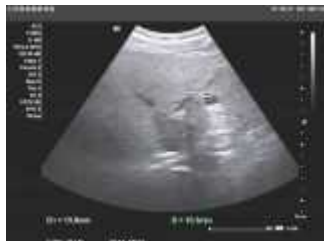体检号: 433435

申请医院: 本院

体检科室: 体检科

检查部位: 全腹彩超

经典图像:



影像所见:

肝脏大小形态正常,包膜光滑完整,实质内探及多个囊性回声,大者位于左叶,约 1.4*1.0cm,形态规则,内透声好,余实质回声细腻增强,肝内管道系统走行欠清晰,门静脉及肝内胆管不扩张。

胆囊大小形态正常,壁不厚、光滑,囊内透声好,肝外胆管不扩张。

胰腺大小形态正常,实质回声均匀,主胰管不扩张。

脾脏大小形态正常,实质回声均匀,脾门静脉不宽。

双肾大小形态正常,皮髓质分界清晰,集合系统未见分离,双侧输尿管未见扩张。

膀胱充盈尚可,壁光滑,内清晰。

前列腺形态正常,大小约 3.9*2.9*2.3cm,实质回声欠均匀,内见多个强回声斑,大者直径约 0.6cm。

影像诊断:

1. 轻-中度脂肪肝
2. 肝多发囊肿
3. 前列腺多发钙化斑

报告医师: 郭丽霞

检查日期: 2023-11-08

审核医师: 郭丽霞

报告日期: 2023-11-08