



2307010544

大同瑞慈健康体检

报 告 册

体检编号	433174	工号	34
姓名	杨淑玲		
性别	女	年龄	42岁
单位	大同市森林公安局		
部门	大同市森林公安局		
联系电话	13994305035		
体检日期	2024-11-02		

尊敬的 杨淑玲女士 您好！

首先，瑞慈健康体检全体员工欢迎您的光临，并对您的信任表示衷心的感谢！

您于 2024-11-02 （体检编号：433174）完成健康检查，本机构的各科医生已根据您的体检项目及结果，汇总成此份健康体检报告，并经总检医生审核。据此提出对您健康状况的综合分析及建议。

瑞慈健康体检倡导“大健康、大康复”，提出“健康是第一财富（Rich）”的人文理念。希望您仔细阅读并妥善地保管此份健康体检报告，并认真关注报告中的提示与建议，若您对报告内容有任何疑问，可直接与瑞慈健康体检客服部联系，进一步咨询。

健康体检咨询电话：**0352-2824444**

客户服务咨询电话：**0352-2830597**
400-6112995

瑞慈健康体检报告由下列内容组成：

第一部分：主检报告

第二部分：分科分项结果

第三部分：检验报告

第四部分：附表

主检报告

检查综述

- 【空腹血糖】 葡萄糖 (GLU) 偏低 (3.54 mmol/L)
- 【血脂四项】 总胆固醇 (CHOL) 偏高 (6.05 mmol/L)
- 【(女) 肿瘤三项】 甲胎蛋白 (AFP) 偏高 (8.07 ng/ml)
- 【尿液分析+尿沉渣】 鳞状上皮细胞偏高 (1 /HP) 粘液丝偏高 (8 /HP)
- 【甲状腺彩超】 甲状腺左侧叶结节 TI-RADS II 级
- 【全腹彩超】 轻度脂肪肝

医生建议

【葡萄糖 (GLU) 偏低】：

- 饥饿状态（如清晨空腹）可出现轻微低血糖，进餐后血糖可升至正常，称之为生理性低血糖。无重要临床意义，无须治疗。
- 病理性低血糖可见于长期营养不良等疾病。

【总胆固醇 (CHOL) 偏高】：

- 总胆固醇是脂质的主要成分之一，其数量受年龄、家族、性别、饮食、遗传等多种因素影响。总胆固醇对人体生长发育以及新陈代谢有重要的作用，正常值是 2.59-5.20mmol/L。
- 总胆固醇升高后，会增加类脂物质的堆积，会产生更多的血管斑块，进而增加心脑血管疾病的风险。大于 5.21-5.69mmol/L 是胆固醇的临界偏高，即使是一个完全健康的人，只要总胆固醇 > 7.2mmol/L 或低密度脂蛋白 > 4.9mmol/L，未来发生心脑血管的风险就明显增高，应该马上治疗。
- 总胆固醇升高根据病因可分为两大类：一是原发性，是由于遗传因素缺陷所致，另一种是继发性，可引起其升高的疾病主要有糖尿病、高血压、甲减、肝肾疾病等。
- 降低总胆固醇的治疗中，原发性偏高应积极应用降脂药，曾经选择他汀类药物，胆固醇不能达标的，可联合用药（如依折麦布等）。
- 如果总胆固醇偏高，且患者有糖尿病、高血压、甲减、肝肾疾病或者已经发生心脑血管疾病的人更应积极用药，控制降低疾病风险。
- 戒烟，增强运动，采用低脂、低糖饮食，少食富含脂肪、胆固醇及饱和脂肪酸的食物，多进食蔬菜、水果、豆制品、粗粮、鱼和高纤维食品。
- 必要时在医师指导下使用降脂药物治疗，并前往内分泌科复诊。

【甲胎蛋白 (AFP) 偏高】：

- 建议内科结合临床诊治。
- 轻微偏高，多见于急性肝炎、肝硬化、多数 AFP < 300ug/L。明显升高可见于原发性肝癌、胚胎细胞癌、睾丸癌等多种恶性肿瘤。
- 妊娠 3 个月后孕妇的 AFP 升高，7~8 个月达高峰，一般在 400ug/L 以下。分娩后 3 周 AFP 恢复正常。若孕妇血清 AFP 异常升高，应考虑胎儿脊柱裂、无脑儿、脑积水、先兆流产等。妇产科医师结合临床参考，必要时复查。
- 偶尔一次检查发现轻度升高，不一定是恶性肿瘤，但应定期复查，动态观察。如果连续多次升高，应引起重视，建议肿瘤科咨询，结合其他检查指标及临床进行综合评估。

(5) (1) 甲胎蛋白是胎儿早期由肝脏合成的一种糖蛋白，出生后 AFP 的合成很快受到抑制。 (2) 甲胎蛋白浓度偏高常见于原发性肝癌，也可见于睾丸癌、卵巢癌、畸胎瘤、胃癌、胰腺癌、病毒性肝炎、肝硬化等疾病；妊娠 3~4 个月、孕妇 AFP 有一过性升高； (3) 请及时往肿瘤内科复诊。

【鳞状上皮细胞偏高】：

(1) 在生理情况下，机体正常的新陈代谢都会引起鳞状上皮细胞的脱离，这是一种正常的机体现象。如果长时间出现鳞状上皮细胞偏高的现象时，则有可能是尿路感染、泌尿系统结石等因素导致，应及时往泌尿外科进一步诊断治疗。

【粘液丝偏高】：

(1) 尿常规中粘液丝是由尿路中细胞分泌出来的，在有尿路感染时分泌会明显增多，且伴有炎症细胞的出现。
(2) 粘液丝偏高，可分为生理性偏高和病理性偏高两种，生理性偏高一般是由于喝水较少导致的尿液浓缩，一般在喝水后就能达到稀释的效果。
(3) 病理性的粘液丝偏高是由于泌尿系炎症或者是前列腺炎导致的，需要注意观察，多喝水，同时有白细胞等炎症细胞增多时，应及时服用抗感染药物治疗。如果仅有粘液丝的增多而没有白细胞等炎症细胞增多时，尿路有炎症的可能性不大。
(4) 建议平时饮食注意清淡，多喝水，少吃油腻和辛辣的食物，要注意个人清洁卫生，勤洗阴部，注意休息。

【甲状腺左侧叶结节】：

(1) 甲状腺结节是一种常见的甲状腺疾病，很多甲状腺疾病可表现为结节，如可由甲状腺退行性变、炎症、自身免疫性及新生物等多种病变所致。甲状腺结节在各个年龄段的男女人群中均可见到，但中年女性中较多。
(2) 甲状腺结节分良性和恶性两大类，良性的占绝大多数，恶性者不足 1%，判断甲状腺结节的良恶主要依靠病史、体格检查、放射性核素扫描、穿刺细胞学检查。
(3) 建议往外科就诊，进一步检查，明确诊断，结合临床诊治并定期复查。

【轻度脂肪肝】：

(1) 脂肪肝是指肝脏被脂肪浸润，为一种多病因引起的获得性疾病。
(2) 脂肪肝是以肝细胞脂肪变性和脂肪蓄积为病理特征，最常见易患因素有超重或肥胖、进食油腻食物、高脂血症（尤其甘油三酯升高）、营养失调（营养过量或不足）、饮酒、高脂血症、少运动、糖耐量异常、减肥造成体重急剧下降、营养不良、中毒和药物等。
(3) 当肝内脂类（主要为甘油三酯）含量超过肝重的 5% 时为脂肪肝。脂肪肝是一个常见的临床现象，不是一个独立性的疾病。
(4) 值得注意的是，过多的脂肪在肝组织、肝细胞内浸润，引起肝细胞肿大，严重可致肝硬化。脂肪肝是可逆性的，合理饮食、运动及治疗后可恢复。
(5) 合理控制饮食，控制总摄入量，低盐、低脂和低糖类饮食，少吃动物内脏，多吃蔬菜水果；
(6) 控制危险因素，如控制体重、改善胰岛素抵抗、调整血脂紊乱，戒酒、戒烟，坚持长期有氧运动，加强体育锻炼；
(7) 定期复查腹部彩超、血脂、肝功能。

汇总医生： 丁昊炜

主检日期： 2024-11-05

主检医生：

分科结果

身高、体重、血压

项目名称	检查结果	项目名称	检查结果
身高	161cm	体重	55kg
血压	116/61mmHg		

***小结：**

未见异常

操作员：赵婉如

检查日期：2024-11-02

检查医生：名燕凌

妇科内诊

项目名称	检查结果	项目名称	检查结果
外阴	正常	尿道口	正常
阴道	通畅	子宫	正常
附件	正常	宫颈	光滑
后穹窿	正常		

***小结：**

未见异常

操作员：薛荣丽

检查日期：2024-11-02

检查医生：薛荣丽

检验报告

尿液分析+尿沉渣

项目名称	检查结果	单位	参考值	提示
白细胞尿	1	个/ul	0--13	
上皮细胞(EC)	1	/HP	0--28	
管型(CAST)	0	个/ul	0--1	
霉菌(尿)	0	/HP	0--0	
结晶	0	/HP	0--10	
透明度(CLA)	清亮			
胆红素(BIL)	-		阴性	
隐血(ERY)	-		阴性	
小圆上皮细胞(SRC)	0	个/ul	0--0	
维生素C	-		阴性	
异常红细胞	0	个/ul	0--3	
红细胞(正常)	0	个/ul	0--6	
鳞状上皮细胞	1	个/ul	0--0	↑
粘液丝	8	个/ul	0--0	↑
颜色(Colour)	淡黄色			
尿葡萄糖(GLU)	-		阴性	
酮体(KET)	-		阴性	
比重(SG)	1.010		1.003--1.030	
酸碱度(PH)	6.5		4.5--8.0	
尿蛋白质(PRO)	-		阴性	
尿胆原(URO)	-		阴性	
亚硝酸盐(NIT)	-		阴性	
红细胞(尿)(RBC)	0	个/ul	0--6	
尿白细胞(LEU)	-		阴性	

*小结:

鳞状上皮细胞偏高(1 /HP) 粘液丝偏高(8 /HP)

操作员：祁佳佳 检查日期：2024-11-02 检查医生：康健忠

血常规（五分类）

项目名称	检查结果	单位	参考值	提示
白细胞(WBC)	4.88	10 ⁹ /L	3.5--9.5	
淋巴细胞绝对值(LY#)	2.06	10 ⁹ /L	1.1--3.2	
淋巴细胞百分比(LY%)	42.2	%	20--50	
中性粒细胞绝对值(GR#)	2.51	10 ⁹ /L	1.8--6.3	
中性粒细胞百分比(GR%)	51.4	%	40--75	
嗜碱性粒细胞绝对值(BA#)	0.03	10 ⁹ /L	0--0.06	
嗜碱性粒细胞百分比(BA%)	0.6	%	0--1.0	
嗜酸性粒细胞绝对值(EO#)	0.06	10 ⁹ /L	0.02--0.52	
嗜酸性粒细胞百分比(EO%)	1.3	%	0.4--8.0	
血小板(PLT)	211	10 ⁹ /L	125--350	
血小板分布宽度(PDW)	16.4	%	15--17	
平均血小板体积(MPV)	11.6	fl	6.0--14.0	
血小板压积(PCT)	0.245	%	0.11--0.28	
红细胞(RBC)	4.13	10 ¹² /L	3.8--5.1	
血红蛋白	136	g/L	115--150	
红细胞压积(HCT)	40.0	%	35--45	
红细胞平均体积(MCV)	96.8	fl	82--100	
平均血红蛋白含量(MCH)	32.8	pg	27--34	
平均血红蛋白浓度(MCHC)	339	g/L	316--354	
单核细胞绝对值(MO#)	0.22	10 ⁹ /L	0.1--0.60	
单核细胞百分比(MO%)	4.5	%	3--10	
红细胞分布宽度标准差	45.3	fl	35--56	

(RDW-SD)				
红细胞分布宽度变异系数 (RDW-CV)	12.5	%	10.6--16.6	
大血小板比率	36.7	%	11--45	
大血小板数目	77	10 ⁹ /L	30--90	
未成熟粒细胞数目	0.02	10 ⁹ /L	0--999	
未成熟粒细胞百分比	0.4	%	0--100	
有核红细胞数目	0.000	10 ⁹ /L	0--9999	
有核红细胞百分比	0.00	/100WBC	0--9999	

***小结:**

未见异常

操作员：祁佳佳 检查日期:2024-11-02 检查医生:康建忠

肾功三项

项目名称	检查结果	单位	参考值	提示
肌酐(CREA)	48.80	umol/L	41--73	
尿酸(UA)	228.00	umol/L	140--340	
尿素测定 (Urea)	3.90	mmol/L	2.6--7.5	

***小结:**

未见异常

操作员：梁可欣 检查日期:2024-11-04 检查医生:陈建国

空腹血糖

项目名称	检查结果	单位	参考值	提示
葡萄糖(GLU)	3.54	mmol/L	3.89--6.1	↓

***小结:**

葡萄糖(GLU)偏低(3.54 mmol/L)

操作员：梁可欣 检查日期:2024-11-04 检查医生:陈建国

同型半胱氨酸

项目名称	检查结果	单位	参考值	提示
同型半胱氨酸	9.60	umol/L	0--15	

***小结:**

未见异常

操作员：梁可欣 检查日期:2024-11-04 检查医生:陈建国

生殖道微生态

项目名称	检查结果	单位	参考值	提示
线索细胞	-			
清洁度	II			
上皮细胞(白带)	+			
滴虫	-			
G-球菌	-			
霉菌	-			
G-杆菌	-			
G+杆菌	-			
G+球菌	-			

***小结:**

未见异常

操作员：祁佳佳 检查日期:2024-11-03 检查医生:康建忠

血脂四项

项目名称	检查结果	单位	参考值	提示
动脉硬化指数	2.11		1.31--3.19	
总胆固醇(CHOL)	6.05	mmol/L	2.59--5.2	↑
甘油三脂(TG)	1.48	mmol/L	0.7--1.7	

低密度脂蛋白(LDL)	3.15	mmol/L	0--4.13	
高密度脂蛋白(HDL)	1.49	mmol/L	0.77--1.55	

***小结:**

总胆固醇(CHOL)偏高(6.05 mmol/L)

操作员：梁可欣 检查日期:2024-11-04 检查医生:陈建国

肝功能三项

项目名称	检查结果	单位	参考值	提示
γ-谷氨酰转肽酶(GGT)	20.0	U/L	7--45	
丙氨酸氨基转移酶(ALT)	36.00	U/L	7--40	
门冬氨酸氨基转移酶(AST)	28.00	U/L	13--35	
谷草比谷丙	0.78		0.4--2.5	

***小结:**

未见异常

操作员：梁可欣 检查日期:2024-11-04 检查医生:陈建国

人乳头瘤病毒检查 (HPV)

项目名称	检查结果	单位	参考值	提示
HPV 高危亚型 16	阴性(-)		阴性	
HPV 高危亚型 18	阴性(-)		阴性	
HPV 高危亚型 31	阴性(-)		阴性	
HPV 高危亚型 26	阴性(-)		阴性	
HPV 高危亚型 33	阴性(-)		阴性	
HPV 高危亚型 35	阴性(-)		阴性	
HPV 高危亚型 39	阴性(-)		阴性	
HPV 高危亚型 45	阴性(-)		阴性	
HPV 高危亚型 51	阴性(-)		阴性	
HPV 高危亚型 52	阴性(-)		阴性	

HPV 高危亚型 53	阴性(-)		阴性	
HPV 高危亚型 56	阴性(-)		阴性	
HPV 高危亚型 58	阴性(-)		阴性	
HPV 高危亚型 59	阴性(-)		阴性	
HPV 高危亚型 66	阴性(-)		阴性	
HPV 高危亚型 68	阴性(-)		阴性	
HPV 高危亚型 73	阴性(-)		阴性	
HPV 高危亚型 82	阴性(-)		阴性	
HPV 低危亚型 6	阴性(-)		阴性	
HPV 低危亚型 11	阴性(-)		阴性	
HPV 低危亚型 42	阴性(-)		阴性	
HPV 低危亚型 43	阴性(-)		阴性	
HPV 低危亚型 81	阴性(-)		阴性	

***小结:**

未见异常

操作员：赵伟 检查日期:2024-11-04 检查医生:康建忠

(女) 肿瘤三项

项目名称	检查结果	单位	参考值	提示
糖类抗原 125 测定 (CA125)	4.5	U/ml	0--38	
癌胚抗原(CEA)	0.45	ng/ml	0--5	
甲胎蛋白(AFP)	8.07	ng/ml	0--7	↑

***小结:**

甲胎蛋白(AFP)偏高(8.07 ng/ml)

操作员：刘慧芳 检查日期:2024-11-02 检查医生:陈建国

大同现代医学检验实验室

液基薄层细胞学图文报告

ID: 2024108743

病理号: 100700

姓名: 杨淑玲

性别: 女

年龄: 42岁

送检科室:

电话号码: 13994305035

床号:

病历号:

体检号: 2307010544

送检医院: 大同瑞慈康复体检

送检日期: 2024-11-03

末次月经:

送检医生:

采样日期:

报告日期: 2024-11-04

标本满意度: 满意

细胞量: >45%

红细胞:

经期样本:

颈管细胞:

化生细胞:

鳞状细胞:

宫颈柱状细胞:

未见上皮内病变/恶性细胞:

正常范围内:

良性反应性改变:

- 炎症:
 - 轻度:
 - 中度:
 - 重度:
- 放疗:
- 妊娠:
- 萎缩性:
- 宫内避孕器:
- 其他:

病原体: 滴虫感染: 念珠菌感染: 细菌感染:

提示 HPV 感染: 疱疹病毒感染:

鳞状上皮细胞分析:

非典型鳞状细胞:

- 倾向上皮内瘤变:
- 倾向良性反应性改变:
- 不能明确意义(ASC-US):
- 不排除高度病变(ASC-H):

上皮内低度病变: 鳞癌:

上皮内高度病变:

- CIN2:
- CIN3:

腺上皮细胞分析:

非典型腺细胞:

- 宫内膜:
- 来源不明:

非典型腺细胞(宫颈管):

- 倾向原位腺癌:
- 不能明确意义:
- 倾向良性反应性改变:

腺癌:

- 宫颈管:
- 宫内膜:
- 其它:

炎细胞:

- 轻度:
- 中度:
- 重度:

可疑腺癌:

诊断意见: 未见上皮内病变或恶性细胞 (NILM)。

建议:

报告医师: 张荣生

地址: 大同市魏都大道 79 号, 本报告医师签字后有效
咨询: 0352-2830587 4006-122-995

妇科细胞学是筛查项目, 出于技术原因, 可能会有假阴性结果, 本检测仅对来样负责, 如果对结果有疑义, 请在收到报告 7 天内与我们联系。

大同瑞慈康复医院 12导联心电图报告

杨淑玲 女 42岁

体检号:433174

病床号:

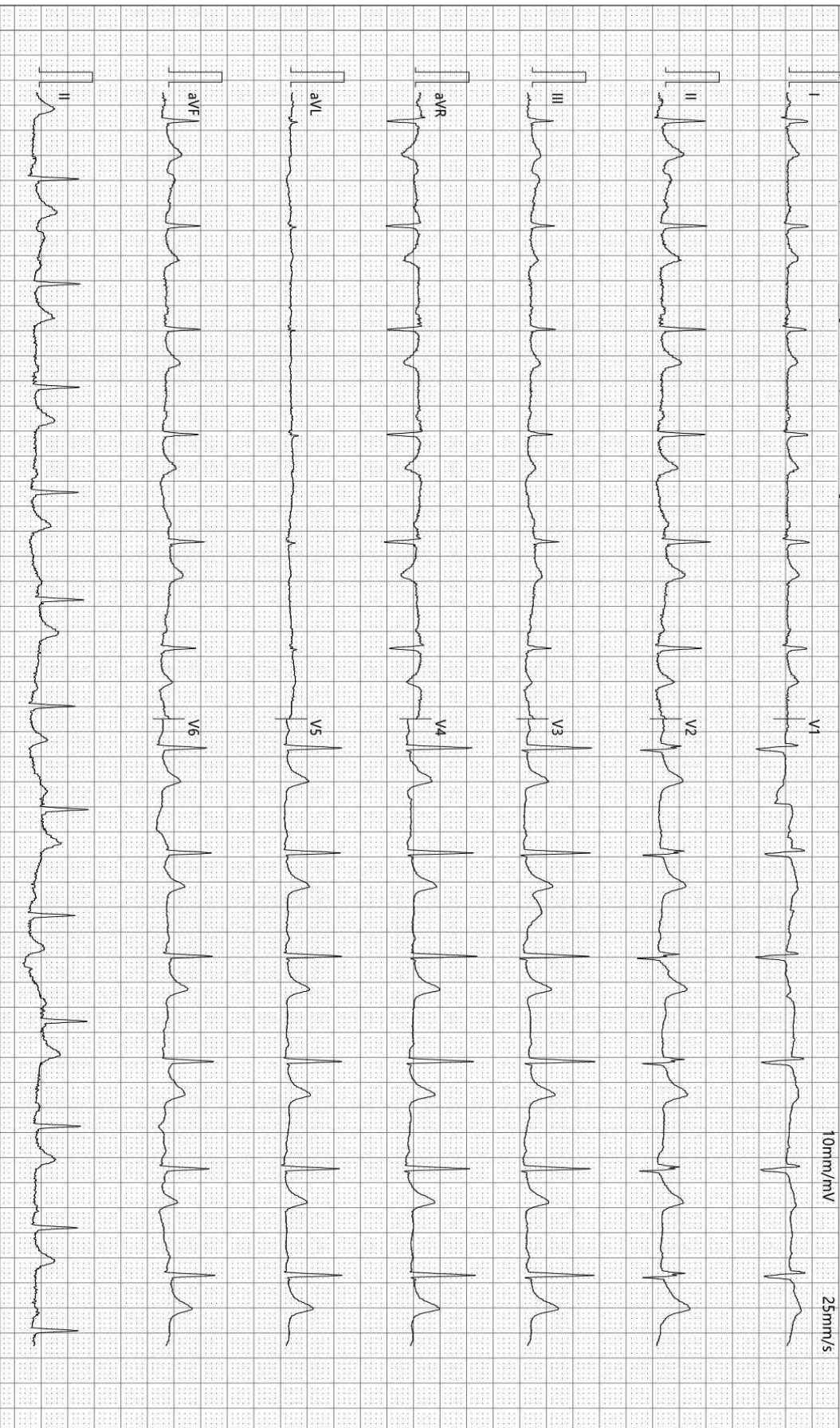
诊断结果:

- 1.窦性心律
- 2.正常心电图

诊断医生:

张之生

HR : 71bpm [60 ~ 100bpm]
 P : 104ms [0 ~ 110ms]
 PR : 159ms [120 ~ 200ms]
 QRS : 78ms [60 ~ 100ms]
 QT/QTc : 385/421ms [320 ~ 440/0 ~ 460ms]
 P/QRS/T : 52/65/55deg. [0 ~ 75/-30 ~ 90/0 ~ 75deg]
 RV5/SV1 : 1.043/0.532mV [0.0 ~ 2.5/0.0 ~ 2.0mV]



检查时间:2024-11-02 10:14:27

诊断时间:2024-11-02 10:19:38

SEMIP V1.90

仅供临床参考

Rich 大同瑞慈康复医院
超声诊断图文报告

流水号: 2307010544

超声号: 1736236

姓名: 杨淑玲

年龄: 42岁

性别: 女

检查设备: Vivid E95

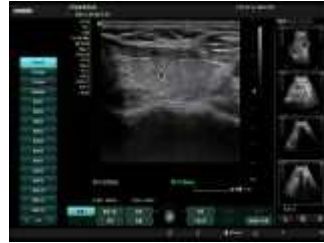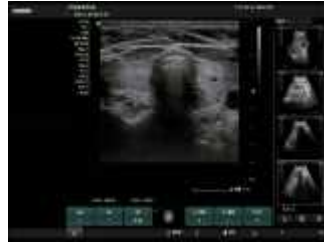体检号: 433174

申请医院: 本院

体检科室: 体检科

检查部位: 甲状腺彩超

经典图像:



影像所见:

甲状腺双侧叶形态正常, 包膜完整, 左侧叶实质内探及大小约 0.2*0.2cm 囊性结节, 形态规则, 边界清, 余实质回声均匀, CDFI: 未见异常血流信号。
双侧颈部未见明显肿大淋巴结。

影像诊断:

甲状腺左侧叶结节 TI-RADS II 级

报告医师: 柴芳

检查日期: 2024-11-02

审核医师: 柴芳

报告日期: 2024-11-02



注: 本报告仅供临床医生参考!

地址: 大同市魏都大道 79 号。若有疑问, 请致电: 0352-2830580

Rich 大同瑞慈康复医院
超声诊断图文报告

流水号: 2307010544

超声号: 1736238

姓名: 杨淑玲

年龄: 42岁

性别: 女

检查设备: Vivid E95

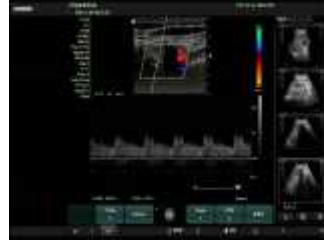
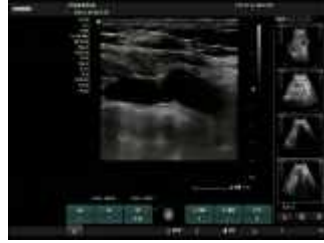体检号: 433174

申请医院: 本院

体检科室: 体检科

检查部位: 颈部血管彩超

经典图像:



影像所见:

右锁骨下动脉起始处、双侧颈总动脉、颈内、颈外动脉起始段内中膜不增厚, 内壁欠光滑, 管壁未见明确强回声斑。
CDFI: 血流充盈好。PW: 频谱形态正常。

双侧椎动脉走行正常, 椎动脉内径正常, 管壁不厚, 管腔内为无回声, CDFI: 血流充盈好。PW: 频谱正常。

影像诊断:

双侧颈动脉、椎动脉未见明显异常

报告医师: 柴芳

检查日期: 2024-11-02

审核医师: 柴芳

报告日期: 2024-11-02



注: 本报告仅供临床医生参考!

地址: 大同市魏都大道 79 号。若有疑问, 请致电: 0352-2830580

Rich 大同瑞慈康复医院
超声诊断图文报告

流水号: 2307010544

超声号: 1736250

姓名: 杨淑玲

年龄: 42岁

性别: 女

检查设备: Vivid E95

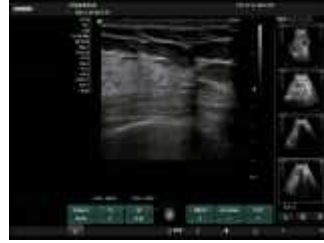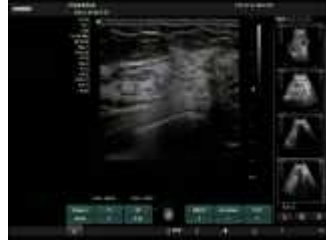体检号: 433174

申请医院: 本院

体检科室: 体检科

检查部位: 乳腺彩超

经典图像:



影像所见:

双侧乳腺腺体层次清晰, 右乳腺体厚 0.9cm, 左乳腺体厚 1.0cm, 乳导管未见扩张, 未见明显占位性病变, CDFI: 未见异常血流信号。

双侧腋下未见明显肿大淋巴结。

影像诊断:

双侧乳腺未见明显异常

报告医师: 柴芳

检查日期: 2024-11-02

审核医师: 柴芳

报告日期: 2024-11-02



注: 本报告仅供临床医生参考!

地址: 大同市魏都大道 79 号。若有疑问, 请致电: 0352-2830580

Rich 大同瑞慈康复医院
超声诊断图文报告

流水号: 2307010544

超声号: 1736254

姓名: 杨淑玲

年龄: 42 岁

性别: 女

检查设备: Vivid E95

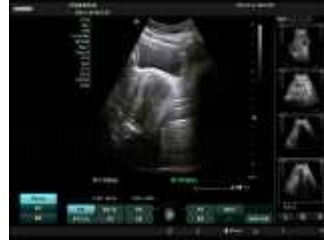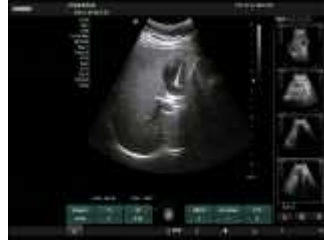体检号: 433174

申请医院: 本院

体检科室: 体检科

检查部位: 全腹彩超

经典图像:



影像所见:

肝脏大小形态正常, 包膜光滑完整, 实质回声细腻增强, 肝内管道系统走行欠清晰, 门静脉及肝内胆管不扩张。
胆囊大小形态正常, 壁不厚、光滑, 囊内透声好, 肝外胆管不扩张。
胰腺大小形态正常, 实质回声均匀, 主胰管不扩张。
脾脏大小形态正常, 实质回声均匀, 脾门静脉不宽。
双肾大小形态正常, 皮髓质分界清晰, 集合系统未见分离, 双侧输尿管未见扩张。
膀胱充盈佳, 未见明显异常。
后位子宫, 大小形态正常, 肌壁回声均匀, 内膜线清晰, 厚 0.6cm, 宫颈厚约 2.7cm, 双侧附件区未见异常。

影像诊断:

轻度脂肪肝

报告医师: 柴芳

检查日期: 2024-11-02

审核医师: 柴芳

报告日期: 2024-11-02



注: 本报告仅供临床医生参考!

地址: 大同市魏都大道 79 号。若有疑问, 请致电: 0352-2830580

姓名: 杨淑玲

年龄: 42 岁

性别: 女

检查设备: 西门子量子双源 CT

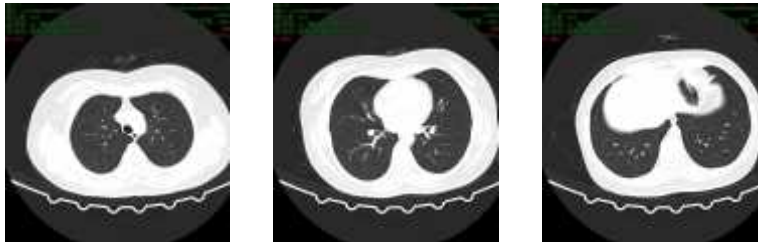体检号: 433174

申请医院: 本院

体检科室: 体检科

检查部位: CT 检查

经典图像:



影像所见:

胸廓对称, 骨性肋骨完整, 胸壁软组织结构良好, 两肺支气管血管纹理走行分布良好, 支气管束结构清晰, 双肺通气良好。肺门结构未见异常。纵隔无偏移, 段以上支气管通畅。心影及大血管形态结构正常, 纵隔内未见肿大淋巴结。胸膜未见异常。

影像诊断:

胸部未见明显异常

报告医师: 剧艳军

检查日期: 2024-11-04

审核医师: 剧艳军

报告日期: 2024-11-04