



2307010531

# 大同瑞慈健康体检

## 报 告 册

体检编号	433161	工号	21
姓名	王碧		
性别	男	年龄	44岁
单位	大同市森林公安局		
部门	大同市森林公安局		
联系电话	13753232456		
体检日期	2023-12-08		

尊敬的王碧先生您好！

首先，瑞慈健康体检全体员工欢迎您的光临，并对您的信任表示衷心的感谢！

您于 2023-12-08 （体检编号：433161）完成健康检查，本机构的各科医生已根据您的体检项目及结果，汇总成此份健康体检报告，并经总检医生审核。据此提出对您健康状况的综合分析及建议。

瑞慈健康体检倡导“大健康、大康复”，提出“健康是第一财富（Rich）”的人文理念。希望您仔细阅读并妥善地保管此份健康体检报告，并认真关注报告中的提示与建议，若您对报告内容有任何疑问，可直接与瑞慈健康体检客服部联系，进一步咨询。

健康体检咨询电话：**0352-2824444**

客户服务咨询电话：**0352-2830597**  
**400-6112995**

瑞慈健康体检报告由下列内容组成：

第一部分：主检报告

第二部分：分科分项结果

第三部分：检验报告

第四部分：附表

## 主检报告

### 检查综述

- 1、【肾功三项】肌酐(CREA)偏高(98.00 umol/L)
- 2、【尿液分析+尿沉渣】鳞状上皮细胞偏高(3 /HP) 粘液丝偏高(1 /HP)
- 3、【MR检查】颈3-4、颈4-5、颈6-7椎间盘突出(中央型)
- 4、【全腹彩超】1. 中度脂肪肝 2. 前列腺钙化斑

### 医生建议

#### 【肌酐(CREA)偏高】：

- (1)临床上肾功能检查项目很多，常规体检一般只做三项测定，即血肌酐(Cr)、血尿素氮(BUN)、血尿酸(UA)，通过这三项可初筛肾功能的情况。
- (2)血肌酐(Cr)由外源性和内源性两类组成。血肌酐是肌肉中肌酸代谢的最终产物，产生之后会被血液运到肾脏由肾小球滤过排出体外，肾小管基本不吸收且分泌量较少。
- (3)在外源性肌酐摄入量保持稳定的情况下，血中肌酐浓度取决于肾小球滤过能力，当肾实质损害，肾小球滤过率下降至正常人的1/3时肌酐浓度就会明显上升，故测定肌酐浓度可作为肾小球滤过受损的指标，也是判定肾功能是否受损的重要指标。
- (4)血肌酐升高常见于各种原因引起的滤过功能减退，如急慢性肾衰竭；另外如果血肌酐在正常高值附近，就要引起重视了，若同时尿常规也有问题，建议尽快前往肾内科诊治。
- (5)在临床上如果肉食摄入过多、体育活动多导致肌肉分解代谢旺盛、体型强壮的人肌酐水平易偏高；反之，长期素食、卧床、肌肉萎缩、体型瘦小的人肌酐水平易偏低，需要饮食均衡，加强蛋白质的摄入。

#### 【鳞状上皮细胞偏高】：

- (1)在生理情况下，机体正常的新陈代谢都会引起鳞状上皮细胞的脱离，这是一种正常的机体现象。如果长时间出现鳞状上皮细胞偏高的现象时，则有可能是尿路感染、泌尿系统结石等因素导致，应及时往泌尿外科进一步诊断治疗。

#### 【粘液丝偏高】：

- (1)尿常规中粘液丝是由尿路中细胞分泌出来的，在有尿路感染时分泌会明显增多，且伴有炎症细胞的出现。
- (2)粘液丝偏高，可分为生理性偏高和病理性偏高两种，生理性偏高一般是由于喝水较少导致的尿液浓缩，一般在喝水后就能达到稀释的效果。
- (3)病理性的粘液丝偏高是由于泌尿系炎症或者是前列腺炎导致的，需要注意观察，多喝水，同时有白细胞等炎症细胞增多时，应及时服用抗感染药物治疗。如果仅有粘液丝的增多而没有白细胞等炎症细胞增多时，尿路有炎症的可能性不大。
- (4)建议平时饮食注意清淡，多喝水，少吃油腻和辛辣的食物，要注意个人清洁卫生，勤洗阴部，注意休息。

#### 【椎间盘突出(中央型)】：

- (1)椎间盘突出症指椎间盘的纤维环破裂，髓核组织从破裂处突出(脱出)于后方或者椎管内，导致相邻脊神经根遭受刺激，从而产生颈部、腰部疼痛或下肢麻木疼痛一系列症状。临床上可分为膨隆型、突出型、脱垂游离型等。建议骨科诊治。

**【前列腺钙化斑】：**

(1)1、前列腺钙化斑大多数是由于前列腺炎症之后，前列腺内部组织局部出现了纤维化、钙质沉积而引起的。多数患者都是在体检时通过彩超检查时发现的，一般情况没有不适症状不需治疗。2、部分患者如有不适症状，建议前往泌尿科诊断治疗。

**【中度脂肪肝】：**

- (1)脂肪肝是指肝脏被脂肪浸润，为一种多病因引起的获得性疾病。
- (2)脂肪肝是以肝细胞脂肪变性和脂肪蓄积为病理特征，最常见易患因素有超重或肥胖、进食油腻食物、高脂血症（尤其甘油三酯升高）、营养失调（营养过量或不足）、饮酒、高脂血症、少运动、糖耐量异常、减肥造成体重急剧下降、营养不良、中毒和药物等。
- (3)当肝内脂类（主要为甘油三酯）含量超过肝重的5%时为脂肪肝。脂肪肝是一个常见的临床现象，不是一个独立性的疾病。
- (4)值得注意的是，过多的脂肪在肝组织、肝细胞内浸润，引起肝细胞肿大，严重可致肝硬化。脂肪肝是可逆性的，合理饮食、运动及治疗后可恢复。
- (5)合理控制饮食，控制总摄入量，低盐、低脂和低糖类饮食，少吃动物内脏，多吃蔬菜水果；
- (6)控制危险因素，如控制体重、改善胰岛素抵抗、调整血脂紊乱，戒酒、戒烟，坚持长期有氧运动，加强体育锻炼；
- (7)定期复查腹部彩超、血脂、肝功能。

汇总医生： 丁昊炜

主检日期： 2023-12-11

主检医生：

分科结果

## 检验报告

## 尿液分析+尿沉渣

项目名称	检查结果	单位	参考值	提示
白细胞尿	3	个/ul	0--13	
上皮细胞(EC)	3	/HP	0--28	
管型(CAST)	0	个/ul	0--1	
霉菌(尿)	0	/HP	0--0	
结晶	0	/HP	0--10	
透明度(CLA)	清亮			
胆红素(BIL)	-		阴性	
隐血(ERY)	-		阴性	
小圆上皮细胞(SRC)	0	个/ul	0--0	
维生素C	-		阴性	
异常红细胞	0	个/ul	0--3	
红细胞(正常)	0	个/ul	0--6	
鳞状上皮细胞	3	个/ul	0--0	↑
粘液丝	1	个/ul	0--0	↑
颜色(Colour)	淡黄色			
尿葡萄糖(GLU)	-		阴性	
酮体(KET)	-		阴性	
比重(SG)	1.020		1.003--1.030	
酸碱度(PH)	6.0		4.5--8.0	
尿蛋白质(PRO)	-		阴性	
尿胆原(URO)	-		阴性	
亚硝酸盐(NIT)	-		阴性	
红细胞(尿)(RBC)	0	个/ul	0--6	
尿白细胞(LEU)	-		阴性	

\*小结:

鳞状上皮细胞偏高(3 /HP) 粘液丝偏高(1 /HP)

操作员：乔叶 检查日期:2023-12-08 检查医生:陈建国

血常规（五分类）

项目名称	检查结果	单位	参考值	提示
白细胞(WBC)	4.98	10 <sup>9</sup> /L	3.5--9.5	
淋巴细胞绝对值(LY#)	1.82	10 <sup>9</sup> /L	1.1--3.2	
淋巴细胞百分比(LY%)	36.6	%	20--50	
中性粒细胞绝对值(GR#)	2.82	10 <sup>9</sup> /L	1.8--6.3	
中性粒细胞百分比(GR%)	56.6	%	40--75	
嗜碱性粒细胞绝对值(BA#)	0.02	10 <sup>9</sup> /L	0--0.06	
嗜碱性粒细胞百分比(BA%)	0.4	%	0--1.0	
嗜酸性粒细胞绝对值(EO#)	0.04	10 <sup>9</sup> /L	0.02--0.52	
嗜酸性粒细胞百分比(EO%)	0.8	%	0.4--8.0	
血小板(PLT)	149	10 <sup>9</sup> /L	125--350	
血小板分布宽度(PDW)	16.2	%	15--17	
平均血小板体积(MPV)	9.5	fl	6.0--14.0	
血小板压积(PCT)	0.141	%	0.11--0.28	
红细胞(RBC)	5.16	10 <sup>12</sup> /L	4.3--5.8	
血红蛋白	158	g/L	130--175	
红细胞压积(HCT)	46.0	%	40--50	
红细胞平均体积(MCV)	89.0	fl	82--100	
平均血红蛋白含量(MCH)	30.7	pg	27--34	
平均血红蛋白浓度(MCHC)	344	g/L	316--354	
单核细胞绝对值(MO#)	0.28	10 <sup>9</sup> /L	0.1--0.60	
单核细胞百分比(MO%)	5.6	%	3--10	
红细胞分布宽度标准差	40.7	fl	35--56	

(RDW-SD)				
红细胞分布宽度变异系数 (RDW-CV)	12.0	%	10.6--16.6	
大血小板比率	22.1	%	11--45	
大血小板数目	33	10 <sup>9</sup> /L	30--90	
未成熟粒细胞数目	0.01	10 <sup>9</sup> /L	0--999	
未成熟粒细胞百分比	0.2	%	0--100	
有核红细胞数目	0.000	10 <sup>9</sup> /L	0--9999	
有核红细胞百分比	0.00	/100WBC	0--9999	

**\*小结:**

未见异常

操作员：梁可欣 检查日期:2023-12-08 检查医生:陈建国

**肾功三项**

项目名称	检查结果	单位	参考值	提示
肌酐(CREA)	98.00	umol/L	57--97	↑
尿酸(UA)	397.00	umol/L	200--420	
尿素测定 (Urea)	5.60	mmol/L	3.1--8.0	

**\*小结:**

肌酐(CREA)偏高(98.00 umol/L)

操作员：王小雪 检查日期:2023-12-08 检查医生:陈建国

**空腹血糖**

项目名称	检查结果	单位	参考值	提示
葡萄糖(GLU)	5.21	mmol/L	3.89--6.1	

**\*小结:**

未见异常

操作员：王小雪 检查日期:2023-12-08 检查医生:陈建国

### 同型半胱氨酸

项目名称	检查结果	单位	参考值	提示
同型半胱氨酸	13.41	umol/L	0--15	

**\*小结：**

未见异常

操作员：王小雪 检查日期：2023-12-08 检查医生：陈建国

### 血脂四项

项目名称	检查结果	单位	参考值	提示
动脉硬化指数	2.18		1.31--3.19	
总胆固醇(CHOL)	3.54	mmol/L	2.59--5.2	
甘油三脂(TG)	1.67	mmol/L	0.7--1.7	
低密度脂蛋白(LDL)	2.49	mmol/L	0--4.13	
高密度脂蛋白(HDL)	1.14	mmol/L	0.77--1.55	

**\*小结：**

未见异常

操作员：王小雪 检查日期：2023-12-08 检查医生：陈建国

### 肝功能三项

项目名称	检查结果	单位	参考值	提示
γ-谷氨酰转肽酶(GGT)	22.0	U/L	10--60	
丙氨酸氨基转移酶(ALT)	41.00	U/L	9--50	
门冬氨酸氨基转移酶(AST)	19.00	U/L	15--40	
谷草比谷丙	0.46		0.4--2.5	

**\*小结：**

未见异常

操作员：王小雪 检查日期：2023-12-08 检查医生：陈建国

(男) 肿瘤三项

项目名称	检查结果	单位	参考值	提示
前列腺特异性抗原(PSA)	0.76	ng/ml	0--2.0	
癌胚抗原(CEA)	0.89	ng/ml	0--5	
甲胎蛋白(AFP)	2.6	ng/ml	0--7	

\*小结:

未见异常

操作员：王小雪 检查日期:2023-12-08 检查医生:陈建国

# 大同瑞慈康复医院 12导联心电图报告

王碧 男 44岁 体检号:433161

病床号:

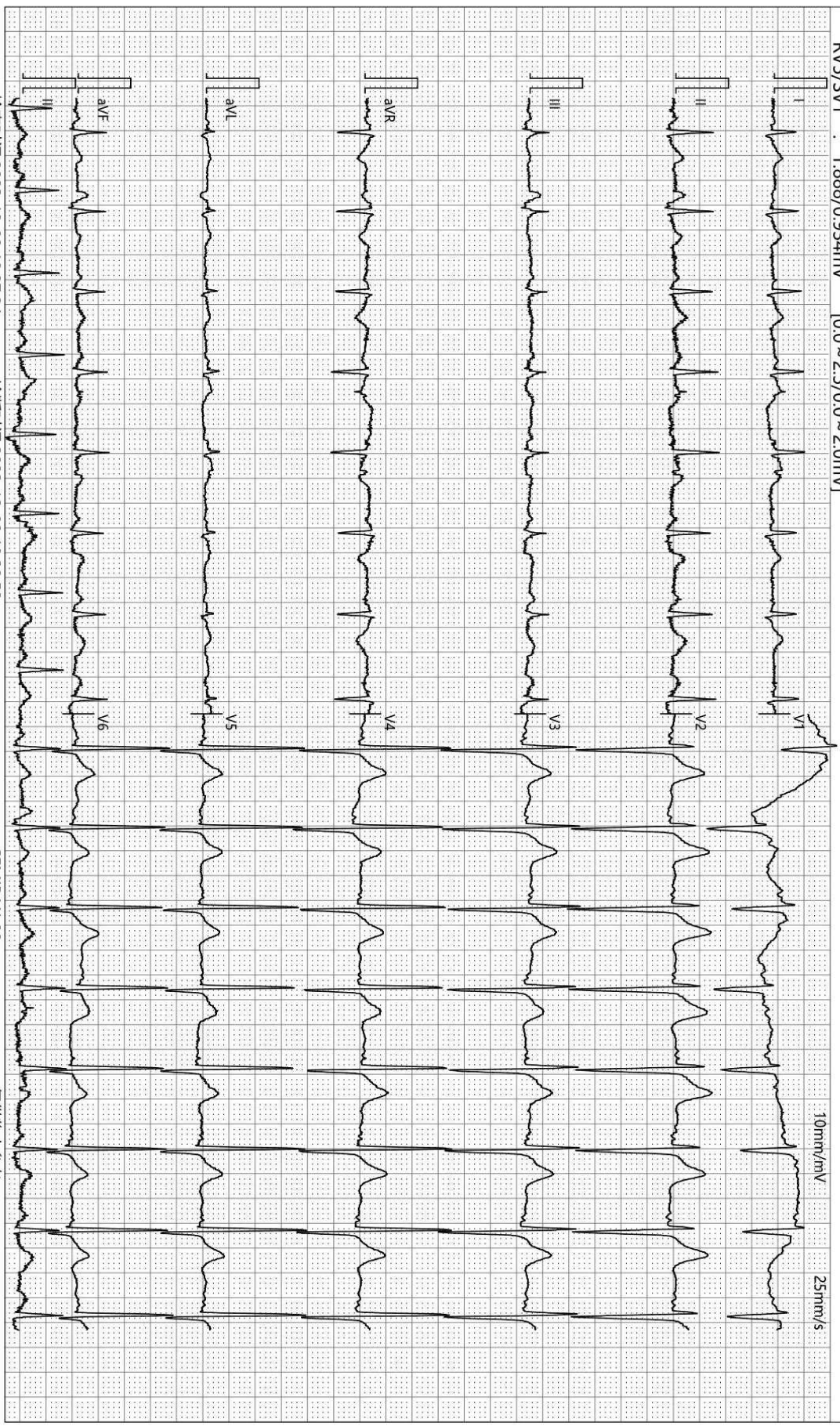
诊断结果:

- 1.窦性心律
- 2.正常心电图

诊断医生:

*张生 陶志娟*

HR	: 92bpm	[60 ~ 100bpm]
P	: 108ms	[0 ~ 110ms]
PR	: 137ms	[120 ~ 200ms]
QRS	: 87ms	[60 ~ 100ms]
QT/QTc	: 329/407ms	[320 ~ 440/0 ~ 450ms]
P/QRS/T	: 68/58/46deg.	[0 ~ 75/-30 ~ 90/0 ~ 75deg]
RV5/SV1	: 1.888/0.934mV	[0.0 ~ 2.5/0.0 ~ 2.0mV]



检查时间:2023-12-08 10:27:24

诊断时间:2023-12-08 10:39:58

SEMIP V1 90

仅供临床参考

## 双源 CT 诊断图文报告

流水号: 2307010531

影像号: CT20231208087

姓名: 王碧

年龄: 44 岁

性别: 男

检查设备: 西门子量子双源 CT

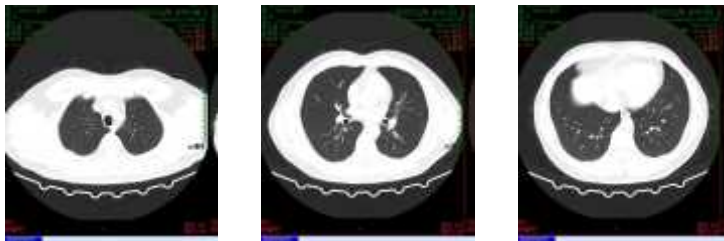体检号: 433161

申请医院: 本院

体检科室: 体检科

检查部位: CT 检查

经典图像:



影像所见:

胸廓对称, 骨性肋骨完整, 胸壁软组织结构良好, 两肺支气管血管纹理走行分布良好, 支气管束结构清晰, 双肺通气良好。肺门结构未见异常。纵隔无偏移, 段以上支气管通畅。心影及大血管形态结构正常, 纵隔内未见肿大淋巴结。胸膜未见异常。

影像诊断:

胸部未见明显异常

报告医师: 剧艳军

检查日期: 2023-12-11

审核医师: 剧艳军

报告日期: 2023-12-11

## MRI 诊断图文报告

流水号: 2307010531

影像号: MR20231210049

姓名: 王碧

年龄: 44 岁

性别: 男

检查设备: 西门子 1.5T 磁共振

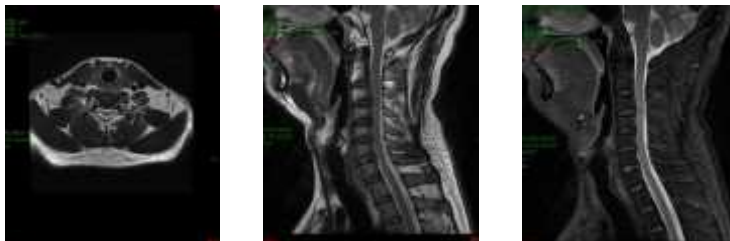体检号: 433161

申请医院: 本院

体检科室: 体检科

检查部位: MR 检查

经典图像:



影像所见:

颈椎椎体序列正常, 生理曲度变直。颈 1-颈 7 椎体及附件骨结构正常。各椎间盘脱水变性, 于 T2WI 像信号减低, 颈 3-4、颈 4-5、颈 6-7 椎间盘向后方突出, 椎管及双侧椎间孔未见狭窄, 硬膜囊受压, 双侧神经根未见受压。脊髓内未见异常信号。

影像诊断:

颈 3-4、颈 4-5、颈 6-7 椎间盘突出 (中央型)

报告医师: 张剑峰

检查日期: 2023-12-10

审核医师: 陈江莲

报告日期: 2023-12-10

## 超声诊断图文报告

流水号: 2307010531

影像号: 1479464

姓名: 王碧

年龄: 44 岁

性别: 男

检查设备: Vivid E95

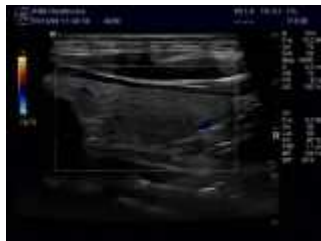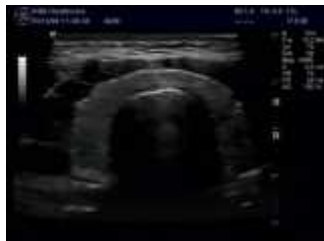体检号: 433161

申请医院: 本院

体检科室: 体检科

检查部位: 甲状腺彩超

经典图像:



影像所见:

甲状腺双侧叶形态正常, 包膜完整, 实质回声均匀, CDFI: 未见异常血流信号。  
双侧颈部未见明显肿大淋巴结。

影像诊断:

甲状腺双侧叶未见异常

报告医师: 李菊蓉

检查日期: 2023-12-08

审核医师: 李菊蓉

报告日期: 2023-12-08

## 超声诊断图文报告

流水号: 2307010531

影像号: 1479467

姓名: 王碧

年龄: 44 岁

性别: 男

检查设备: Vivid E95

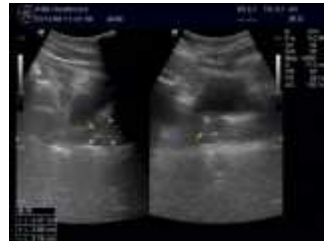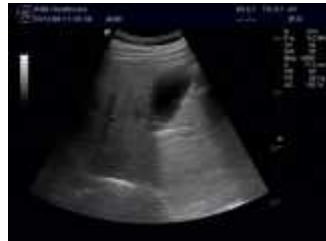体检号: 433161

申请医院: 本院

体检科室: 体检科

检查部位: 全腹彩超

### 经典图像:



### 影像所见:

肝脏形态较饱满,包膜光滑完整,实质回声细腻增强,肝内管道系统走行欠清晰,门静脉及肝内胆管不扩张。胆囊大小形态正常,壁不厚、光滑,囊内透声好,肝外胆管不扩张。胰腺大小形态正常,实质回声均匀,主胰管不扩张。脾脏大小形态正常,实质回声均匀,脾门静脉不宽。双肾大小形态正常,皮髓质分界清晰,集合系统未见分离,双侧输尿管未见扩张。膀胱充盈尚可,壁光滑,内清晰。前列腺形态正常,大小约 3.2\*2.6\*2.5cm,实质回声欠均匀,内探及强回声斑,直径约 0.6cm。

### 影像诊断:

1. 中度脂肪肝
2. 前列腺钙化斑

报告医师: 李菊蓉

检查日期: 2023-12-08

审核医师: 李菊蓉

报告日期: 2023-12-08