



2306260908

大同瑞慈健康体检

报 告 册

体检编号	432966	工号	68
姓名	贾丽娟		
性别	女	年龄	30岁
单位	平城区司法局		
部门	平城区司法局		
联系电话	13754910114		
体检日期	2024-12-17		

尊敬的贾丽娟女士您好！

首先，瑞慈健康体检全体员工欢迎您的光临，并对您的信任表示衷心的感谢！

您于 2024-12-17 （体检编号：432966）完成健康检查，本机构的各科医生已根据您的体检项目及结果，汇总成此份健康体检报告，并经总检医生审核。据此提出对您健康状况的综合分析及建议。

瑞慈健康体检倡导“大健康、大康复”，提出“健康是第一财富（Rich）”的人文理念。希望您仔细阅读并妥善地保管此份健康体检报告，并认真关注报告中的提示与建议，若您对报告内容有任何疑问，可直接与瑞慈健康体检客服部联系，进一步咨询。

健康体检咨询电话：0352-2824444

客户服务咨询电话：0352-2830597

400-6112995

瑞慈健康体检报告由下列内容组成：

第一部分：主检报告

第二部分：分科分项结果

第三部分：检验报告

第四部分：附表

主检报告

检查综述

- 【血常规（五分类）】 血小板压积(PCT)偏高(0.311 %)
- 【尿液分析+尿沉渣】 鳞状上皮细胞偏高(1 /HP)
- 【全腹彩超】 左侧附件区囊性包块 建议复查

医生建议

【血小板压积(PCT)偏高】：

(1)血小板压积是指外周血中血小板的容积占血液容积的百分比。血小板压积偏高，如果在血小板数目正常的情况下，可不做考虑。如果血小板数目明显增高，建议往血液科进一步复查，以明确诊断。

【鳞状上皮细胞偏高】：

(1)在生理情况下，机体正常的新陈代谢都会引起鳞状上皮细胞的脱离，这是一种正常的机体现象。如果长时间出现鳞状上皮细胞偏高的现象时，则有可能是尿路感染、泌尿系统结石等因素导致，应及时往泌尿外科进一步诊断治疗。

【左侧附件区囊性包块】：

(1)建议往妇科就诊；定期复查。

汇总医生： 丁昊炜

主检日期： 2024-12-18

主检医生：

分科结果

身高、体重、血压

项目名称	检查结果	项目名称	检查结果
血压	130/79mmHg		

***小结:**

未见异常

操作员：张文静 检查日期：2024-12-17 检查医生：名燕凌

检验报告

尿液分析+尿沉渣

项目名称	检查结果	单位	参考值	提示
白细胞尿	0	个/u1	0--13	
上皮细胞(EC)	1	/HP	0--28	
管型(CAST)	0	个/u1	0--1	
霉菌(尿)	0	/HP	0--0	
结晶	0	/HP	0--10	
透明度(CLA)	清亮			
胆红素(BIL)	-		阴性	
隐血(ERY)	-		阴性	
小圆上皮细胞(SRC)	0	个/u1	0--0	
维生素C	-		阴性	
异常红细胞	0	个/u1	0--3	
红细胞(正常)	0	个/u1	0--6	
鳞状上皮细胞	1	个/u1	0--0	↑
粘液丝	0	个/u1	0--0	
颜色(Colour)	淡黄色			
尿葡萄糖(GLU)	-		阴性	
酮体(KET)	-		阴性	
比重(SG)	1.010		1.003--1.030	
酸碱度(PH)	6.5		4.5--8.0	
尿蛋白质(PRO)	-		阴性	
尿胆原(URO)	-		阴性	
亚硝酸盐(NIT)	-		阴性	
红细胞(尿)(RBC)	0	个/u1	0--6	
尿白细胞(LEU)	-		阴性	

*小结：

鳞状上皮细胞偏高(1 /HP)

操作员：赵伟 检查日期：2024-12-17 检查医生：康建忠

血常规（五分类）

项目名称	检查结果	单位	参考值	提示
白细胞(WBC)	5.79	$10^9/L$	3.5--9.5	
淋巴细胞绝对值(LY#)	2.48	$10^9/L$	1.1--3.2	
淋巴细胞百分比(LY%)	42.8	%	20--50	
中性粒细胞绝对值(GR#)	2.85	$10^9/L$	1.8--6.3	
中性粒细胞百分比(GR%)	49.2	%	40--75	
嗜碱性粒细胞绝对值(BA#)	0.01	$10^9/L$	0--0.06	
嗜碱性粒细胞百分比(BA%)	0.2	%	0--1.0	
嗜酸性粒细胞绝对值(E0#)	0.05	$10^9/L$	0.02--0.52	
嗜酸性粒细胞百分比(E0%)	0.9	%	0.4--8.0	
血小板(PLT)	311	$10^9/L$	125--350	
血小板分布宽度(PDW)	16.0	%	15--17	
平均血小板体积(MPV)	10.0	f1	6.0--14.0	
血小板压积(PCT)	0.311	%	0.11--0.28	↑
红细胞(RBC)	4.54	$10^{12}/L$	3.8--5.1	
血红蛋白	133	g/L	115--150	
红细胞压积(HCT)	40.8	%	35--45	
红细胞平均体积(MCV)	89.7	f1	82--100	
平均血红蛋白含量(MCH)	29.3	pg	27--34	
平均血红蛋白浓度(MCHC)	327	g/L	316--354	
单核细胞绝对值(MO#)	0.40	$10^9/L$	0.1--0.60	
单核细胞百分比(MO%)	6.9	%	3--10	
红细胞分布宽度标准差(RDW-SD)	44.5	f1	35--56	
红细胞分布宽度变异系数(RDW-CV)	13.2	%	10.6--16.6	

大血小板比率	25.8	%	11--45	
大血小板数目	80	$10^9/L$	30--90	
未成熟粒细胞数目	0.00	$10^9/L$	0--999	
未成熟粒细胞百分比	0.0	%	0--100	
有核红细胞数目	0.000	$10^9/L$	0--9999	
有核红细胞百分比	0.00	/100WBC	0--9999	

***小结:**

血小板压积 (PCT) 偏高 (0.311 %)

操作员：贺琰 检查日期：2024-12-17 检查医生：康建忠

肾功三项

项目名称	检查结果	单位	参考值	提示
肌酐 (CREA)	71.70	$\mu\text{mol/L}$	41--73	
尿酸 (UA)	288.00	$\mu\text{mol/L}$	140--340	
尿素测定 (Urea)	3.60	mmol/L	2.6--7.5	

***小结:**

未见异常

操作员：祁佳佳 检查日期：2024-12-17 检查医生：康建忠

空腹血糖

项目名称	检查结果	单位	参考值	提示
葡萄糖 (GLU)	4.84	mmol/L	3.89--6.1	

***小结:**

未见异常

操作员：祁佳佳 检查日期：2024-12-17 检查医生：康建忠

血脂四项

项目名称	检查结果	单位	参考值	提示
动脉硬化指数	2.12		1.31--3.19	
总胆固醇 (CHOL)	5.13	mmol/L	2.59--5.2	

甘油三脂(TG)	1.50	mmol/L	0.7--1.7	
低密度脂蛋白(LDL)	2.75	mmol/L	0--4.13	
高密度脂蛋白(HDL)	1.30	mmol/L	0.77--1.55	

***小结:**

未见异常

操作员：祁佳佳 检查日期:2024-12-17 检查医生:康健忠

肝功能三项

项目名称	检查结果	单位	参考值	提示
γ-谷氨酰转肽酶(GGT)	13.0	U/L	7--45	
丙氨酸氨基转移酶(ALT)	27.00	U/L	7--40	
门冬氨酸氨基转移酶(AST)	27.00	U/L	13--35	
谷草比谷丙	1.00		0.4--2.5	

***小结:**

未见异常

操作员：祁佳佳 检查日期:2024-12-17 检查医生:康健忠

大同瑞慈康复医院 12导联心电图报告

贾丽娟

女

30岁

体检号:432966

病床号:

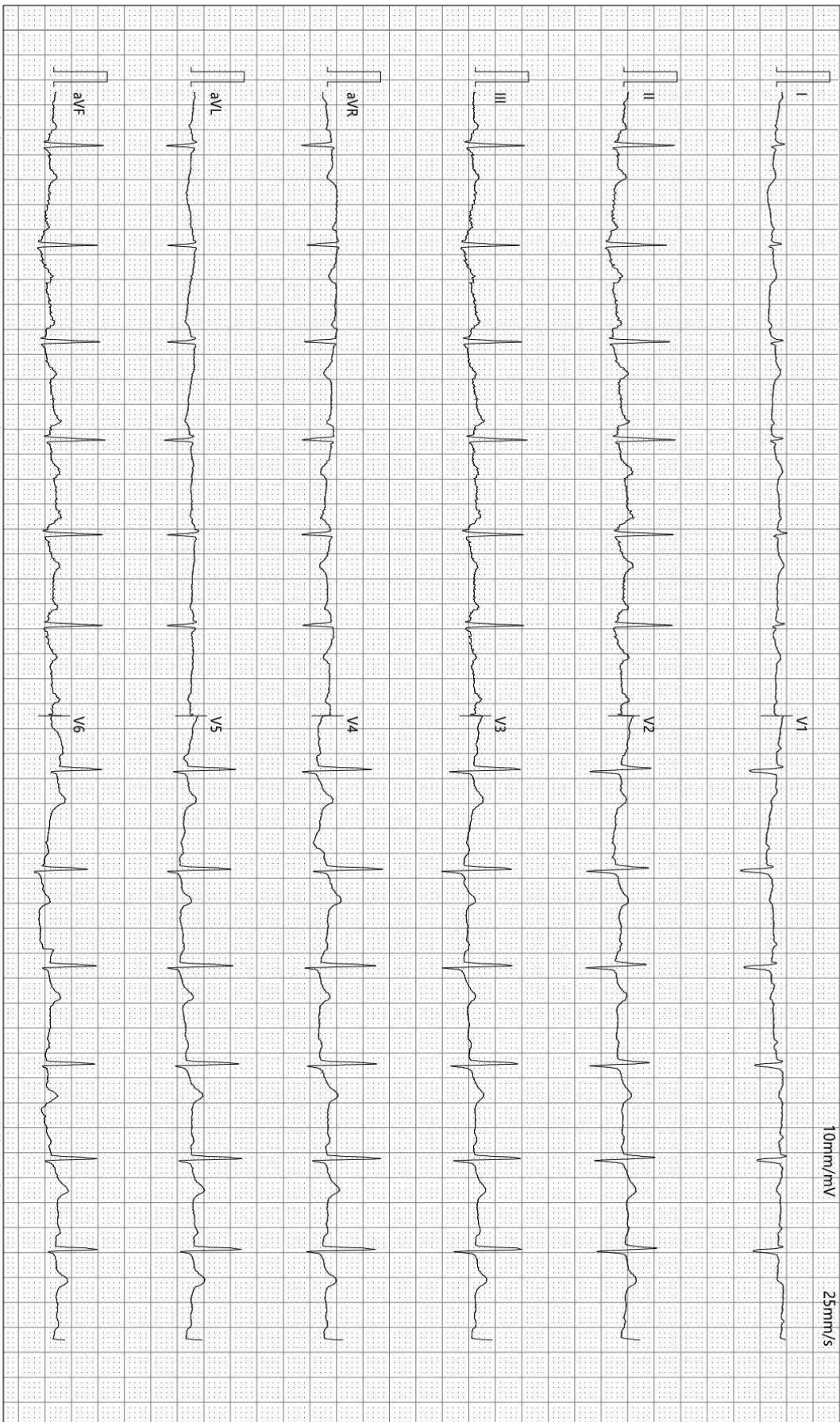
诊断结果:

- 1.窦性心律
- 2.正常心电图

诊断医生:

贾丽娟

HR	: 80bpm	[60 ~ 100bpm]
P	: 102ms	[0 ~ 110ms]
PR	: 166ms	[120 ~ 200ms]
QRS	: 83ms	[60 ~ 100ms]
QT/QTc	: 361/417ms	[320 ~ 440/0 ~ 460ms]
P/QRS/T	: 68/83/64deg.	[0 ~ 75/-30 ~ 90/0 ~ 75deg]
RV5/SV1	: 0.960/0.481mV	[0.0 ~ 2.5/0.0 ~ 2.0mV]



检查时间:2024-12-17 08:25:11

诊断时间:2024-12-17 08:31:25

SEMIP V1 90

仅供临床参考

Rich 大同瑞慈康复医院
超声诊断图文报告

流水号: 2306260908

超声号: 1774861

姓名: 贾丽娟

年龄: 30 岁

性别: 女

检查设备: Vivid E95

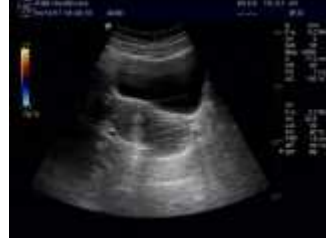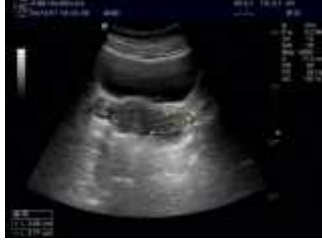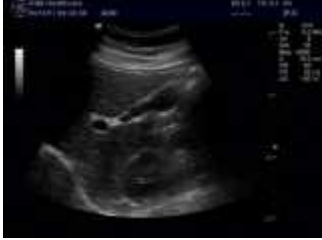体检号: 432966

申请医院: 本院

体检科室: 体检科

检查部位: 全腹彩超

经典图像:



影像所见:

肝脏大小形态正常, 包膜光滑完整, 实质回声均匀, 肝内管道系统走行清晰, 门静脉及肝内胆管不扩张。

胆囊大小形态正常, 壁不厚、光滑, 囊内透声好, 肝外胆管不扩张。

胰腺大小形态正常, 实质回声均匀, 主胰管不扩张。

脾脏大小形态正常, 实质回声均匀, 脾门静脉不宽。

双肾大小形态正常, 皮髓质分界清晰, 集合系统未见分离, 双侧输尿管未见扩张。

膀胱充盈佳, 未见明显异常。

前位子宫, 大小约 5.5*4.1*5.0cm, 肌壁回声均匀, 内膜线清晰, 厚 1.1cm, 宫颈厚约 2.7cm。

左侧附件区探及囊性包块, 大小约 3.6*2.8cm, 边界清, 内部回声不均, 其内可见点状强回声, CDFI: 其内未见血流信号, 右侧附件区未见异常。

影像诊断:

左侧附件区囊性包块 建议复查

报告医师: 李菊蓉

检查日期: 2024-12-17

审核医师: 李菊蓉

报告日期: 2024-12-17



注: 本报告仅供临床医生参考!

地址: 大同市魏都大道 79 号。若有疑问, 请致电: 0352-2830580

姓名: 贾丽娟

年龄: 30岁

性别: 女

检查设备: 西门子数字X线摄影

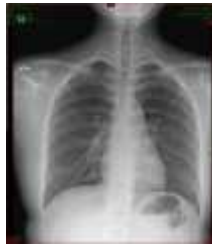体检号: 432966

申请医院: 本院

体检科室: 体检科

检查部位: 胸部正位片

经典图像:



影像所见:

胸廓对称。气管居中，纵隔无移位。双肺野清晰。肺门影未见增大。心脏大小、形态正常。双膈面光滑，肋膈角锐利。

影像诊断:

胸部平片未见异常。

报告医师: 李贵

检查日期: 2024-12-17

审核医师: 李贵

报告日期: 2024-12-17