



2306260861

大同瑞慈健康体检

报 告 册

体检编号	432922	工号	21
姓名	李建国 1		
性别	男	年龄	27 岁
单位	平城区司法局		
部门	平城区司法局		
联系电话	13333420773		
体检日期	2025-01-10		

尊敬的 李建国 1 先生 您好！

首先,瑞慈健康体检全体员工欢迎您的光临,并对您的信任表示衷心的感谢！

您于 2025-01-10 (体检编号: 432922) 完成健康检查,本机构的各科医生已根据您的体检项目及结果,汇总成此份健康体检报告,并经总检医生审核。据此提出对您健康状况的综合分析及建议。

瑞慈健康体检倡导“大健康、大康复”,提出“健康是第一财富 (Rich)”的人文理念。希望您仔细阅读并妥善地保管此份健康体检报告,并认真关注报告中的提示与建议,若您对报告内容有任何疑问,可直接与瑞慈健康体检客服部联系,进一步咨询。

健康体检咨询电话: 0352-2824444

客户服务咨询电话: 0352-2830597

400-6112995

瑞慈健康体检报告由下列内容组成:

第一部分:主检报告

第二部分:分科分项结果

第三部分:检验报告

第四部分:附表

主检报告

检查综述

- 1、【身高、体重、血压】 (1) 体重指数 17.18：体重偏低
- 2、【血常规（五分类）】 大血小板数目偏低($26 \times 10^9/L$)
- 3、【肾功三项】 尿素测定(Urea) 偏低(2.34 mmol/L)
- 4、【尿液分析+尿沉渣】 白细胞尿偏高(165 个/u1) 上皮细胞(EC)偏高(30 /HP) 鳞状上皮细胞偏高(30 /HP) 尿白细胞(LEU) 2+
- 5、【心电图】 1. 窦性心动过缓
- 6、【全腹彩超】 胆囊结石（泥沙样）

医生建议

【体重偏低】：

(1) 体重指数是判断体重超标或偏低的主要指标。体重是反映和衡量一个人健康状况的重要标志之一，过胖和过瘦都不利于健康，身高体重不协调也不会给人以美感。体重的变化，还会直接反映身体长期的热量平衡状态。

(2) 当需要比较及分析一个人的体重对于不同身高的人所带来的健康影响时，体重指数是一个中立而可靠的指标。其主要适用于需要体重测试、体型肥胖和全身检查的人群。

(3) 体重指数(BMI)是世界卫生组织推荐的国际统一使用的肥胖分型标准，也是目前国际上常用的衡量人体胖瘦程度以及是否健康的一个标准，其计算方式为： $BMI = \text{体重(千克)} / \text{身高(米} \times \text{米)}$ 。成人的标准值是BMI 18.5-23.9之间。低于18.5为体重指数偏低；高于23.9则为体重指数偏高。

(4) 体重指数偏低首先应该排除胃肠道(如消化不良)、甲状腺等疾患，及其他影响身体健康的不良因素，如睡眠不足、睡眠障碍、精神压力等。长期的体重指数偏低会导致营养不良，造成自身抵抗力、免疫力较低，出现消瘦、头晕等症状。

(5) 饮食原则，注意营养素的合理搭配，宜高热量(肉类、淀粉类)、高蛋白、高维生素、低脂肪、低纤维素饮食为主，少食油炸类及难消化的、冰冷的食物并逐渐增加营养物质的摄入量。

(6) 运动可促进体内激素的合理调配，应该选择适合个人健康的运动方式。保持生活规律、心情舒畅和充足的睡眠。

【大血小板数目偏低】：

(1) 供内科结合临床参考。

【尿素测定(Urea) 偏低】：

(1) 建议内科进一步复查。

【鳞状上皮细胞偏高】：

(1) 在生理情况下，机体正常的新陈代谢都会引起鳞状上皮细胞的脱离，这是一种正常的机体现象。如果长时间出现鳞状上皮细胞偏高的现象时，则有可能是尿路感染、泌尿系统结石等因素导致，应及时往泌尿外科进一步诊断治疗。

【尿白细胞(LEU) 2+】：

(1) 建议泌尿外科诊断治疗。

【白细胞尿偏高】：

(1) 白细胞尿偏高，一般提示为泌尿系感染，白细胞数目跟感染的程度相关，细菌感染的程度越重，白细胞数目增加的越高。建议往泌尿外科诊断治疗。

【上皮细胞(EC)偏高】：

(1) 尿液中的上皮细胞主要包括肾小管上皮细胞、移行上皮细胞、鳞状上皮细胞。尿液中出现肾小管上皮细胞，多见于肾小管病变。移行上皮细胞提示相应部位的病变。

(2) 在正常的尿液中可见少量的鳞状上皮细胞，如果鳞状上皮细胞大量增加，并伴有白细胞增多，则提示有炎症，女性患者则因排除阴道分泌物混入的位于阴道表层的扁平上皮细胞。

【窦性心动过缓】：

(1) 可见于正常人、体力劳动者、运动员，无症状者一般不需治疗，可定期随访，跟踪观察。

(2) 如果有症状（胸闷、黑矇、晕厥等）请做动态心电图等相关检查，在医生指导下服用提升心率的药物如：心宝、红参等。如果每分钟心率低于 45 次伴有晕厥、胸闷等症状时，需安装心脏起搏器。请前往心内科进一步治疗，长期随访。

【胆囊结石】：

(1) 胆囊结石主要为胆固醇性结石或以胆固醇为主的混合性结石，胆囊结石主要见于成年人，女性常见，尤以经产妇和服用避孕药者常见。

(2) 胆囊结石一般认为与胆汁淤积、胆道细菌和寄生虫感染、胆固醇代谢失调以及胆囊的运动功能失调有关。

(3) 临床表现取决于胆石的动态、所在部位和并发症，大多数与慢性胆囊炎同时存在。主要多发于成年女性，由以中年肥胖妇女为多见。平时大多无症状，部分表现为消化不良、中上腹或右上腹饱胀感，有时胃灼热、嗝气，在饱餐或高脂饮食后更为明显。

(4) 胆囊结石患者应少吃肥肉和胆固醇含量高的食物，如蛋黄、鱼卵、蟹黄、动物内脏等食品，不吃油炸食品。

(5) 如有右上腹隐痛不适，应素食，右侧卧位，服用 654-2、阿托品等解痉药物，消炎利胆片、金胆片、胆通等可任选一种口服。

(6) 如发生上腹剧痛，应到医院治疗，不要自己随便应用止痛药。出现黄疸时，应立即就医检查，查明黄疸原因，作相应处理，切勿拖延。

(7) 除药物治疗外，有的需震波治疗、有的可作腹腔镜手术、有的则需剖腹手术，应按医生的指导选择合适的治疗方法。定期彩超复查。

汇总医生： 丁昊炜

主检日期： 2025-01-11

主检医生：

分科结果

身高、体重、血压

项目名称	检查结果	项目名称	检查结果
身高	174cm	体重	52kg
血压	108/67mmHg		

***小结:**

(1) 体重指数 17.18: 体重偏低

操作员：张悦 检查日期:2025-01-10 检查医生：名燕凌

检验报告

尿液分析+尿沉渣

项目名称	检查结果	单位	参考值	提示
白细胞尿	165	个/u1	0--13	↑
上皮细胞(EC)	30	/HP	0--28	↑
管型(CAST)	0	个/u1	0--1	
霉菌(尿)	0	/HP	0--0	
结晶	0	/HP	0--10	
透明度(CLA)	清亮			
胆红素(BIL)	-		阴性	
隐血(ERY)	-		阴性	
小圆上皮细胞(SRC)	0	个/u1	0--0	
维生素C	-		阴性	
异常红细胞	0	个/u1	0--3	
红细胞(正常)	0	个/u1	0--6	
鳞状上皮细胞	30	个/u1	0--0	↑
粘液丝	0	个/u1	0--0	
颜色(Colour)	淡黄色			
尿葡萄糖(GLU)	-		阴性	
酮体(KET)	-		阴性	
比重(SG)	1.010		1.003--1.030	
酸碱度(PH)	6.0		4.5--8.0	
尿蛋白质(PRO)	-		阴性	
尿胆原(URO)	-		阴性	
亚硝酸盐(NIT)	-		阴性	
红细胞(尿)(RBC)	0	个/u1	0--6	
尿白细胞(LEU)	2+		阴性	

***小结：**

白细胞尿偏高(165 个/u1) 上皮细胞(EC) 偏高(30 /HP) 鳞状上皮细胞偏高(30 /HP) 尿白细胞(LEU) 2+

操作员：贺琰 检查日期:2025-01-10 检查医生:康健忠

血常规（五分类）

项目名称	检查结果	单位	参考值	提示
白细胞(WBC)	5.30	10 ⁹ /L	3.5--9.5	
淋巴细胞绝对值(LY#)	1.72	10 ⁹ /L	1.1--3.2	
淋巴细胞百分比(LY%)	32.4	%	20--50	
中性粒细胞绝对值(GR#)	3.04	10 ⁹ /L	1.8--6.3	
中性粒细胞百分比(GR%)	57.3	%	40--75	
嗜碱性粒细胞绝对值(BA#)	0.03	10 ⁹ /L	0--0.06	
嗜碱性粒细胞百分比(BA%)	0.6	%	0--1.0	
嗜酸性粒细胞绝对值(EO#)	0.08	10 ⁹ /L	0.02--0.52	
嗜酸性粒细胞百分比(EO%)	1.5	%	0.4--8.0	
血小板(PLT)	193	10 ⁹ /L	125--350	
血小板分布宽度(PDW)	15.6	%	15--17	
平均血小板体积(MPV)	8.4	f1	6.0--14.0	
血小板压积(PCT)	0.162	%	0.11--0.28	
红细胞(RBC)	4.66	10 ¹² /L	4.3--5.8	
血红蛋白	140	g/L	130--175	
红细胞压积(HCT)	42.7	%	40--50	
红细胞平均体积(MCV)	91.7	f1	82--100	
平均血红蛋白含量(MCH)	30.1	pg	27--34	
平均血红蛋白浓度(MCHC)	328	g/L	316--354	
单核细胞绝对值(MO#)	0.43	10 ⁹ /L	0.1--0.60	
单核细胞百分比(MO%)	8.2	%	3--10	
红细胞分布宽度标准差(RDW-SD)	42.2	f1	35--56	

红细胞分布宽度变异系数 (RDW-CV)	12.2	%	10.6--16.6	
大血小板比率	13.7	%	11--45	
大血小板数目	26	$10^9/L$	30--90	↓
未成熟粒细胞数目	0.01	$10^9/L$	0--999	
未成熟粒细胞百分比	0.3	%	0--100	
有核红细胞数目	0.000	$10^9/L$	0--9999	
有核红细胞百分比	0.00	/100WBC	0--9999	

***小结:**

大血小板数目偏低($26 10^9/L$)

操作员：刘慧芳 检查日期:2025-01-10 检查医生:康建忠

肾功三项

项目名称	检查结果	单位	参考值	提示
肌酐(CREA)	68.20	$\mu\text{mol/L}$	57--97	
尿酸(UA)	229.00	$\mu\text{mol/L}$	200--420	
尿素测定(Urea)	2.34	mmol/L	3.1--8.0	↓

***小结:**

尿素测定(Urea)偏低(2.34 mmol/L)

操作员：祁佳佳 检查日期:2025-01-10 检查医生:康建忠

空腹血糖

项目名称	检查结果	单位	参考值	提示
葡萄糖(GLU)	4.97	mmol/L	3.89--6.1	

***小结:**

未见异常

操作员：祁佳佳 检查日期:2025-01-10 检查医生:康建忠

血脂四项

项目名称	检查结果	单位	参考值	提示
------	------	----	-----	----

动脉硬化指数	1.53		1.31--3.19	
总胆固醇(CHOL)	3.68	mmol/L	2.59--5.2	
甘油三脂(TG)	0.88	mmol/L	0.7--1.7	
低密度脂蛋白(LDL)	1.78	mmol/L	0--4.13	
高密度脂蛋白(HDL)	1.16	mmol/L	0.77--1.55	

***小结:**

未见异常

操作员：祁佳佳 检查日期:2025-01-10 检查医生:康建忠

肝功能三项

项目名称	检查结果	单位	参考值	提示
γ-谷氨酰转肽酶(GGT)	14.0	U/L	10--60	
丙氨酸氨基转移酶(ALT)	13.00	U/L	9--50	
门冬氨酸氨基转移酶(AST)	15.00	U/L	15--40	
谷草比谷丙	1.15		0.4--2.5	

***小结:**

未见异常

操作员：祁佳佳 检查日期:2025-01-10 检查医生:康建忠

大同瑞慈康复医院 12导联心电图报告

李建国1 男 27岁

体检号:432922

病床号:

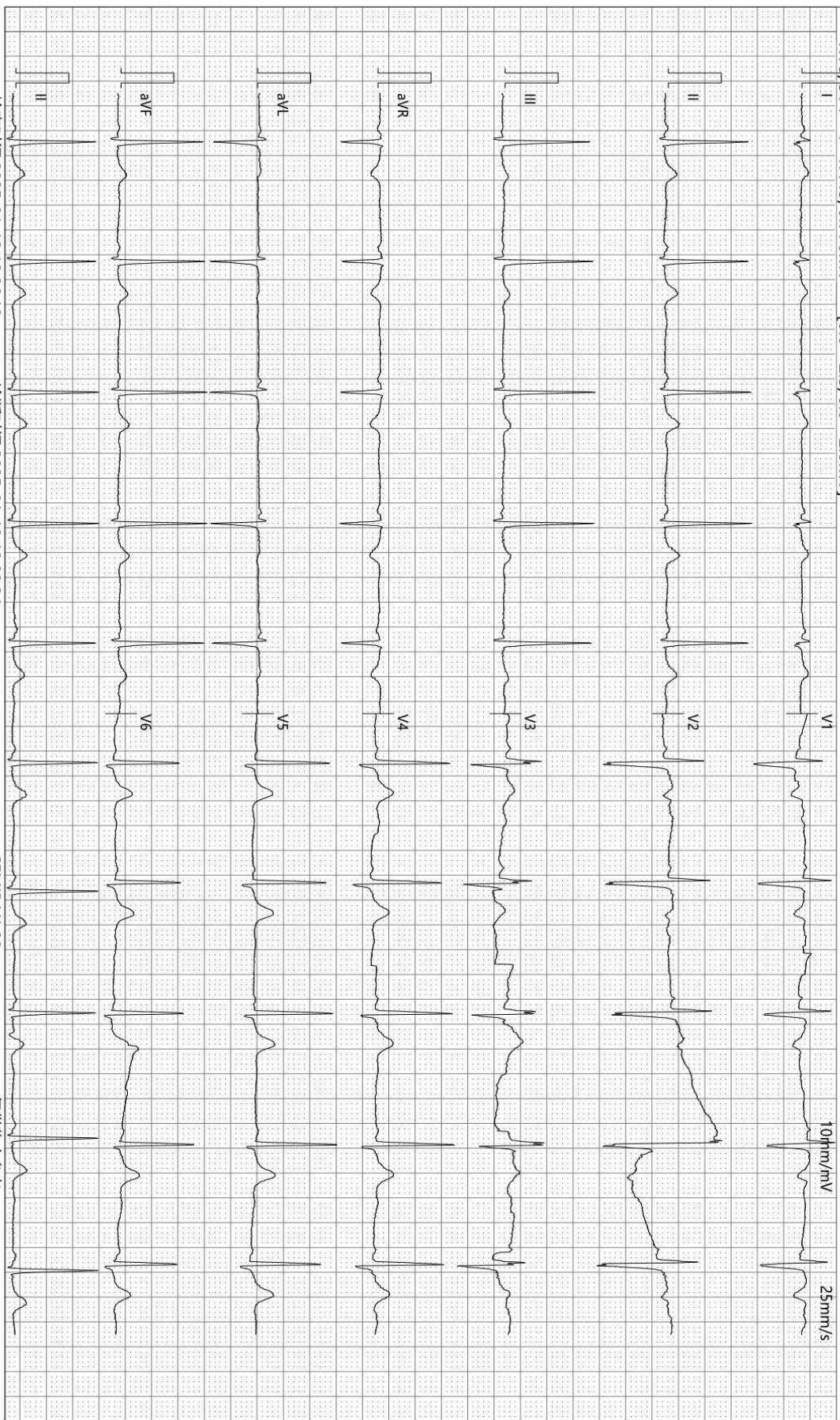
诊断结果:

窦性心动过缓

诊断医生:

张之生

HR	: 59 ↓ bpm	[60 ~ 100bpm]
P	: 93ms	[0 ~ 110ms]
PR	: 124ms	[120 ~ 200ms]
QRS	: 93ms	[60 ~ 100ms]
QT/QTc	: 385/383ms	[320 ~ 440/0 ~ 450ms]
P/QRS/T	: 20/89/61deg.	[0 ~ 75/-30 ~ 90/0 ~ 75deg]
RV5/SV1	: 1.443/0.778mV	[0.0 ~ 2.5/0.0 ~ 2.0mV]



检查时间:2025-01-10 10:06:10

诊断时间:2025-01-10 10:08:24

SEMIP V1 90

仅供临床参考

Rich 大同瑞慈康复医院
超声诊断图文报告

流水号: 2306260861

超声号: 1787523

姓名: 李建国 1

年龄: 27 岁

性别: 男

检查设备: Vivid E95

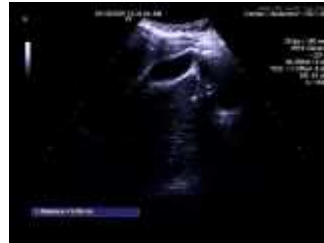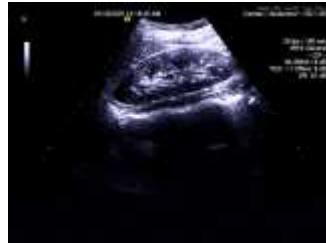体检号: 432922

申请医院: 本院

体检科室: 体检科

检查部位: 全腹彩超

经典图像:



影像所见:

肝脏大小形态正常, 包膜光滑完整, 实质回声均匀, 肝内管道系统走行清晰, 门静脉及肝内胆管不扩张。
胆囊大小形态正常, 壁不厚、欠光滑, 底部可见层状强回声, 大者直径约 0.4cm, 肝外胆管不扩张。
胰腺大小形态正常, 实质回声均匀, 主胰管不扩张。
脾脏大小形态正常, 实质回声均匀, 脾门静脉不宽。
双肾大小形态正常, 皮髓质分界清晰, 集合系统未见分离, 双侧输尿管未见扩张。

影像诊断:

胆囊结石 (泥沙样)

报告医师: 李菊蓉

检查日期: 2025-01-10

审核医师: 李菊蓉

报告日期: 2025-01-10



注: 本报告仅供临床医生参考!

地址: 大同市魏都大道 79 号。若有疑问, 请致电: 0352---2830580

ID 号: 2306260861

影像号: CT20250110053

姓名: 李建国 1

年龄: 27 岁

性别: 男

检查设备: 西门子量子双源 CT

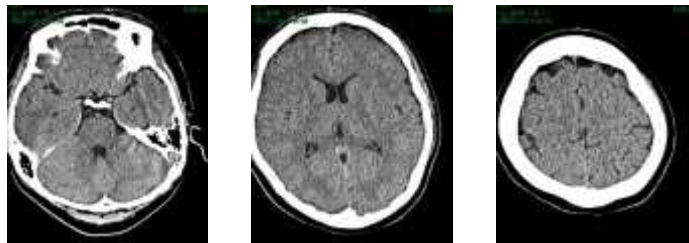体检号: 432922

申请医院: 本院

体检科室: 体检科

检查部位: 脑部双源 CT

经典图像:



影像所见:

颅脑结构双侧对称, 脑实质内未见异常密度。中线结构居中。脑沟、裂、池及脑室系统等未见异常。

影像诊断:

颅脑未见明显异常

报告医师: 剧艳军

检查日期: 2025-01-10

审核医师: 剧艳军

报告日期: 2025-01-10

姓名: 李建国 1

年龄: 27 岁

性别: 男

检查设备: 西门子数字 X 线摄影

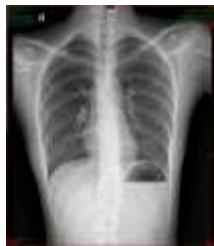体检号: 432922

申请医院: 本院

体检科室: 体检科

检查部位: 胸部正位片

经典图像:



影像所见:

胸廓对称。气管居中，纵隔无移位。双肺野清晰。肺门影未见增大。心脏大小、形态正常。双膈面光滑，肋膈角锐利。

影像诊断:

胸部平片未见异常。

报告医师: 李贵

检查日期: 2025-01-10

审核医师: 李贵

报告日期: 2025-01-10