



2306260740

大同瑞慈健康体检

报 告 册

体检编号	432757	工号	58
姓名	刘丽凯		
性别	女	年龄	47岁
单位	大同市云冈区人民法院		
部门	大同市云冈区人民法院		
联系电话	18516901929		
体检日期	2023-11-25		

尊敬的刘丽凯女士您好！

首先，瑞慈健康体检全体员工欢迎您的光临，并对您的信任表示衷心的感谢！

您于 2023-11-25 （体检编号：432757）完成健康检查，本机构的各科医生已根据您的体检项目及结果，汇总成此份健康体检报告，并经总检医生审核。据此提出对您健康状况的综合分析及建议。

瑞慈健康体检倡导“大健康、大康复”，提出“健康是第一财富（Rich）”的人文理念。希望您仔细阅读并妥善地保管此份健康体检报告，并认真关注报告中的提示与建议，若您对报告内容有任何疑问，可直接与瑞慈健康体检客服部联系，进一步咨询。

健康体检咨询电话：**0352-2824444**

客户服务咨询电话：**0352-2830597**

400-6112995

瑞慈健康体检报告由下列内容组成：

第一部分：主检报告

第二部分：分科分项结果

第三部分：检验报告

第四部分：附表

主检报告

检查综述

- 1、【身高、体重、血压】 (1) 体重指数 26.64：超重
- 2、【血常规（五分类）】 嗜酸性粒细胞百分比(E0%) 偏低(0.3%) 血小板压积(PCT) 偏高(0.299%)
- 3、【甲状腺功能系列】 甲状腺球蛋白(TG) 偏高(371.4 ng/ml) 促甲状腺素(TSH) 偏高(14.70 uIU/ml) 甲状腺过氧化物酶抗体 偏高(1300.0 IU/ml) 游离甲状腺素(FT4) 偏低(9.73 pmol/L)
- 4、【生化全项 1】 动脉硬化指数 偏高(3.73) 甘油三酯(TG) 偏高(2.12 mmol/L)
- 5、【人乳头瘤病毒检查（HPV）】 HPV 低危亚型 81(阳性(+))
- 6、【妇科内诊】 (1) 宫颈糜烂 宫颈那囊 赘生物 触血(+)
- 7、【甲状腺彩超】 1. 甲状腺弥漫性病变 建议甲功 2. 甲状腺左侧叶结节 TI-RADS 3级
- 8、【乳腺彩超】 双乳多发结节 BI-RADS 2级

医生建议

【超重】：

- (1) 体重指数是判断体重超标或偏低的主要指标。体重是反映和衡量一个人健康状况的重要标志之一，过胖和过瘦都不利于健康，身高体重不协调也不会给人以美感。体重的变化，还会直接反映身体长期的热量平衡状态。
- (2) 当需要比较及分析一个人的体重对于不同身高的人所带来的健康影响时，体重指数是一个中立而可靠的指标。其主要适用于需要体重测试、体型肥胖和全身检查的人群。
- (3) 体重指数(BMI)是世界卫生组织推荐的国际统一使用的肥胖分型标准，也是目前国际上常用的衡量人体胖瘦程度以及是否健康的一个标准，其计算方式为： $BMI = \text{体重(千克)} / \text{身高(米} \times \text{米)}$ 。成人的标准值是BMI 18.5-23.9之间。低于18.5为体重指数偏低；高于23.9则为体重指数偏高。
- (4) 一般表现为体重超重或肥胖，超重及肥胖会出现一系列代谢性疾病，如高血压、高血糖、高血脂、高尿酸血症等，所以体重指数偏高者一定要注意控制体重。
- (5) 合理控制饮食，食品多样化，食物纤维可适量增加，饮食规律，避免暴饮暴食，低盐、低脂饮食为主，减少高热量食物的摄入。
- (6) 加强体育锻炼，每天最少保持30分钟的中等强度运动。鼓励每天至少快步走6000步比较健康。肥胖患者不适合较剧烈的运动，会加重膝关节的负担，可以选择游泳、划船等对膝关节负荷较小的运动。
- (7) 定期检查血糖、血脂、肝功、肝脏B超等，积极治疗基础性疾病。
- (8) 减少热量摄取及增加热量消耗。强调以健康行为、饮食、运动为主的综合治疗。

【嗜酸性粒细胞百分比(E0%) 偏低】：

- (1) 供内科结合临床参考。

【血小板压积(PCT) 偏高】：

- (1) 血小板压积是指外周血中血小板的容积占血液容积的百分比。血小板压积偏高，如果在血小板数目正常的情况下，可不考虑。如果血小板数目明显增高，建议往血液科进一步复查，以明确诊断。

【游离甲状腺素(FT4) 偏低】：

- (1) 建议内分泌科诊断治疗。

【甲状腺过氧化物酶抗体偏高】：

- (1) 甲状腺过氧化物酶是促进甲状腺合成和分泌甲状腺激素必不可少的酶。在合成甲状腺激素的过程中，碘的有机化、碘与酪氨酸的结合在一起都需要甲状腺过氧化物酶。
- (2) 在疾病状态下，微粒体从甲状腺滤泡上皮细胞漏出，刺激机体产生抗微粒体抗体。两者形成的免疫复合物在补体介导下启动甲状腺滤泡的炎症反应和细胞毒性作用，进一步引起甲状腺损伤和功能减退。检测抗微粒体抗体最灵敏的测试是抗甲状腺过氧化物酶抗体。
- (3) 在临床上，通常用于自身免疫性甲状腺疾病的辅助诊断和判断亚临床型甲状腺功能减退是否需要治疗。
- (4) 甲状腺过氧化物酶抗体偏高，说明体内存在着自身免疫反应，一般提示患者为桥本甲状腺炎。增高是否严重主要取决于对甲状腺功能的影响，建议此类患者要定期监测甲状腺功能，防止患者发展为甲状腺功能减退。

【甲状腺球蛋白(TG)偏高】：

- (1) 甲状腺球蛋白(TG)是由甲状腺滤泡上皮细胞合成，存储在甲状腺滤泡内的大分子糖蛋白，是甲状腺滤泡内胶质的主要成分。
- (2) 在正常情况下，甲状腺球蛋白(TG)只在甲状腺腔内循环，并不进入到血液中循环。
- (3) 只有在甲状腺炎症引起甲状腺滤泡破坏(如桥本甲状腺炎、慢性淋巴细胞性甲状腺炎和自身免疫性甲状腺功能减退等)、出血(如结节性甲状腺肿)或甲状腺组织无序的快速增长(如Graver病和甲状腺滤泡细胞癌等)，可能使甲状腺球蛋白(TG)进入血循环。
- (4) 甲状腺球蛋白(TG)也可用于甲状腺癌的诊断，但敏感性不高。目前仅用于甲状腺滤泡状腺癌的疗效观察和复发监测，若手术后或放射碘(RAI)治疗后血TG升高，则提示肿瘤复发或转移；若降低到无法测出，则提示预后良好。
- (5) 注意，在进行甲状腺穿刺术后或甲状腺扫描后的1~2周内，血中甲状腺球蛋白(TG)可有不同程度的升高。

【促甲状腺素(TSH)偏高】：

- (1) 促甲状腺素是脑垂体分泌的促进甲状腺的生长和机能的一种内分泌激素，具有促进甲状腺滤泡上皮细胞增生、甲状腺激素合成和释放的作用。
- (2) 促甲状腺素的多少受到下丘脑—垂体促甲状腺激素释放激素和甲状腺激素的反馈调控。当甲状腺激素增高时，会影响到下丘脑—垂体减少促甲状腺激素的分泌，从而达到甲状腺激素分泌降低。当甲状腺激素比较低时，那么下丘脑—垂体会增加促甲状腺激素分泌从而增高甲状腺激素分泌。
- (3) 通过测定促甲状腺素来判断垂体的功能是否受损伤，同时也有助于判定甲状腺激素减少或增高导致的病变是出现在甲状腺还是脑垂体。
- (4) 检查促甲状腺素的临床意义有两个方面，如原发性甲状腺功能减退、伴有甲状腺功能低下的桥本病、亚急性甲状腺炎恢复期、摄入金属锂、碘化钾，可使促甲状腺激素增高。
- (5) 垂体性甲状腺功能低下、非促甲状腺激素瘤所致的甲状腺功能亢进，以及摄入阿司匹林、皮质激素及静脉使用肝素，可使促甲状腺激素减低。

【动脉硬化指数偏高】：

- (1) 动脉硬化指数偏高，提示动脉硬化的风险性会更高，也就是心脑血管疾病的发病率会相对较高。建议控制血脂、血糖，少吃油腻食物，多吃蔬菜水果，加强锻炼，减轻体重。

【甘油三酯(TG)偏高】：

- (1) 甘油三酯是甘油和脂肪酸所构成的有机化合物，甘油三酯测定是脂类代谢的重要指标之一。
- (2) 甘油三酯增高与冠心病的发生有着重要的相关性，随年龄增大而有上升的趋势，其增高最常见于高脂和过量糖类饮食、肥胖等。
- (3) 甘油三酯主要功能是为机体提供能量，其正常值在0.7-1.7mmol/L之间，1.7-2.29mmol/L为边缘增高，提示应该注意饮食和运动了。
- (4) 甘油三酯大于2.3mmol/L，就称为高甘油三酯血症。甘油三酯增高虽然不会直接导致血管斑块的形成，但也会间接引起心脑血管疾病风险增加，同时，当甘油三酯大于5.6mmol/L时，还会增加急性胰腺炎的风险，所以降低甘油三酯的基础主要是控制饮食，饮食控制不佳可以选择药物治疗。

(5)生活方式的干预是控制甘油三酯水平升高的基础，包括减重，增加运动量，限制酒精摄入以及避免食用果糖和高碳水化合物食物。多食蔬菜水果，定期复查。

(6)明显增高者在医师的指导下使用降脂药物治疗，首选他汀和贝特类药物。

【宫颈糜烂】：

(1)宫颈糜烂是慢性宫颈炎最常见的一种病理改变。由于宫颈表面的鳞状上皮长期浸于碱性炎症分泌物中而剥脱，被宫颈管内柱状上皮所代替，因柱状上皮薄，可显露皮下血管，宫颈表面呈红色，通称宫颈糜烂。

(2)宫颈糜烂根据糜烂面积大小，可将宫颈糜烂分为三度，轻度指糜烂面小于整个宫颈的 1/3；中度指糜烂面占整个宫颈的 1/3-2/3；重度指糜烂面超过整个宫颈的 2/3。

(3)宫颈糜烂根据类型分为单纯性糜烂，在炎症初期，糜烂面光滑；颗粒状糜烂，因腺体及间质增生，表面凹凸不平，呈颗粒状；乳头状糜烂，增生更显著，呈乳头状。

(4)以局部治疗为主，主要有药物局部治疗和物理治疗。

(5)请在妇科医生指导下规范治疗，并定期复查。

【宫颈那囊】：

(1)宫颈腺体囊肿又叫宫颈纳氏囊肿（可称‘纳囊’或‘那囊’），同宫颈糜烂、宫颈息肉一样，是慢性宫颈炎的一种表现。

(2)临床表现时可以看到宫颈表面突出多个大小不一的青白色囊泡（并非紫色），内含黏液，小的有米粒大，大的有玉米粒大，有的可以长得很大，突出于宫颈表面，甚至到达阴道口，根部与宫颈之间有蒂相连，常合并有宫颈肥大。

(3)对其形成原因是在宫颈糜烂愈合过程中，新生的鳞状上皮覆盖宫颈腺管口或伸入腺管，将腺管口阻塞；腺管周围的结缔组织增生或瘢痕形成压迫腺管，使腺管变窄甚至阻塞，腺体分泌物引流受阻，滞留形成的囊肿叫宫颈纳氏囊肿。

(4)对小的纳囊，无任何临床症状可不予处理；对于密集的较小的纳囊或比较大的纳囊，可考虑光疗、激光、微波、自凝刀等物理治疗。

(5)对于较大的突出于宫颈表面的纳囊，可考虑电刀切除治疗。上述治疗方法均无太大痛苦，也基本不会影响日常的工作和生活。

【赘生物】：

(1)建议妇科复查。

【甲状腺弥漫性病变】：

(1)甲状腺弥漫性病变是甲状腺的一种病症，临床上常见的病种，多为结节性甲状腺肿、甲状腺癌、桥本甲状腺炎、甲亢等。建议内分泌科结合临床诊治。

【甲状腺左侧叶结节】：

(1)甲状腺结节是一种常见的甲状腺疾病，很多甲状腺疾病可表现为结节，如可由甲状腺退行性变、炎症、自身免疫性及新生物等多种病变所致。甲状腺结节在各个年龄段的男女人群中均可见到，但中年女性中较多。

(2)甲状腺结节分良性和恶性两大类，良性的占绝大多数，恶性者不足 1%，判断甲状腺结节的良恶主要依靠病史、体格检查、放射性核素扫描、穿刺细胞学检查。

(3)建议往外科就诊，进一步检查，明确诊断，结合临床诊治并定期复查。

【双乳多发结节】：

(1)乳腺结节是乳腺组织导管和乳小叶在结构上的退行性变及进行性结缔组织的生长，主要以乳房周围性疼痛为特征，或在情绪变化、劳累、天气变化时加重，每月月经前疼痛加剧，行经后疼痛减退或消失。其主要原因是由于内分泌失调。

(2)建议少吃刺激性食物或进行药物治疗干预，必要时外科诊治。

【HPV 低危亚型：阳性】：

(1)妇科咨询。

- (2) 妇科作宫颈细胞病理学检查。
- (3) 动态追踪观察 HPV 变化；定期（三个月）复查 HPV；定期常规妇检（包括子宫、附件 B 超）。
- (4) 必要时进行免疫治疗、抗病毒治疗及妇科相关疾病治疗（如宫颈炎的治疗等）。

【触血（+）】：

- (1) 建议妇科诊断治疗。

汇总医生： 丁昊炜

主检日期： 2023-12-15

主检医生：

分科结果

身高、体重、血压

项目名称	检查结果	项目名称	检查结果
身高	155cm	体重	64kg
血压	119/77mmHg		

***小结：**

(1) 体重指数 26.64：超重

操作员：张文静

检查日期:2023-11-25

检查医生：名燕凌

妇科内诊

项目名称	检查结果	项目名称	检查结果
外阴	正常	尿道口	正常
阴道	通畅	子宫	正常
附件	正常	宫颈	中度糜烂&宫颈那囊& 赘生物
后穹窿	正常		

***小结：**

(1) 宫颈糜烂 宫颈那囊 赘生物 触血 (+)

操作员：许艳华

检查日期:2023-11-25

检查医生：许艳华

检验报告

血常规（五分类）

项目名称	检查结果	单位	参考值	提示
白细胞(WBC)	5.75	10 ⁹ /L	3.5--9.5	
淋巴细胞绝对值(LY#)	2.67	10 ⁹ /L	1.1--3.2	
淋巴细胞百分比(LY%)	46.4	%	20--50	
中性粒细胞绝对值(GR#)	2.75	10 ⁹ /L	1.8--6.3	
中性粒细胞百分比(GR%)	47.9	%	40--75	
嗜碱性粒细胞绝对值(BA#)	0.02	10 ⁹ /L	0--0.06	
嗜碱性粒细胞百分比(BA%)	0.3	%	0--1.0	
嗜酸性粒细胞绝对值(EO#)	0.02	10 ⁹ /L	0.02--0.52	
嗜酸性粒细胞百分比(EO%)	0.3	%	0.4--8.0	↓
血小板(PLT)	281	10 ⁹ /L	125--350	
血小板分布宽度(PDW)	15.9	%	15--17	
平均血小板体积(MPV)	10.7	fl	6.0--14.0	
血小板压积(PCT)	0.299	%	0.11--0.28	↑
红细胞(RBC)	4.21	10 ¹² /L	3.8--5.1	
血红蛋白	133	g/L	115--150	
红细胞压积(HCT)	39.1	%	35--45	
红细胞平均体积(MCV)	92.9	fl	82--100	
平均血红蛋白含量(MCH)	31.5	pg	27--34	
平均血红蛋白浓度(MCHC)	339	g/L	316--354	
单核细胞绝对值(MO#)	0.29	10 ⁹ /L	0.1--0.60	
单核细胞百分比(MO%)	5.1	%	3--10	
红细胞分布宽度标准差(RDW-SD)	42.0	fl	35--56	
红细胞分布宽度变异系数	11.9	%	10.6--16.6	

(RDW-CV)				
大血小板比率	30.9	%	11--45	
大血小板数目	87	10 ⁹ /L	30--90	
未成熟粒细胞数目	0.02	10 ⁹ /L	0--999	
未成熟粒细胞百分比	0.4	%	0--100	
有核红细胞数目	0.000	10 ⁹ /L	0--9999	
有核红细胞百分比	0.00	/100WBC	0--9999	

***小结:**

嗜酸性粒细胞百分比(EO%)偏低(0.3 %) 血小板压积(PCT)偏高(0.299 %)

操作员：赵伟 检查日期:2023-11-25 检查医生:陈建国

甲状腺功能系列

项目名称	检查结果	单位	参考值	提示
甲状腺球蛋白(TG)	371.4	ng/ml	3.5--77	↑
促甲状腺素(TSH)	14.70	uIU/ml	0.55--4.78	↑
甲状腺过氧化物酶抗体	1300.0	IU/ml	0--60	↑
游离三碘甲状腺原氨酸(FT3)	4.76	pmol/L	3.5--6.5	
游离甲状腺素(FT4)	9.73	pmol/L	11.5--22.70	↓

***小结:**

甲状腺球蛋白(TG)偏高(371.4 ng/ml) 促甲状腺素(TSH)偏高(14.70 uIU/ml) 甲状腺过氧化物酶抗体偏高(1300.0 IU/ml) 游离甲状腺素(FT4)偏低(9.73 pmol/L)

操作员：李丹 检查日期:2023-11-25 检查医生:陈建国

生化全项 1

项目名称	检查结果	单位	参考值	提示
碳酸氢根(HCO3)	22.90	mmol/L	22--29	
总蛋白(T PROT)	72.5	g/L	65--85	

白蛋白(ALB)	43.10	g/L	40--55	
球蛋白(GLB)	29.40	g/L	15--35	
白蛋白/球蛋白(ALB/GLB)	1.47		1.0--2.5	
碱性磷酸酶(ALP)	69.0	U/L	35--100	
肌酐(CREA)	70.00	umol/L	41--73	
尿酸(UA)	265.00	umol/L	140--340	
钾(K)	4.49	mmol/L	3.5--5.5	
钠(Na)	141.0	mmol/L	136--145	
氯(Cl)	101.8	mmol/L	96--108	
钙(Ca)	2.40	mmol/L	2.11--2.52	
乳酸脱氢酶(LDH)	154.00	U/L	120--250	
淀粉酶(AMY)	48.00	IU/L	35--135	
葡萄糖(GLU)	5.25	mmol/L	3.89--6.1	
总胆红素(TBIL)	12.90	umol/L	0--21	
直接胆红素(DBIL)	2.3	umol/L	0--8.0	
间接胆红素(IBIL)	10.60	umol/L	0--17.39	
丙氨酸氨基转移酶(ALT)	15.00	U/L	7--40	
门冬氨酸氨基转移酶(AST)	13.00	U/L	13--35	
尿素测定(Urea)	5.40	mmol/L	2.6--7.5	
肌酸激酶(CK)	59.00	U/L	40--200	
α -羟丁酸脱氢酶	136.00	U/L	72--182	
C反应蛋白	2.20	mg/dl	0--3	
动脉硬化指数	3.73		1.31--3.19	↑
谷草比谷丙	0.87		0.4--2.5	
总胆固醇(CHOL)	4.67	mmol/L	2.59--5.2	
甘油三脂(TG)	2.12	mmol/L	0.7--1.7	↑
低密度脂蛋白(LDL)	3.39	mmol/L	0--4.13	
高密度脂蛋白(HDL)	0.91	mmol/L	0.77--1.55	

***小结:**

动脉硬化指数偏高(3.73) 甘油三脂(TG)偏高(2.12 mmol/L)

操作员：王小雪 检查日期:2023-11-25 检查医生:陈建国

人乳头瘤病毒检查 (HPV)

项目名称	检查结果	单位	参考值	提示
HPV 高危亚型 16	阴性(-)		阴性	
HPV 高危亚型 18	阴性(-)		阴性	
HPV 高危亚型 31	阴性(-)		阴性	
HPV 高危亚型 26	阴性(-)		阴性	
HPV 高危亚型 33	阴性(-)		阴性	
HPV 高危亚型 35	阴性(-)		阴性	
HPV 高危亚型 39	阴性(-)		阴性	
HPV 高危亚型 45	阴性(-)		阴性	
HPV 高危亚型 51	阴性(-)		阴性	
HPV 高危亚型 52	阴性(-)		阴性	
HPV 高危亚型 53	阴性(-)		阴性	
HPV 高危亚型 56	阴性(-)		阴性	
HPV 高危亚型 58	阴性(-)		阴性	
HPV 高危亚型 59	阴性(-)		阴性	
HPV 高危亚型 66	阴性(-)		阴性	
HPV 高危亚型 68	阴性(-)		阴性	
HPV 高危亚型 73	阴性(-)		阴性	
HPV 高危亚型 82	阴性(-)		阴性	
HPV 低危亚型 6	阴性(-)		阴性	
HPV 低危亚型 11	阴性(-)		阴性	
HPV 低危亚型 42	阴性(-)		阴性	
HPV 低危亚型 43	阴性(-)		阴性	
HPV 低危亚型 81	阳性(+)		阴性	*

***小结：**

HPV 低危亚型 81(阳性(+))

操作员：祁佳佳 检查日期:2023-11-26 检查医生:陈建国

大同现代医学检验实验室

液基薄层细胞学图文报告

ID: 2023092302

病理号: 088201

姓名: 刘丽凯

性别: 女

年龄: 47岁

送检科室: 体检科

电话号码: 18516901929

床号:

病历号:

体检号: 2306260740

送检医院: 大同瑞慈康复体检

送检日期: 2023-11-26

末次月经:

送检医生:

采样日期:

报告日期: 2023-11-26

标本满意度: 满意

细胞量: >40%

红细胞:

经期样本:

颈管细胞:

化生细胞:

鳞状细胞:

宫颈柱状细胞:

未见上皮内病变/恶性细胞:

正常范围内:

良性反应性改变:

- 炎性:
- 放疗:
- 妊娠:
- 萎缩性:
- 宫内避孕器:
- 其他:

- 轻度:
- 中度:
- 重度:

病原体: 滴虫感染:

念珠菌感染:

细菌感染:

提示 HPV 感染:

疱疹病毒感染:

鳞状上皮细胞分析:

非典型鳞状细胞:

- 倾向上皮内瘤变:
- 倾向良性反应性改变:
- 不能明确意义(ASC-US):
- 不排除高度病变(ASC-H):

上皮内低度病变:

鳞癌:

上皮内高度病变:

- CIN2:
- CIN3:

腺上皮细胞分析:

非典型腺细胞:

- 宫内膜:
- 来源不明:

非典型腺细胞(宫颈管):

- 倾向原位腺癌:
- 不能明确意义:
- 倾向良性反应性改变:

腺癌:

- 宫颈管:
- 宫内膜:
- 其它:

炎细胞:

- 轻度:
- 中度:
- 重度:

可疑腺癌:

诊断意见: 未见上皮内病变或恶性细胞 (NILM)。

建议:

报告医师: 张荣生

地址: 大同市魏都大道 79 号, 本报告医师签字后有效
咨询: 0352-2830587 4006-122-995

妇科细胞学是筛查项目, 出于技术原因, 可能会有假阴性结果, 本检测仅对来样负责, 如果对结果有疑义, 请在收到报告 7 天内与我们联系。

双源 CT 诊断图文报告

流水号: 2306260740

影像号: CT20231125115

姓名: 刘丽凯

年龄: 47 岁

性别: 女

检查设备: 西门子量子双源 CT

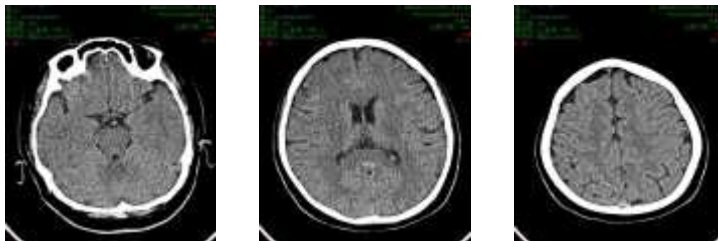体检号: 432757

申请医院: 本院

体检科室: 体检科

检查部位: CT 检查

经典图像:



影像所见:

颅脑结构双侧对称, 脑实质内未见异常密度。中线结构居中。脑沟、裂、池及脑室系统等未见异常。

影像诊断:

颅脑未见明显异常

报告医师: 剧艳军

检查日期: 2023-11-25

审核医师: 剧艳军

报告日期: 2023-11-25

超声诊断图文报告

流水号: 2306260740

影像号: 1462175

姓名: 刘丽凯

年龄: 47 岁

性别: 女

检查设备: Vivid E95

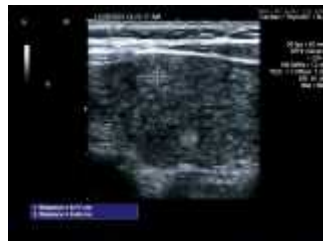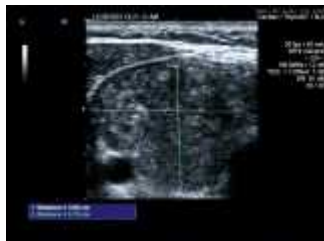体检号: 432757

申请医院: 本院

体检科室: 体检科

检查部位: 甲状腺彩超

经典图像:



影像所见:

甲状腺双侧叶形态饱满, 体积增大, 右侧叶大小约 6.7*3.0*2.8cm, 左侧叶大小约 6.4*2.6*2.3cm, 峡部厚约 1.0cm, 实质回声偏强, 呈棉絮状, CDFI: 血流信号增多。于左侧叶探及两个偏高回声结节, 大小分别约 0.7*0.5cm、0.3*0.3cm, 边界清。

颈部双侧未见明显肿大淋巴结。

影像诊断:

1. 甲状腺弥漫性病变 建议甲功
2. 甲状腺左侧叶结节 TI-RADS 3 级

报告医师: 李菊蓉

检查日期: 2023-11-25

审核医师: 李菊蓉

报告日期: 2023-11-25

超声诊断图文报告

流水号: 2306260740

影像号: 1462196

姓名: 刘丽凯

年龄: 47 岁

性别: 女

检查设备: Vivid E95

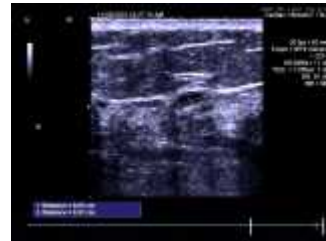
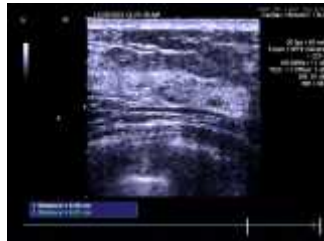
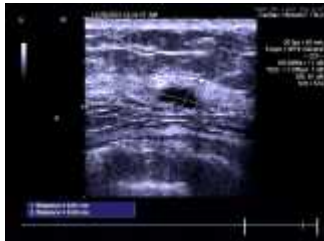体检号: 432757

申请医院: 本院

体检科室: 体检科

检查部位: 乳腺彩超

经典图像:



影像所见:

双侧乳腺腺体层次清晰, 右乳腺体厚 0.8cm, 左乳腺体厚 0.7cm, 乳导管未见扩张, 左乳探及数个囊性结节, 大者位于 3 点位、9 点位, 大小分别约 0.9*0.5cm、0.4*0.4cm, 右乳探及数个囊性结节, 大者位于 9 点位, 大小约 0.6*0.4cm, 均边界清, CDFI: 未见异常血流信号。

双侧腋下未见明显肿大淋巴结。

影像诊断:

双乳多发结节 BI-RADS 2 级

报告医师: 李菊蓉

检查日期: 2023-11-25

审核医师: 李菊蓉

报告日期: 2023-11-25