



2306260730

# 大同瑞慈健康体检

## 报 告 册

体检编号	432754	工号	48
姓名	薛奇		
性别	女	年龄	55岁
单位	大同市云冈区人民法院		
部门	大同市云冈区人民法院		
联系电话	15035281468		
体检日期	2023-11-24		

尊敬的薛奇女士您好！

首先，瑞慈健康体检全体员工欢迎您的光临，并对您的信任表示衷心的感谢！

您于 2023-11-24 （体检编号：432754）完成健康检查，本机构的各科医生已根据您的体检项目及结果，汇总成此份健康体检报告，并经总检医生审核。据此提出对您健康状况的综合分析及建议。

瑞慈健康体检倡导“大健康、大康复”，提出“健康是第一财富（Rich）”的人文理念。希望您仔细阅读并妥善地保管此份健康体检报告，并认真关注报告中的提示与建议，若您对报告内容有任何疑问，可直接与瑞慈健康体检客服部联系，进一步咨询。

健康体检咨询电话：**0352-2824444**

客户服务咨询电话：**0352-2830597**  
**400-6112995**

瑞慈健康体检报告由下列内容组成：

第一部分：主检报告

第二部分：分科分项结果

第三部分：检验报告

第四部分：附表

## 主检报告

### 检查综述

- 1、【CT检查二】 右桡骨远段骨折复查
- 2、【心脏彩超】 1. 房间隔膨出瘤 2. 左室舒张功能减低

### 医生建议

**【右桡骨远段骨折复查】：**

(1) 建议骨科诊断治疗。

**【房间隔膨出瘤】：**

(1) 建议心血管内科诊断治疗。

**【左室舒张功能减低】：**

(1) 左室舒张功能是指心肌弹性减低，心脏泵血功能减退。其引起原因，一是随着年龄的增长，心肌组织退行性变。其二是由于冠心病、高血压等慢性心肌病变。一般来说没有原发病变及年龄偏大的人员又无症状，不需要特殊处理，建议心内科结合临床考虑。

汇总医生： 丁昊炜

主检日期： 2023-12-02

主检医生：

分科结果

检验报告

# 大同瑞慈康复医院 12导联心电图报告

薛奇 女 55岁

体检号:432754

病床号:

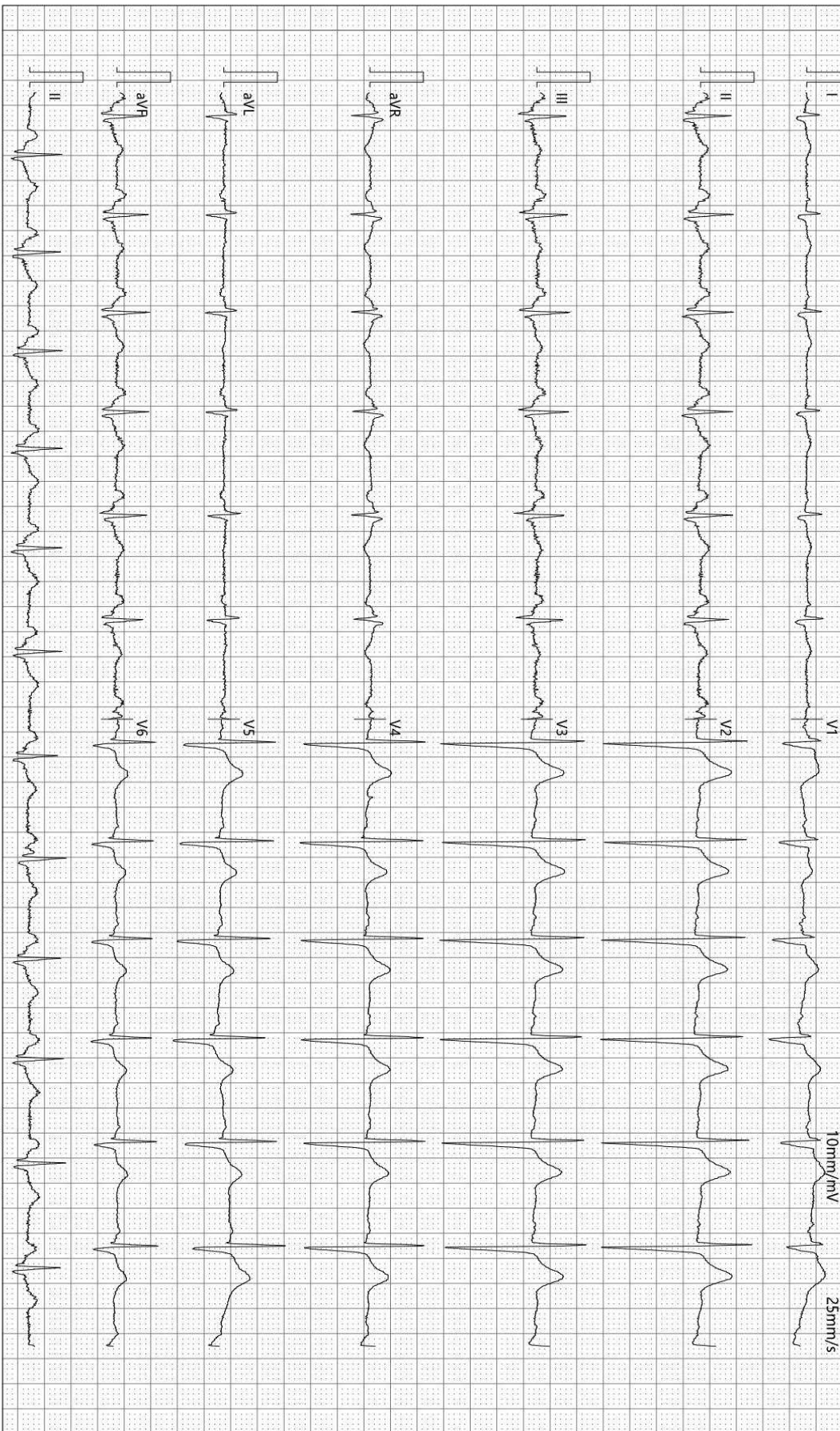
诊断结果:

- 1.窦性心律
- 2.大致正常心电图

诊断医生:

*张之生*

HR : 74bpm [60~100bpm]  
 P : 112↑ms [0~110ms]  
 PR : 156ms [120~200ms]  
 QRS : 116↑ms [60~100ms]  
 QT/QTc : 410/455ms [320~440/0~460ms]  
 P/QRS/T : 74/71/67deg. [0~75/-30~90/0~75deg]  
 RV5/SV1 : 1.003/0.517mV [0.0~2.5/0.0~2.0mV]



检查时间:2023-11-24 10:01:26

诊断时间:2023-11-24 10:05:29

SEMIP V1.90

仅供临床参考

## 双源 CT 诊断图文报告

流水号: 2306260730

影像号: CT20231124090

姓名: 薛奇

年龄: 55 岁

性别: 女

检查设备: 西门子量子双源 CT

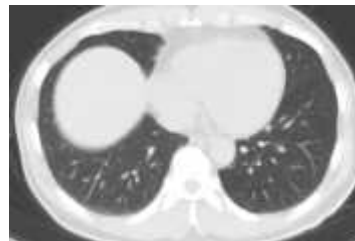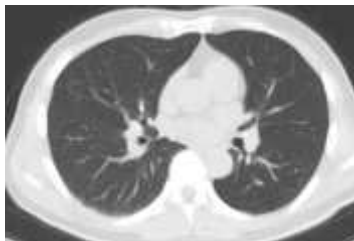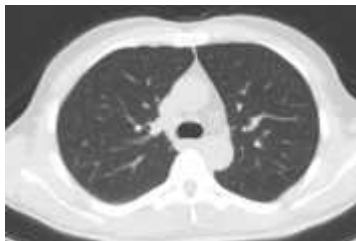体检号: 432754

申请医院: 本院

体检科室: 体检科

检查部位: 肺部双源 CT

### 经典图像:



### 影像所见:

胸廓对称, 骨性肋骨完整, 胸壁软组织结构良好, 两肺支气管血管纹理走行分布良好, 支气管束结构清晰, 双肺通气良好。肺门结构未见异常。纵隔无偏移, 段以上支气管通畅。心影及大血管形态结构正常, 纵隔内未见肿大淋巴结。胸膜未见异常。

### 影像诊断:

胸部未见明显异常

报告医师: 剧艳军

检查日期: 2023-11-25

审核医师: 剧艳军

报告日期: 2023-11-25

## 双源 CT 诊断图文报告

流水号: 2306260730

影像号: CT20231124091

姓名: 薛奇

年龄: 55 岁

性别: 女

检查设备: 西门子量子双源 CT

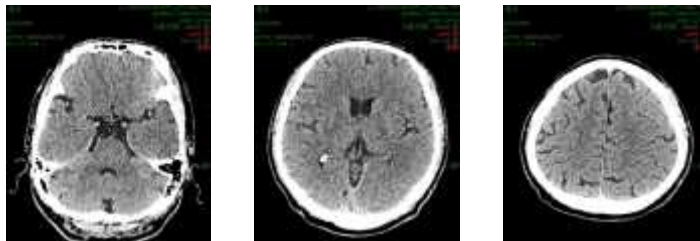体检号: 432754

申请医院: 本院

体检科室: 体检科

检查部位: CT 检查

经典图像:



影像所见:

颅脑结构双侧对称, 脑实质内未见异常密度。中线结构居中。脑沟、裂、池及脑室系统等未见异常。

影像诊断:

颅脑未见明显异常

报告医师: 剧艳军

检查日期: 2023-11-25

审核医师: 剧艳军

报告日期: 2023-11-25

## 双源 CT 诊断图文报告

流水号: 2306260730

影像号: CT20231124092

姓名: 薛奇

年龄: 55 岁

性别: 女

检查设备: 西门子量子双源 CT

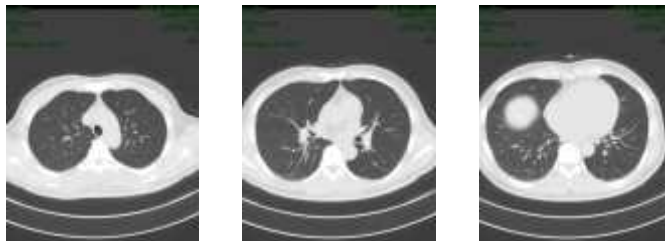体检号: 432754

申请医院: 本院

体检科室: 体检科

检查部位: CT 检查二

经典图像:



影像所见:

右桡骨远段骨折, 骨折端位置尚可, 骨折线仍清楚. 余骨质未见异常, 左腕关节骨质未见异常.

影像诊断:

右桡骨远段骨折复查

报告医师: 剧艳军

检查日期: 2023-11-25

审核医师: 剧艳军

报告日期: 2023-11-25

## 超声诊断图文报告

流水号: 2306260730

影像号: 1460587

姓名: 薛奇

年龄: 55 岁

性别: 女

检查设备: Vivid E95

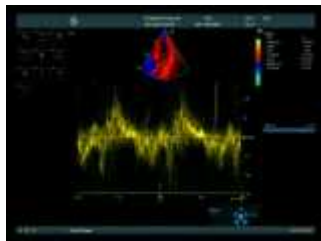
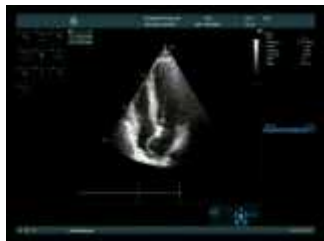体检号: 432754

申请医院: 本院

体检科室: 体检科

检查部位: 心脏彩超

### 经典图像:



### 影像所见:

超声测量 (单位: mm)

升主动脉内径 26 (32±3mm)

左房内径 29 (35mm)

室间隔 11 (8-11mm)

左室内径 45 (47±4mm)

左室后壁 10 (8-11mm)

EF66% (50-80%)

右室内径 25 (36±4mm)

右房内径 28 (36±4mm)

FS36% (28-41%)

主肺动脉内径 20 (23±3mm)

升主动脉内径正常, 心脏各腔室大小正常, 室间隔厚度正常, 左室壁未见明显节段性运动异常, 房间隔菲薄, 呈瘤样向右房膨出, 范围约 1.3\*1.9cm, 各瓣膜及启闭功能未见明显异常, 舒张期二尖瓣口血流频谱 E/A<1, 心包腔未见积液。

### 影像诊断:

1. 房间隔膨出瘤
2. 左室舒张功能减低

报告医师: 李霞

检查日期: 2023-11-24

审核医师: 李霞

报告日期: 2023-11-24



大同市医学影像研究中心

注: 本报告仅供临床医生参考!

地址: 大同市魏都大道 79 号。若有疑问, 请致电: 0352---2830580

## 超声诊断图文报告

流水号: 2306260730

影像号: 1460594

姓名: 薛奇

年龄: 55 岁

性别: 女

检查设备: Vivid E95

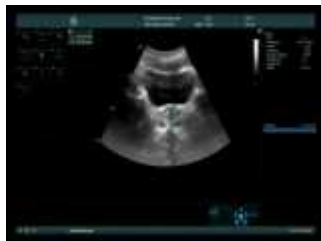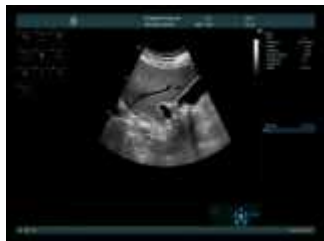体检号: 432754

申请医院: 本院

体检科室: 体检科

检查部位: 全腹彩超

经典图像:



影像所见:

肝脏大小形态正常, 包膜光滑完整, 实质回声均匀, 肝内管道系统走行清晰, 门静脉及肝内胆管不扩张。  
胆囊大小形态正常, 壁不厚、光滑, 囊内透声好, 肝外胆管不扩张。  
胰腺大小形态正常, 实质回声均匀, 主胰管不扩张。  
脾脏大小形态正常, 实质回声均匀, 脾门静脉不宽。  
双肾大小形态正常, 皮髓质分界清晰, 集合系统未见分离, 双侧输尿管未见扩张。  
膀胱充盈尚可, 壁光滑, 内清晰。  
前列腺形态正常, 大小约 4.1\*2.6\*2.8cm, 实质回声欠均匀。

影像诊断:

肝、胆、脾、胰、双肾、前列腺未见明显异常

报告医师: 李霞

检查日期: 2023-11-24

审核医师: 李霞

报告日期: 2023-11-24