



2306260720

# 大同瑞慈健康体检

## 报 告 册

体检编号	432806	工号	38
姓名	刘小芳		
性别	女	年龄	31岁
单位	大同市云冈区人民法院		
部门	大同市云冈区人民法院		
联系电话	13935274628		
体检日期	2023-11-14		

尊敬的刘小芳女士您好！

首先，瑞慈健康体检全体员工欢迎您的光临，并对您的信任表示衷心的感谢！

您于 2023-11-14 （体检编号：432806）完成健康检查，本机构的各科医生已根据您的体检项目及结果，汇总成此份健康体检报告，并经总检医生审核。据此提出对您健康状况的综合分析及建议。

瑞慈健康体检倡导“大健康、大康复”，提出“健康是第一财富（Rich）”的人文理念。希望您仔细阅读并妥善地保管此份健康体检报告，并认真关注报告中的提示与建议，若您对报告内容有任何疑问，可直接与瑞慈健康体检客服部联系，进一步咨询。

健康体检咨询电话：**0352-2824444**

客户服务咨询电话：**0352-2830597**  
**400-6112995**

瑞慈健康体检报告由下列内容组成：

第一部分：主检报告

第二部分：分科分项结果

第三部分：检验报告

第四部分：附表

## 主检报告

### 检查综述

- 1、【妇科内诊】（1）宫颈：宫颈糜烂
- 2、【人乳头瘤病毒检查（HPV）】HPV 低危型：HPV43 为阳性，HPV 高危型：阴性

### 医生建议

#### 【宫颈糜烂】：

- (1)宫颈糜烂是慢性宫颈炎最常见的一种病理改变。由于宫颈表面的鳞状上皮长期浸于碱性炎症分泌物中而剥脱，被宫颈管内柱状上皮所代替，因柱状上皮薄，可显露皮下血管，宫颈表面呈红色，通称宫颈糜烂。
- (2)宫颈糜烂根据糜烂面积大小，可将宫颈糜烂分为三度，轻度指糜烂面小于整个宫颈的 1/3；中度指糜烂面占整个宫颈宫颈的 1/3-2/3；重度指糜烂面超过整个宫颈的 2/3。
- (3)宫颈糜烂根据类型分为单纯性糜烂，在炎症初期，糜烂面光滑；颗粒状糜烂，因腺体及间质增生，表面凹凸不平，呈颗粒状；乳头状糜烂，增生更显著，呈乳头状。
- (4)以局部治疗为主，主要有药物局部治疗和物理治疗。
- (5)请在妇科医生指导下规范治疗，并定期复查。

#### 【HPV 低危型：阳性】：

- (1)动态追踪观察 HPV 变化；定期（三个月）复查 HPV；定期常规妇检（包括子宫、附件 B 超）。
- (2)必要时进行免疫治疗、抗病毒治疗及妇科相关疾病治疗（如宫颈炎的治疗等）。
- (3)建议妇科进一步检查及诊治

汇总医生： 丁昊炜

主检日期： 2023-11-17

主检医生：

## 分科结果

## 身高、体重、血压

项目名称	检查结果	项目名称	检查结果
身高	156cm	体重	52kg
血压	106/68mmHg		

**\*小结：**

未见异常

操作员：赵婉如

检查日期：2023-11-14

检查医生：名燕凌

## 妇科内诊

项目名称	检查结果	项目名称	检查结果
外阴	正常	尿道口	正常
阴道	通畅	子宫	正常
附件	正常	宫颈	轻度糜烂
后穹窿	正常		

**\*小结：**

(1) 宫颈：宫颈糜烂

操作员：许艳华

检查日期：2023-11-14

检查医生：许艳华

## 检验报告

## 血常规（五分类）

项目名称	检查结果	单位	参考值	提示
白细胞(WBC)	4.83	10 <sup>9</sup> /L	3.5--9.5	
淋巴细胞绝对值(LY#)	2.09	10 <sup>9</sup> /L	1.1--3.2	
淋巴细胞百分比(LY%)	43.2	%	20--50	
中性粒细胞绝对值(GR#)	2.39	10 <sup>9</sup> /L	1.8--6.3	
中性粒细胞百分比(GR%)	49.4	%	40--75	
嗜碱性粒细胞绝对值(BA#)	0.01	10 <sup>9</sup> /L	0--0.06	
嗜碱性粒细胞百分比(BA%)	0.3	%	0--1.0	
嗜酸性粒细胞绝对值(EO#)	0.11	10 <sup>9</sup> /L	0.02--0.52	
嗜酸性粒细胞百分比(EO%)	2.3	%	0.4--8.0	
血小板(PLT)	143	10 <sup>9</sup> /L	125--350	
血小板分布宽度(PDW)	16.2	%	15--17	
平均血小板体积(MPV)	11.9	fl	6.0--14.0	
血小板压积(PCT)	0.170	%	0.11--0.28	
红细胞(RBC)	4.64	10 <sup>12</sup> /L	3.8--5.1	
血红蛋白	138	g/L	115--150	
红细胞压积(HCT)	40.6	%	35--45	
红细胞平均体积(MCV)	87.4	fl	82--100	
平均血红蛋白含量(MCH)	29.8	pg	27--34	
平均血红蛋白浓度(MCHC)	340	g/L	316--354	
单核细胞绝对值(MO#)	0.23	10 <sup>9</sup> /L	0.1--0.60	
单核细胞百分比(MO%)	4.8	%	3--10	
红细胞分布宽度标准差(RDW-SD)	40.1	fl	35--56	
红细胞分布宽度变异系数	12.1	%	10.6--16.6	

(RDW-CV)				
大血小板比率	38.5	%	11--45	
大血小板数目	55	10 <sup>9</sup> /L	30--90	
未成熟粒细胞数目	0.00	10 <sup>9</sup> /L	0--999	
未成熟粒细胞百分比	0.0	%	0--100	
有核红细胞数目	0.000	10 <sup>9</sup> /L	0--9999	
有核红细胞百分比	0.00	/100WBC	0--9999	

**\*小结:**

未见异常

操作员：余雅倩 检查日期:2023-11-14 检查医生:陈建国

**肾功三项**

项目名称	检查结果	单位	参考值	提示
肌酐(CREA)	60.00	umol/L	41--73	
尿酸(UA)	266.00	umol/L	140--340	
尿素测定 (Urea)	4.00	mmol/L	2.6--7.5	

**\*小结:**

未见异常

操作员：王文静 检查日期:2023-11-14 检查医生:陈建国

**空腹血糖**

项目名称	检查结果	单位	参考值	提示
葡萄糖(GLU)	4.61	mmol/L	3.89--6.1	

**\*小结:**

未见异常

操作员：王文静 检查日期:2023-11-14 检查医生:陈建国

**血脂四项**

项目名称	检查结果	单位	参考值	提示
动脉硬化指数	1.89		1.31--3.19	
总胆固醇(CHOL)	4.56	mmol/L	2.59--5.2	
甘油三脂(TG)	0.75	mmol/L	0.7--1.7	
低密度脂蛋白(LDL)	2.70	mmol/L	0--4.13	
高密度脂蛋白(HDL)	1.43	mmol/L	0.77--1.55	

**\*小结:**

未见异常

操作员：王文静 检查日期:2023-11-14 检查医生:陈建国

**肝功能三项**

项目名称	检查结果	单位	参考值	提示
γ-谷氨酰转肽酶(GGT)	13.0	U/L	7--45	
丙氨酸氨基转移酶(ALT)	18.00	U/L	7--40	
门冬氨酸氨基转移酶(AST)	18.00	U/L	13--35	
谷草比谷丙	1.00		0.4--2.5	

**\*小结:**

未见异常

操作员：王文静 检查日期:2023-11-14 检查医生:陈建国

# 大同现代医学检验实验室

## 液基薄层细胞学图文报告

ID: 2023091541

病理号: 087663

姓名: 刘小芳

性别: 女

年龄: 31岁

送检科室: 体检科

电话号码: 13935274628

床号:

病历号:

体检号: 2306260720

送检医院: 大同瑞慈康复体检

送检日期: 2023-11-14

末次月经:

送检医生:

采样日期:

报告日期: 2023-11-14

标本满意度: 满意

细胞量: >40%

红细胞:

经期样本:

颈管细胞:

化生细胞:

鳞状细胞:

宫颈柱状细胞:

未见上皮内病变/恶性细胞:

正常范围内:

良性反应性改变:

- 炎性:
- 放疗:
- 妊娠:
- 萎缩性:
- 宫内避孕器:
- 其他:

- 轻度:
- 中度:
- 重度:

病原体: 滴虫感染:  念珠菌感染:  细菌感染:

提示 HPV 感染:  疱疹病毒感染:

鳞状上皮细胞分析:

非典型鳞状细胞:

- 倾向上皮内瘤变:
- 倾向良性反应性改变:
- 不能明确意义(ASC-US):
- 不排除高度病变(ASC-H):

上皮内低度病变:  鳞癌:

上皮内高度病变:

- CIN2:
- CIN3:

腺上皮细胞分析:

非典型腺细胞:

- 宫内膜:
- 来源不明:

非典型腺细胞(宫颈管):

- 倾向原位腺癌:
- 不能明确意义:
- 倾向良性反应性改变:

腺癌:

- 宫颈管:
- 宫内膜:
- 其它:

炎细胞:

- 轻度:
- 中度:
- 重度:

可疑腺癌:

诊断意见: 未见上皮内病变或恶性细胞 (NILM)。

建议:

报告医师: 张荣生

地址: 大同市魏都大道 79 号, 本报告医师签字后有效  
咨询: 0352-2830587 4006-122-995

妇科细胞学是筛查项目, 出于技术原因, 可能会有假阴性结果, 本检测仅对来样负责, 如果对结果有疑义, 请在收到报告 7 天内与我们联系。

## 双源 CT 诊断图文报告

流水号: 2306260720

影像号: CT20231114072

姓名: 刘小芳

年龄: 31 岁

性别: 女

检查设备: 西门子量子双源 CT

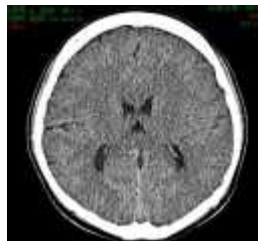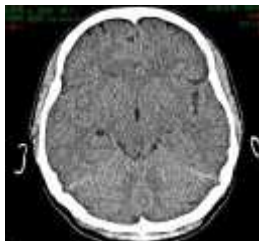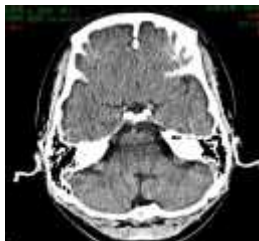
体检号: 432806

申请医院: 本院

体检科室: 体检科

检查部位: CT 检查

经典图像:



影像所见:

颅脑结构双侧对称, 脑实质内未见异常密度。中线结构居中。脑沟、裂、池及脑室系统等未见异常。

影像诊断:

颅脑未见明显异常

报告医师: 剧艳军

检查日期: 2023-11-15

审核医师: 剧艳军

报告日期: 2023-11-15

## 超声诊断图文报告

流水号: 2306260720

影像号: 1448570

姓名: 刘小芳

年龄: 31 岁

性别: 女

检查设备: Vivid E95

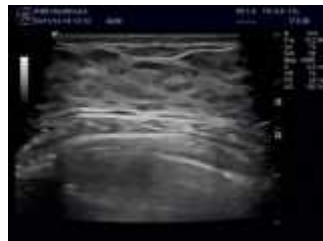
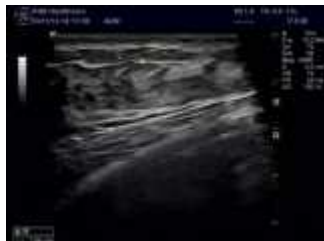体检号: 432806

申请医院: 本院

体检科室: 体检科

检查部位: 乳腺彩超

经典图像:



影像所见:

双侧乳腺腺体层次清晰, 右乳腺体厚 1.1cm, 左乳腺体厚 1.0cm, 乳导管未见扩张, 未见明显占位性病变, CDFI: 未见异常血流信号。

影像诊断:

双侧乳腺未见明显异常

报告医师: 李菊蓉

检查日期: 2023-11-14

审核医师: 李菊蓉

报告日期: 2023-11-14

## 超声诊断图文报告

流水号: 2306260720

影像号: 1448574

姓名: 刘小芳

年龄: 31 岁

性别: 女

检查设备: Vivid E95

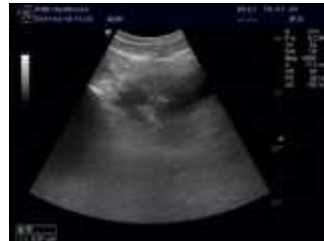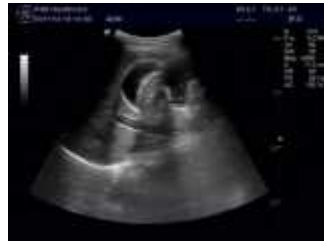体检号: 432806

申请医院: 本院

体检科室: 体检科

检查部位: 全腹彩超

经典图像:



影像所见:

肝脏大小形态正常, 包膜光滑完整, 实质回声均匀, 肝内管道系统走行清晰, 门静脉及肝内胆管不扩张。

胆囊大小形态正常, 壁不厚、光滑, 囊内透声好, 肝外胆管不扩张。

胰腺大小形态正常, 实质回声均匀, 主胰管不扩张。

脾脏大小形态正常, 实质回声均匀, 脾门静脉不宽。

双肾大小形态正常, 皮髓质分界清晰, 集合系统未见分离, 双侧输尿管未见扩张。

膀胱充盈佳, 未见明显异常。

前位子宫, 大小约 4.4\*3.7\*5.0cm, 肌壁回声均匀, 内膜线清晰, 厚 0.9cm, 宫内探及节育器回声, 位置正常, 宫颈厚约 2.6cm, 双侧附件区未见异常。

影像诊断:

宫内节育器位置正常

报告医师: 李菊蓉

检查日期: 2023-11-14

审核医师: 李菊蓉

报告日期: 2023-11-14