



2306260711

大同瑞慈健康体检

报 告 册

体检编号	432802	工号	29
姓名	韩鑫		
性别	女	年龄	26岁
单位	大同市云冈区人民法院		
部门	大同市云冈区人民法院		
联系电话	18635237179		
体检日期	2023-11-28		

尊敬的 韩鑫女士 您好！

首先,瑞慈健康体检全体员工欢迎您的光临,并对您的信任表示衷心的感谢！

您于 2023-11-28 (体检编号: 432802) 完成健康检查,本机构的各科医生已根据您的体检项目及结果,汇总成此份健康体检报告,并经总检医生审核。据此提出对您健康状况的综合分析及建议。

瑞慈健康体检倡导“大健康、大康复”,提出“健康是第一财富 (Rich)”的人文理念。希望您仔细阅读并妥善地保管此份健康体检报告,并认真关注报告中的提示与建议,若您对报告内容有任何疑问,可直接与瑞慈健康体检客服部联系,进一步咨询。

健康体检咨询电话: **0352-2824444**

客户服务咨询电话: **0352-2830597**
400-6112995

瑞慈健康体检报告由下列内容组成:

第一部分:主检报告

第二部分:分科分项结果

第三部分:检验报告

第四部分:附表

主检报告

检查综述

- 1、【身高、体重、血压】（1）体重指数 25.28：超重（2）血压 155/95：本次测量血压偏高
- 2、【内科】（1）其它：双下肢轻度水肿
- 3、【眼科】（1）左眼视力下降（2）右眼视力下降
- 4、【血常规（五分类）】淋巴细胞绝对值(LY#)偏低($1.00 \times 10^9/L$) 淋巴细胞百分比(LY%)偏低(19.5%) 中性粒细胞百分比(GR%)偏高(76.9%)
- 5、【生化全项 1】乳酸脱氢酶(LDH)偏高(269.00 U/L) α -羟丁酸脱氢酶偏高(225.00 U/L)
- 6、【尿常规】鳞状上皮细胞偏高(4 /HP) 粘液丝偏高(8 /HP)
- 7、【腹部彩超】脂肪肝(轻度)
- 8、【盆腔彩超】子宫肌瘤

医生建议

【超重】：

- (1) 体重指数是判断体重超标或偏低的主要指标。体重是反映和衡量一个人健康状况的重要标志之一，过胖和过瘦都不利于健康，身高体重不协调也不会给人以美感。体重的变化，还会直接反映身体长期的热量平衡状态。
- (2) 当需要比较及分析一个人的体重对于不同身高的人所带来的健康影响时，体重指数是一个中立而可靠的指标。其主要适用于需要体重测试、体型肥胖和全身检查的人群。
- (3) 体重指数(BMI)是世界卫生组织推荐的国际统一使用的肥胖分型标准，也是目前国际上常用的衡量人体胖瘦程度以及是否健康的一个标准，其计算方式为： $BMI = \text{体重(千克)} / \text{身高(米} \times \text{米)}$ 。成人的标准值是 BMI 18.5-23.9 之间。低于 18.5 为体重指数偏低；高于 23.9 则为体重指数偏高。
- (4) 一般表现为体重超重或肥胖，超重及肥胖会出现一系列代谢性疾病，如高血压、高血糖、高血脂、高尿酸血症等，所以体重指数偏高者一定要注意控制体重。
- (5) 合理控制饮食，食品多样化，膳食纤维可适量增加，饮食规律，避免暴饮暴食，低盐、低脂饮食为主，减少高热量食物的摄入。
- (6) 加强体育锻炼，每天最少保持 30 分钟的中等强度运动。鼓励每天至少快步走 6000 步比较健康。肥胖患者不适合较剧烈的运动，会加重膝关节的负担，可以选择游泳、划船等对膝关节负荷较小的运动。
- (7) 定期检查血糖、血脂、肝功、肝脏 B 超等，积极治疗基础性疾病。
- (8) 减少热量摄取及增加热量消耗。强调以健康行为、饮食、运动为主的综合治疗。

【本次测量血压偏高】：

- (1) 高血压是指收缩期和（或）舒张期动脉血压高于正常，并连续三次不同日测量，血压都高于正常标准，可确定患高血压病。
- (2) 高血压的发病与遗传、精神过度紧张、肥胖、吸烟、酗酒、嗜盐等因素有关。血压持久增高，可导致心、脑、肾等脏器的损害。
- (3) 原发性高血压由于目前原因不明（部分与遗传有关），须终身服药降压。高血压主要危害心、脑血管和肾脏。一旦确诊“高血压”就要终生服药。
- (4) 平时应低盐（每天 5~10g）、低脂饮食（少吃动物脂肪与内脏）；戒烟限酒。遵照医嘱坚持服药，定期测量血压，宜控制在 140/90mmHg 以下，若合并有糖尿病和肾病，要把血压控制在 130/80mmHg 以下。

(5) 血压到正常水平时，说明此时选用的降压药和治疗方案基本合适，但并不意味着高血压已被“治愈”，应坚持治疗。若盲目自行停药或间断服药，常会使血压波动很大，而加重心、脑、肾和血管的损害。

(6) 建议您密切关注血压，保持心情舒畅，劳逸结合，适量运动，控制体重，避免过度劳累、情绪激动等。改进生活方式，适当低盐、低脂、低胆固醇饮食，戒烟酒。必要时心血管专科诊治。

【视力下降】：

(1) 视力下降是由角膜白斑或角膜炎、晶状体混浊、眼底疾病、屈光不正等原因引起，建议眼科诊断治疗。

【淋巴细胞绝对值(LY#)偏低】：

(1) 成人全血淋巴细胞正常参考值为 $0.8-4.0 \times 10^9/L$ ，占白细胞总数的 20-40%，降低多见于中性粒细胞增高而致淋巴细胞相对减少。建议复查并结合其它血常规指标及临床进行综合评估。

【淋巴细胞百分比(LY%)偏低】：

(1) 供内科结合临床参考。

【中性粒细胞百分比(GR%)偏高】：

(1) 供内科结合临床参考。

【乳酸脱氢酶(LDH)偏高】：

(1) 建议内科结合临床参考。

(2) (1) 主要见于心肌梗塞, 肝脏疾病, 如肝炎、肝癌、肝硬化、黄疸等, 肺梗塞, 骨骼肌损伤, 进行性肌萎缩, 某些恶性肿瘤, 血液病, 如白血病、贫血、恶性淋巴瘤等等; (2) 建议往内科复诊, 定期复查。

【α-羟丁酸脱氢酶偏高】：

(1) 建议内科结合临床参考。

【鳞状上皮细胞偏高】：

(1) 在生理情况下，机体正常的新陈代谢都会引起鳞状上皮细胞的脱离，这是一种正常的机体现象。如果长时间出现鳞状上皮细胞偏高的现象时，则有可能是尿路感染、泌尿系统结石等因素导致，应及时往泌尿外科进一步诊断治疗。

【粘液丝偏高】：

(1) 尿常规中粘液丝是由尿路中细胞分泌出来的，在有尿路感染时分泌会明显增多，且伴有炎症细胞的出现。

(2) 粘液丝偏高，可分为生理性偏高和病理性偏高两种，生理性偏高一般是由于喝水较少导致的尿液浓缩，一般在喝水后就能达到稀释的效果。

(3) 病理性的粘液丝偏高是由于泌尿系炎症或者是前列腺炎导致的，需要注意观察，多喝水，同时有白细胞等炎症细胞增多时，应及时服用抗感染药物治疗。如果仅有粘液丝的增多而没有白细胞等炎症细胞增多时，尿路有炎症的可能性不大。

(4) 建议平时饮食注意清淡，多喝水，少吃油腻和辛辣的食物，要注意个人清洁卫生，勤洗阴部，注意休息。

【脂肪肝】：

(1) 脂肪肝是指肝脏被脂肪浸润，为一种多病因引起的获得性疾病。

(2) 脂肪肝是以肝细胞脂肪变性和脂肪蓄积为病理特征，最常见易患因素有超重或肥胖、进食油腻食物、高脂血症（尤其甘油三酯升高）、营养失调（营养过量或不足）、饮酒、高脂血症、少运动、糖耐量异常、减肥造成体重急剧下降、营养不良、中毒和药物等。

(3) 当肝内脂类（主要为甘油三酯）含量超过肝重的 5% 时为脂肪肝。脂肪肝是一个常见的临床现象，不是一个独立性的疾病。

(4) 值得注意的是，过多的脂肪在肝组织、肝细胞内浸润，引起肝细胞肿大，严重可致肝硬化。脂肪肝是可逆性的，合理饮食、运动及治疗后可恢复。

- (5)合理控制饮食，控制总摄入量，低盐、低脂和低糖类饮食，少吃动物内脏，多吃蔬菜水果；
- (6)控制危险因素，如控制体重、改善胰岛素抵抗、调整血脂紊乱，戒酒、戒烟，坚持长期有氧运动，加强体育锻炼；
- (7)定期复查腹部彩超、血脂、肝功能。

【子宫肌瘤】：

- (1)子宫肌瘤又称子宫平滑肌瘤，是女性生殖器最常见的一种良性肿瘤，多见于30—50岁妇女，以40—50岁最为多见。
- (2)子宫肌瘤根据肌瘤与子宫壁的关系分3类：肌壁间肌瘤、浆膜下肌瘤和粘膜下肌瘤。
- (3)子宫肌瘤多无症状，少数表现为阴道出血，腹部触及肿物以及压迫症状等。如发生蒂扭转或其他情况时可引起疼痛。以多发性子宫肌瘤为常见。
- (4)治疗必须根据患者年龄、生育要求、症状、肌瘤大小等情况全面考虑，肌瘤小且无症状，尤其近绝经年龄者，雌激素水平低落，肌瘤可自然萎缩或消失，通常不需治疗，每3—6个月随访一次；若肌瘤较大或症状明显继发贫血者，常需手术切除。

【双下肢轻度水肿】：

- (1)建议内科进一步检查

汇总医生： 丁昊炜

主检日期： 2023-11-30

主检医生：

分科结果

身高、体重、血压

项目名称	检查结果	项目名称	检查结果
身高	164cm	体重	68kg
血压	155/95mmHg		

***小结：**

- (1) 体重指数 25.28：超重
- (2) 血压 155/95：本次测量血压偏高

操作员：赵婉如 检查日期:2023-11-28 检查医生：名燕凌

内科

项目名称	检查结果	项目名称	检查结果
心率	73 次/min	心律	齐
心脏杂音	无	心界	正常
肺部	正常	呼吸音	呼吸音清
啰音	未闻及	叩诊	叩诊呈清音
腹部触诊	腹部平软	发育	正常
肝胆	肋下未触及	脾脏	肋下未触及
双肾	无叩击痛	肠鸣音	正常
营养	良好	神经系统	正常
生理反射	生理反射存在	病理反射	病理反射未引出
颅神经	正常	运动功能	正常
深浅感觉	正常	其它	双下肢轻度水肿
既往史	无		

***小结：**

- (1) 其它：双下肢轻度水肿

操作员：杨淑兰 检查日期:2023-11-28 检查医生：杨淑兰

外科（含皮肤科）

项目名称	检查结果	项目名称	检查结果
皮肤	正常	甲状腺	无肿大
浅表淋巴结	无肿大	肛门	正常
泌尿外生殖器	正常	四肢关节	未见异常
腹股沟	未见异常	足背动脉	正常
紫绀	无	色素沉着	无
脱毛	无	脱色	无
皮疹	无	浮肿	无
皮下结节	无	头颅	正常
颈部	正常	乳腺	正常
脊柱	正常	直肠	未检
皮肤黄疸	无	既往史	无
其他	无		

***小结：**

未见异常

操作员：魏利平

检查日期：2023-11-28

检查医生：魏利平

眼科

项目名称	检查结果	项目名称	检查结果
视力(左)	0.6	视力(右)	0.5
辨色力	正常	眼睑	正常
结膜	正常	泪器	正常
角膜	正常	虹膜	正常
瞳孔	正常	晶状体	正常
玻璃体	正常	眼底	未见异常

***小结：**

(1) 左眼视力下降

(2) 右眼视力下降

操作员：田野青 检查日期:2023-11-28 检查医生：田野青

耳鼻喉科

项目名称	检查结果	项目名称	检查结果
听力(左)	正常	听力(右)	正常
外耳道	正常	鼓膜	正常
鼻窦	正常	鼻中隔	正常
鼻腔	正常	扁桃体	无肿大
嗅觉	正常	咽喉	正常

***小结:**

未见异常

操作员：王存宝 检查日期:2023-11-28 检查医生：王存宝

妇科内诊

项目名称	检查结果	项目名称	检查结果
外阴	正常	尿道口	正常
阴道	通畅	子宫	正常
附件	正常	宫颈	光滑
后穹窿	正常		

***小结:**

未见异常

操作员：许艳华 检查日期:2023-11-28 检查医生：许艳华

检验报告

尿常规

项目名称	检查结果	单位	参考值	提示
胆红素(BIL)	-		阴性	
隐血(ERY)	-		阴性	
小圆上皮细胞(SRC)	0	个/ul	0--0	
维生素 C	-		阴性	
异常红细胞	0	个/ul	0--3	
红细胞（正常）	0	个/ul	0--6	
鳞状上皮细胞	4	个/ul	0--0	↑
粘液丝	8	个/ul	0--0	↑
尿葡萄糖(GLU)	-		阴性	
酮体(KET)	-		阴性	
比重(SG)	1.020		1.003--1.030	
酸碱度(PH)	6.5		4.5--8.0	
尿蛋白质(PRO)	-		阴性	
尿胆原(URO)	-		阴性	
亚硝酸盐(NIT)	-		阴性	
尿白细胞(LEU)	-		阴性	

***小结:**

鳞状上皮细胞偏高(4 /HP) 粘液丝偏高(8 /HP)

操作员：梁可欣 检查日期:2023-11-29 检查医生:陈建国

血常规（五分类）

项目名称	检查结果	单位	参考值	提示
白细胞(WBC)	5.13	10 ⁹ /L	3.5--9.5	
淋巴细胞绝对值(LY#)	1.00	10 ⁹ /L	1.1--3.2	↓

淋巴细胞百分比(LY%)	19.5	%	20--50	↓
中性粒细胞绝对值(GR#)	3.94	10 ⁹ /L	1.8--6.3	
中性粒细胞百分比(GR%)	76.9	%	40--75	↑
嗜碱性粒细胞绝对值(BA#)	0.00	10 ⁹ /L	0--0.06	
嗜碱性粒细胞百分比(BA%)	0.0	%	0--1.0	
嗜酸性粒细胞绝对值(EO#)	0.02	10 ⁹ /L	0.02--0.52	
嗜酸性粒细胞百分比(EO%)	0.4	%	0.4--8.0	
血小板(PLT)	157	10 ⁹ /L	125--350	
血小板分布宽度(PDW)	16.7	%	15--17	
平均血小板体积(MPV)	11.3	fl	6.0--14.0	
血小板压积(PCT)	0.178	%	0.11--0.28	
红细胞(RBC)	4.57	10 ¹² /L	3.8--5.1	
血红蛋白	131	g/L	115--150	
红细胞压积(HCT)	41.1	%	35--45	
红细胞平均体积(MCV)	89.9	fl	82--100	
平均血红蛋白含量(MCH)	28.6	pg	27--34	
平均血红蛋白浓度(MCHC)	318	g/L	316--354	
单核细胞绝对值(MO#)	0.17	10 ⁹ /L	0.1--0.60	
单核细胞百分比(MO%)	3.2	%	3--10	
红细胞分布宽度标准差(RDW-SD)	47.4	fl	35--56	
红细胞分布宽度变异系数(RDW-CV)	13.8	%	10.6--16.6	
大血小板比率	35.4	%	11--45	
大血小板数目	56	10 ⁹ /L	30--90	
未成熟粒细胞数目	0.01	10 ⁹ /L	0--999	
未成熟粒细胞百分比	0.2	%	0--100	
有核红细胞数目	0.000	10 ⁹ /L	0--9999	

有核红细胞百分比	0.00	/100WBC	0--9999
----------	------	---------	---------

***小结:**

淋巴细胞绝对值(LY#)偏低($1.00 \times 10^9/L$) 淋巴细胞百分比(LY%)偏低(19.5 %) 中性粒细胞百分比(GR%)偏高(76.9 %)

操作员：祁佳佳 检查日期:2023-11-28 检查医生:陈建国

尿沉渣

项目名称	检查结果	单位	参考值	提示
白细胞尿	9	个/ul	0--13	
上皮细胞(EC)	4	/HP	0--28	
管型(CAST)	0	个/ul	0--1	
霉菌(尿)	0	/HP	0--0	
结晶	0	/HP	0--10	
透明度(CLA)	清亮			
胆红素(BIL)	-		阴性	
颜色(Colour)	淡黄色			
红细胞(尿)(RBC)	0	个/ul	0--6	

***小结:**

未见异常

操作员：梁可欣 检查日期:2023-11-29 检查医生:陈建国

生化全项 1

项目名称	检查结果	单位	参考值	提示
碳酸氢根(HCO3)	22.00	mmol/L	22--29	
总蛋白(T PROT)	77.5	g/L	65--85	
白蛋白(ALB)	49.00	g/L	40--55	
球蛋白(GLB)	28.50	g/L	15--35	
白蛋白/球蛋白(ALB/GLB)	1.72		1.0--2.5	

碱性磷酸酶(ALP)	79.0	U/L	35--100	
肌酐(CREA)	60.00	umol/L	41--73	
尿酸(UA)	332.00	umol/L	140--340	
钾(K)	4.18	mmol/L	3.5--5.5	
钠(Na)	142.4	mmol/L	136--145	
氯(Cl)	101.8	mmol/L	96--108	
钙(Ca)	2.36	mmol/L	2.11--2.52	
乳酸脱氢酶(LDH)	269.00	U/L	120--250	↑
淀粉酶(AMY)	65.00	IU/L	35--135	
葡萄糖(GLU)	5.34	mmol/L	3.89--6.1	
总胆红素(TBIL)	11.70	umol/L	0--21	
直接胆红素(DBIL)	2.5	umol/L	0--8.0	
间接胆红素(IBIL)	9.20	umol/L	0--17.39	
丙氨酸氨基转移酶(ALT)	21.00	U/L	7--40	
门冬氨酸氨基转移酶(AST)	33.00	U/L	13--35	
尿素测定(Urea)	4.10	mmol/L	2.6--7.5	
肌酸激酶(CK)	101.00	U/L	40--200	
α-羟丁酸脱氢酶	225.00	U/L	72--182	↑
C反应蛋白	2.20	mg/dl	0--3	
动脉硬化指数	1.99		1.31--3.19	
谷草比谷丙	1.57		0.4--2.5	
总胆固醇(CHOL)	4.14	mmol/L	2.59--5.2	
甘油三脂(TG)	0.92	mmol/L	0.7--1.7	
低密度脂蛋白(LDL)	2.47	mmol/L	0--4.13	
高密度脂蛋白(HDL)	1.24	mmol/L	0.77--1.55	

***小结:**

乳酸脱氢酶(LDH)偏高(269.00 U/L) α-羟丁酸脱氢酶偏高(225.00 U/L)

操作员：王文静 检查日期:2023-11-28 检查医生:陈建国

人乳头瘤病毒检查 (HPV)

项目名称	检查结果	单位	参考值	提示
HPV 高危亚型 16	阴性(-)		阴性	
HPV 高危亚型 18	阴性(-)		阴性	
HPV 高危亚型 31	阴性(-)		阴性	
HPV 高危亚型 26	阴性(-)		阴性	
HPV 高危亚型 33	阴性(-)		阴性	
HPV 高危亚型 35	阴性(-)		阴性	
HPV 高危亚型 39	阴性(-)		阴性	
HPV 高危亚型 45	阴性(-)		阴性	
HPV 高危亚型 51	阴性(-)		阴性	
HPV 高危亚型 52	阴性(-)		阴性	
HPV 高危亚型 53	阴性(-)		阴性	
HPV 高危亚型 56	阴性(-)		阴性	
HPV 高危亚型 58	阴性(-)		阴性	
HPV 高危亚型 59	阴性(-)		阴性	
HPV 高危亚型 66	阴性(-)		阴性	
HPV 高危亚型 68	阴性(-)		阴性	
HPV 高危亚型 73	阴性(-)		阴性	
HPV 高危亚型 82	阴性(-)		阴性	
HPV 低危亚型 6	阴性(-)		阴性	
HPV 低危亚型 11	阴性(-)		阴性	
HPV 低危亚型 42	阴性(-)		阴性	
HPV 低危亚型 43	阴性(-)		阴性	
HPV 低危亚型 81	阴性(-)		阴性	

*小结:

未见异常

操作员：刘慧芳 检查日期:2023-11-29 检查医生:康健忠

大同现代医学检验实验室

液基薄层细胞学图文报告

ID: 2023092503

病理号: 088370

姓名: 韩鑫

性别: 女

年龄: 26岁

送检科室: 体检科

电话号码: 18635237179

床号:

病历号:

体检号: 2306260711

送检医院: 大同瑞慈康复体检

送检日期: 2023-11-28

末次月经:

送检医生:

采样日期:

报告日期: 2023-11-28

标本满意度: 满意

细胞量: >40%

红细胞:

经期样本:

颈管细胞:

化生细胞:

鳞状细胞:

宫颈柱状细胞:

未见上皮内病变/恶性细胞:

正常范围内:

良性反应性改变:

炎症:

放疗:

妊娠:

萎缩性:

宫内避孕器:

其他:

轻度:

中度:

重度:

病原体: 滴虫感染:

念珠菌感染:

细菌感染:

提示 HPV 感染:

疱疹病毒感染:

鳞状上皮细胞分析:

非典型鳞状细胞:

倾向上皮内瘤变:

倾向良性反应性改变:

不能明确意义(ASC-US):

不排除高度病变(ASC-H):

上皮内低度病变:

鳞癌:

上皮内高度病变:

CIN2:

CIN3:

腺上皮细胞分析:

非典型腺细胞:

宫内膜:

来源不明:

非典型腺细胞(宫颈管):

倾向原位腺癌:

不能明确意义:

倾向良性反应性改变:

腺癌:

宫颈管:

宫内膜:

其它:

炎细胞:

轻度:

中度:

重度:

可疑腺癌:

诊断意见: 未见上皮内病变或恶性细胞 (NILM)。

建议:

报告医师: 张荣生

地址: 大同市魏都大道 79 号, 本报告医师签字后有效
咨询: 0352-2830587 4006-122-995

妇科细胞学是筛查项目, 出于技术原因, 可能会有假阴性结果, 本检测仅对来样负责, 如果对结果有疑义, 请在收到报告 7 天内与我们联系。

大同瑞慈康复医院 12导联心电图报告

韩鑫 女 26岁

体检号:432802

病床号:

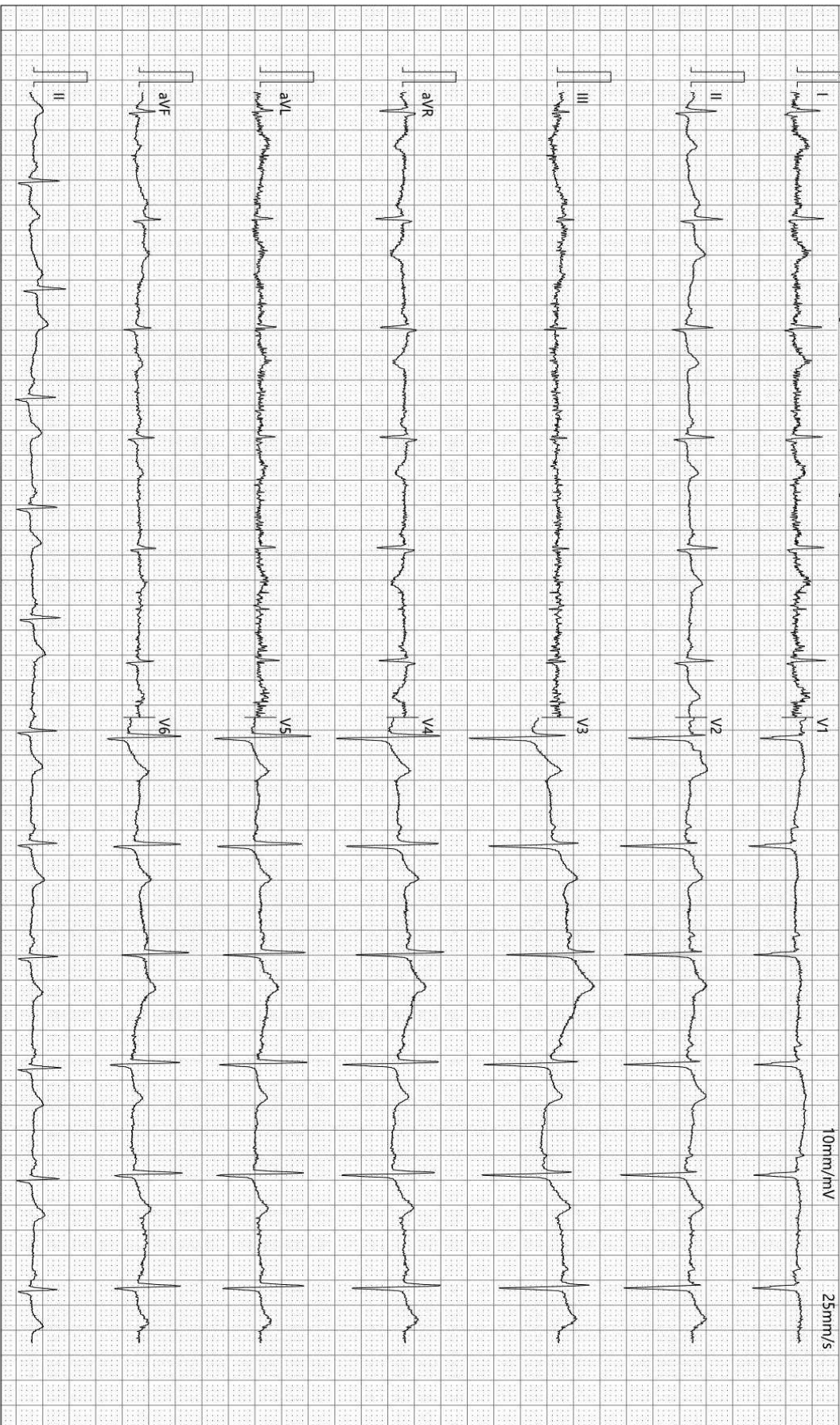
诊断结果:

- 1.窦性心律
- 2.正常心电图

诊断医生:

张之生

HR : 67bpm [60 ~ 100bpm]
 P : 112 f ms [0 ~ 110ms]
 PR : 148ms [120 ~ 200ms]
 QRS : 80ms [60 ~ 100ms]
 QT/QTc : 392/416ms [320 ~ 440/0 ~ 460ms]
 P/QRS/T : 48/23/14deg. [0 ~ 75/-30 ~ 90/0 ~ 75deg]
 RV5/SV1 : 0.895/0.787mV [0.0 ~ 2.5/0.0 ~ 2.0mV]



检查时间:2023-11-28 10:01:49

诊断时间:2023-11-28 10:09:51

SEMIP V1.90

仅供临床参考

双源 CT 诊断图文报告

流水号: 2306260711

影像号: CT20231128208

姓名: 韩鑫

年龄: 26 岁

性别: 女

检查设备: 西门子量子双源 CT

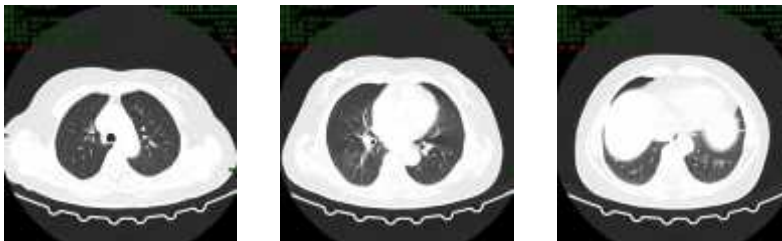体检号: 432802

申请医院: 本院

体检科室: 体检科

检查部位: CT 检查

经典图像:



影像所见:

胸廓对称, 骨性肋骨完整, 胸壁软组织结构良好, 两肺支气管血管纹理走行分布良好, 支气管束结构清晰, 双肺通气良好。肺门结构未见异常。纵隔无偏移, 段以上支气管通畅。心影及大血管形态结构正常, 纵隔内未见肿大淋巴结。胸膜未见异常。

影像诊断:

胸部未见明显异常

报告医师: 剧艳军

检查日期: 2023-11-29

审核医师: 剧艳军

报告日期: 2023-11-29

超声诊断图文报告

流水号: 2306260711

影像号: 1465487

姓名: 韩鑫

年龄: 26 岁

性别: 女

检查设备: Vivid E95

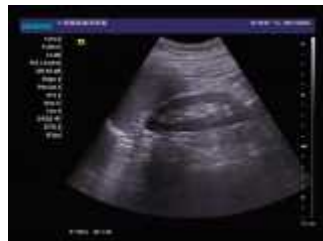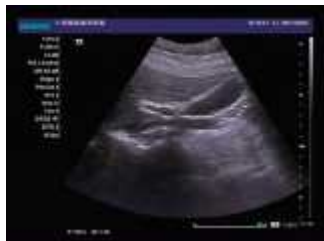体检号: 432802

申请医院: 本院

体检科室: 体检科

检查部位: 腹部彩超

经典图像:



影像所见:

肝脏大小形态正常, 包膜光滑完整, 实质回声细腻增强, 肝内管道系统走行欠清晰, 门静脉及肝内胆管不扩张。
胆囊大小形态正常, 壁不厚、光滑, 囊内透声好, 肝外胆管不扩张。
胰腺大小形态正常, 实质回声均匀, 主胰管不扩张。
脾脏大小形态正常, 实质回声均匀, 脾门静脉不宽。
双肾大小形态正常, 皮髓质分界清晰, 集合系统未见分离, 双侧输尿管未见扩张。

影像诊断:

脂肪肝 (轻度)

报告医师: 李菊蓉

检查日期: 2023-11-28

审核医师: 李菊蓉

报告日期: 2023-11-28

超声诊断图文报告

流水号: 2306260711

影像号: 1465565

姓名: 韩鑫

年龄: 26岁

性别: 女

检查设备: Vivid E95

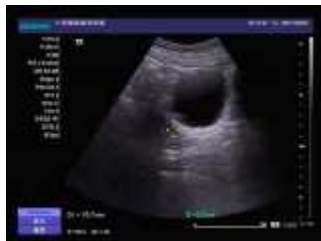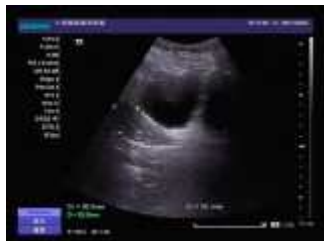体检号: 432802

申请医院: 本院

体检科室: 体检科

检查部位: 盆腔彩超

经典图像:



影像所见:

膀胱充盈佳, 未见明显异常。

前位子宫, 大小约 3.6*2.9*3.2cm, 肌壁回声不均匀, 内探及低回声结节, 大小约 1.1*0.9cm, 边界清, 形态规则, 内膜线欠清晰, 宫颈厚约 2.3cm, 双侧附件区未见异常。

影像诊断:

子宫肌瘤

报告医师: 李菊蓉

检查日期: 2023-11-28

审核医师: 李菊蓉

报告日期: 2023-11-28