



2306260699

大同瑞慈健康体检

报 告 册

体检编号	432792	工号	17
姓名	王佳伟		
性别	男	年龄	55岁
单位	大同市云冈区人民法院		
部门	大同市云冈区人民法院		
联系电话	18234259297		
体检日期	2023-11-29		

尊敬的王佳伟先生您好！

首先，瑞慈健康体检全体员工欢迎您的光临，并对您的信任表示衷心的感谢！

您于 2023-11-29 （体检编号：432792）完成健康检查，本机构的各科医生已根据您的体检项目及结果，汇总成此份健康体检报告，并经总检医生审核。据此提出对您健康状况的综合分析及建议。

瑞慈健康体检倡导“大健康、大康复”，提出“健康是第一财富（Rich）”的人文理念。希望您仔细阅读并妥善地保管此份健康体检报告，并认真关注报告中的提示与建议，若您对报告内容有任何疑问，可直接与瑞慈健康体检客服部联系，进一步咨询。

健康体检咨询电话：**0352-2824444**

客户服务咨询电话：**0352-2830597**
400-6112995

瑞慈健康体检报告由下列内容组成：

第一部分：主检报告

第二部分：分科分项结果

第三部分：检验报告

第四部分：附表

主检报告

检查综述

- 1、【生化全项 1】 间接胆红素 (IBIL) 偏高 (19.60 $\mu\text{mol/L}$) 总胆固醇 (CHOL) 偏高 (6.48 mmol/L) 高密度脂蛋白 (HDL) 偏高 (1.65 mmol/L)
- 2、【尿液分析+尿沉渣】 鳞状上皮细胞偏高 (9 /HP)
- 3、【CT 检查】 右肺中叶结节硬化灶
- 4、【心脏彩超】 1. 肺动脉瓣、二尖瓣少量返流 2. 左室舒张功能减低
- 5、【乳腺彩超】 左侧乳腺结节 BI-RADS 2 级 定期复查
- 6、【全腹彩超】 胆囊切除术后 肝外胆管不扩张

医生建议

【间接胆红素 (IBIL) 偏高】：

- (1) 间接胆红素 (IBIL) 是未被肝细胞摄取、未与葡萄糖结合的胆红素为结合胆红素，也就是间接胆红素。
- (2) 间接胆红素升高，是因为血液中的红细胞被大量破坏，大量的间接胆红素被释放入血，同时血液中的间接胆红素含量远远超出了肝细胞对胆红素的摄取、代谢和排泄能力。
- (3) 因此间接胆红素升高，往往提示溶血性黄疸，最有可能就是溶血性贫血，或者是由于输血血型不合及其他恶性疾病导致的溶血。
- (4) 总胆红素、间接胆红素、直接胆红素这三项是反映胆红素代谢的指标，而胆红素长期以来是作为溶血及肝胆疾病的重要异常指标。胆红素检查主要用于黄疸检查，反映肝脏疾病和胆道梗阻，如肝细胞发生炎症坏死等损害时会引起黄疸，胆道疾病及溶血性疾病也可引起黄疸。
- (5) 总胆红素、间接胆红素、直接胆红素均升高：见于肝细胞性黄疸，如急慢性肝炎、肝硬化、肝坏死等。
- (6) 总胆红素及间接胆红素升高：见于溶血性黄疸，如溶血性贫血，溶血性输血反应，新生儿溶血病。
- (7) 总胆红素及直接胆红素升高：见于梗阻性黄疸，如胆石症、胆管炎、肝癌胰头癌等，其升高程度与病情呈正相关，且癌性梗阻高于良性梗阻。
- (8) 总之，看肝功能化验单，要结合病情、病史、查体和其它相关的化验单、影像检查，排除生理性升高的因素（如有无感冒、酗酒、过于劳累、熬夜等情况），全面综合考虑。

【总胆固醇 (CHOL) 偏高】：

- (1) 总胆固醇是脂质的主要成分之一，其数量受年龄、家族、性别、饮食、遗传等多种因素影响。总胆固醇对人体生长发育以及新陈代谢有重要的作用，正常值是 2.59-5.20 mmol/L 。
- (2) 总胆固醇升高后，会增加类脂物质的堆积，会产生更多的血管斑块，进而增加心脑血管疾病的风险。大于 5.21-5.69 mmol/L 是胆固醇的临界偏高，即使是一个完全健康的人，只要总胆固醇 > 7.2 mmol/L 或低密度脂蛋白 > 4.9 mmol/L ，未来发生心脑血管的风险就明显增高，应该马上治疗。
- (3) 总胆固醇升高根据病因可分为两大类：一是原发性，是由于遗传因素缺陷所致，另一种是继发性，可引起其升高的疾病主要有糖尿病、高血压、甲减、肝肾疾病等。
- (4) 降低总胆固醇的治疗中，原发性偏高应积极应用降脂药，曾经选择他汀类药物，胆固醇任不能达标的，可联合用药（如依折麦布等）。
- (5) 如果总胆固醇偏高，且患者有糖尿病、高血压、甲减、肝肾疾病或者已经发生心脑血管疾病的人更应积极用药，控制降低疾病风险。
- (6) 戒烟，增强运动，采用低脂、低糖饮食，少食富含脂肪、胆固醇及饱和脂肪酸的食物，多进食蔬菜、水果、豆制品、粗粮、鱼和高纤维食品。
- (7) 必要时在医师指导下使用降脂药物治疗，并前往内分泌科复诊。

【高密度脂蛋白(HDL)偏高】：

- (1) 高密度脂蛋白(HDL)主要在肝脏合成，具有抗动脉粥样硬化的功能，是冠心病的保护因子。高密度脂蛋白(HDL)能将周围组织包括动脉壁内的胆固醇运转到肝脏进行代谢，是一种抗动脉粥样硬化的血浆脂蛋白。
- (2) 高密度脂蛋白(HDL)的含量与心血管的发病率和病变程度呈负相关，即高密度脂蛋白(HDL)减低，患冠心病的危险性增加；高密度脂蛋白(HDL)含量增高，患冠心病的危险性降低。
- (3) 高密度脂蛋白(HDL)对冠心病的临床诊断是一个重要的参考指标。它的升高是临床冠心病保护因子之一，并能防治和延缓动脉粥样硬化的发展。
- (4) 血清中高密度脂蛋白(HDL)的降低，预示着冠心病的出现。临床上常同时测定高密度脂蛋白(HDL)和血清总胆固醇，并根据它们的比值作为冠心病的信息指标。
- (5) 高密度脂蛋白(HDL)减少，主要见于冠心病、冠状动脉粥样硬化、高甘油三酯血症、慢性贫血、脑血管病、糖尿病、急慢性肝炎、肝硬化等疾病。
- (6) 戒烟，增强运动，采用低脂、低糖饮食，少食富含脂肪、胆固醇及饱和脂肪酸的食物，多进食蔬菜、水果、豆制品、粗粮、鱼和高纤维食品。
- (7) 建议当高密度脂蛋白(HDL)减少时，可参考其他相关指标，积极治疗基础性疾病，往内分泌科复诊。

【鳞状上皮细胞偏高】：

- (1) 在生理情况下，机体正常的新陈代谢都会引起鳞状上皮细胞的脱离，这是一种正常的机体现象。如果长时间出现鳞状上皮细胞偏高的现象时，则有可能是尿路感染、泌尿系统结石等因素导致，应及时往泌尿外科进一步诊断治疗。

【右肺中叶结节硬化灶】：

- (1) 建议呼吸科诊断治疗

【肺动脉瓣、二尖瓣少量返流】：

- (1) 由于二尖瓣瓣膜轻微的改变而产生二尖瓣相对关闭不全。在很多人中，没有临床症状，只有在做心脏彩超时发现。一般不需要治疗，建议定期复查，必要时心内科结合临床考虑。

【左室舒张功能减低】：

- (1) 左心室舒张功能是指心肌弹性减低，心脏泵血功能减退。其引起原因，一是随着年龄的增长，心肌组织退行性变。其二是由于冠心病、高血压等慢性心肌病变。一般来说没有原发病变及年龄偏大的人员又无症状，不需要特殊处理，建议心内科结合临床考虑。

【乳腺结节】：

- (1) 乳腺结节是乳腺组织导管和乳小叶在结构上的退行性变及进行性结缔组织的生长，主要以乳房周围性疼痛为特征，或在情绪变化、劳累、天气变化时加重，每月月经前疼痛加剧，行经后疼痛减退或消失。其主要原因是由于内分泌失调。
- (2) 建议少吃刺激性食物或进行药物治疗干预，必要时外科诊治。

【胆囊切除术后】：

- (1) 建议肝胆外科定期复查。

汇总医生： 丁昊炜

主检日期： 2023-11-30

主检医生：

分科结果

身高、体重、血压

项目名称	检查结果	项目名称	检查结果
身高	165cm	体重	60kg
血压	119/71mmHg		

***小结：**

未见异常

操作员：陈红锦

检查日期：2023-11-29

检查医生：张彬艳

检验报告

尿液分析+尿沉渣

项目名称	检查结果	单位	参考值	提示
白细胞尿	4	个/ul	0--13	
上皮细胞(EC)	9	/HP	0--28	
管型(CAST)	0	个/ul	0--1	
霉菌(尿)	0	/HP	0--0	
结晶	0	/HP	0--10	
透明度(CLA)	清亮			
胆红素(BIL)	-		阴性	
隐血(ERY)	-		阴性	
小圆上皮细胞(SRC)	0	个/ul	0--0	
维生素C	-		阴性	
异常红细胞	0	个/ul	0--3	
红细胞(正常)	0	个/ul	0--6	
鳞状上皮细胞	9	个/ul	0--0	↑
粘液丝	0	个/ul	0--0	
颜色(Colour)	淡黄色			
尿葡萄糖(GLU)	-		阴性	
酮体(KET)	-		阴性	
比重(SG)	1.010		1.003--1.030	
酸碱度(PH)	6.5		4.5--8.0	
尿蛋白质(PRO)	-		阴性	
尿胆原(URO)	-		阴性	
亚硝酸盐(NIT)	-		阴性	
红细胞(尿)(RBC)	0	个/ul	0--6	
尿白细胞(LEU)	-		阴性	

*小结:

鳞状上皮细胞偏高(9 /HP)

操作员：李佳敏 检查日期:2023-11-29 检查医生:陈建国

血常规（五分类）

项目名称	检查结果	单位	参考值	提示
白细胞(WBC)	6.84	10 ⁹ /L	3.5--9.5	
淋巴细胞绝对值(LY#)	1.93	10 ⁹ /L	1.1--3.2	
淋巴细胞百分比(LY%)	28.2	%	20--50	
中性粒细胞绝对值(GR#)	4.44	10 ⁹ /L	1.8--6.3	
中性粒细胞百分比(GR%)	64.9	%	40--75	
嗜碱性粒细胞绝对值(BA#)	0.03	10 ⁹ /L	0--0.06	
嗜碱性粒细胞百分比(BA%)	0.5	%	0--1.0	
嗜酸性粒细胞绝对值(EO#)	0.18	10 ⁹ /L	0.02--0.52	
嗜酸性粒细胞百分比(EO%)	2.6	%	0.4--8.0	
血小板(PLT)	222	10 ⁹ /L	125--350	
血小板分布宽度(PDW)	15.8	%	15--17	
平均血小板体积(MPV)	10.9	fl	6.0--14.0	
血小板压积(PCT)	0.243	%	0.11--0.28	
红细胞(RBC)	4.37	10 ¹² /L	4.3--5.8	
血红蛋白	139	g/L	130--175	
红细胞压积(HCT)	42.1	%	40--50	
红细胞平均体积(MCV)	96.3	fl	82--100	
平均血红蛋白含量(MCH)	31.8	pg	27--34	
平均血红蛋白浓度(MCHC)	330	g/L	316--354	
单核细胞绝对值(MO#)	0.26	10 ⁹ /L	0.1--0.60	
单核细胞百分比(MO%)	3.8	%	3--10	
红细胞分布宽度标准差	48.4	fl	35--56	

(RDW-SD)				
红细胞分布宽度变异系数 (RDW-CV)	13.2	%	10.6--16.6	
大血小板比率	31.3	%	11--45	
大血小板数目	69	10 ⁹ /L	30--90	
未成熟粒细胞数目	0.01	10 ⁹ /L	0--999	
未成熟粒细胞百分比	0.1	%	0--100	
有核红细胞数目	0.000	10 ⁹ /L	0--9999	
有核红细胞百分比	0.00	/100WBC	0--9999	

***小结:**

未见异常

操作员：祁佳佳 检查日期:2023-11-29 检查医生:陈建国

生化全项 1

项目名称	检查结果	单位	参考值	提示
碳酸氢根(HCO3)	23.20	mmol/L	22--29	
总蛋白(T PROT)	82.4	g/L	65--85	
白蛋白(ALB)	48.00	g/L	40--55	
球蛋白(GLB)	34.40	g/L	15--35	
白蛋白/球蛋白(ALB/GLB)	1.40		1.0--2.5	
碱性磷酸酶(ALP)	76.0	U/L	45--125	
肌酐(CREA)	57.00	umol/L	57--97	
尿酸(UA)	230.00	umol/L	200--420	
钾(K)	4.42	mmol/L	3.5--5.5	
钠(Na)	143.1	mmol/L	136--145	
氯(Cl)	102.9	mmol/L	96--108	
钙(Ca)	2.42	mmol/L	2.11--2.52	
乳酸脱氢酶(LDH)	155.00	U/L	120--250	

淀粉酶(AMY)	70.00	IU/L	35--135	
葡萄糖(GLU)	4.90	mmol/L	3.89--6.1	
总胆红素(TBIL)	22.80	umol/L	0--26	
直接胆红素(DBIL)	3.2	umol/L	0--8.0	
间接胆红素(IBIL)	19.60	umol/L	0--17.39	↑
丙氨酸氨基转移酶(ALT)	23.00	U/L	9--50	
门冬氨酸氨基转移酶(AST)	22.00	U/L	15--40	
尿素测定 (Urea)	7.20	mmol/L	3.1--8.0	
肌酸激酶(CK)	75.00	U/L	50--310	
α-羟丁酸脱氢酶	138.00	U/L	72--182	
C 反应蛋白	1.60	mg/dl	0--3	
动脉硬化指数	2.28		1.31--3.19	
谷草比谷丙	0.96		0.4--2.5	
总胆固醇(CHOL)	6.48	mmol/L	2.59--5.2	↑
甘油三脂(TG)	1.24	mmol/L	0.7--1.7	
低密度脂蛋白(LDL)	3.76	mmol/L	0--4.13	
高密度脂蛋白(HDL)	1.65	mmol/L	0.77--1.55	↑

***小结:**

间接胆红素(IBIL)偏高(19.60 umol/L) 总胆固醇(CHOL)偏高(6.48 mmol/L) 高密度脂蛋白(HDL)偏高(1.65 mmol/L)

操作员：王文静 检查日期:2023-11-29 检查医生:陈建国

大同瑞慈康复医院 12导联心电图报告

王佳伟 男 55岁 体检号:432792

病床号:

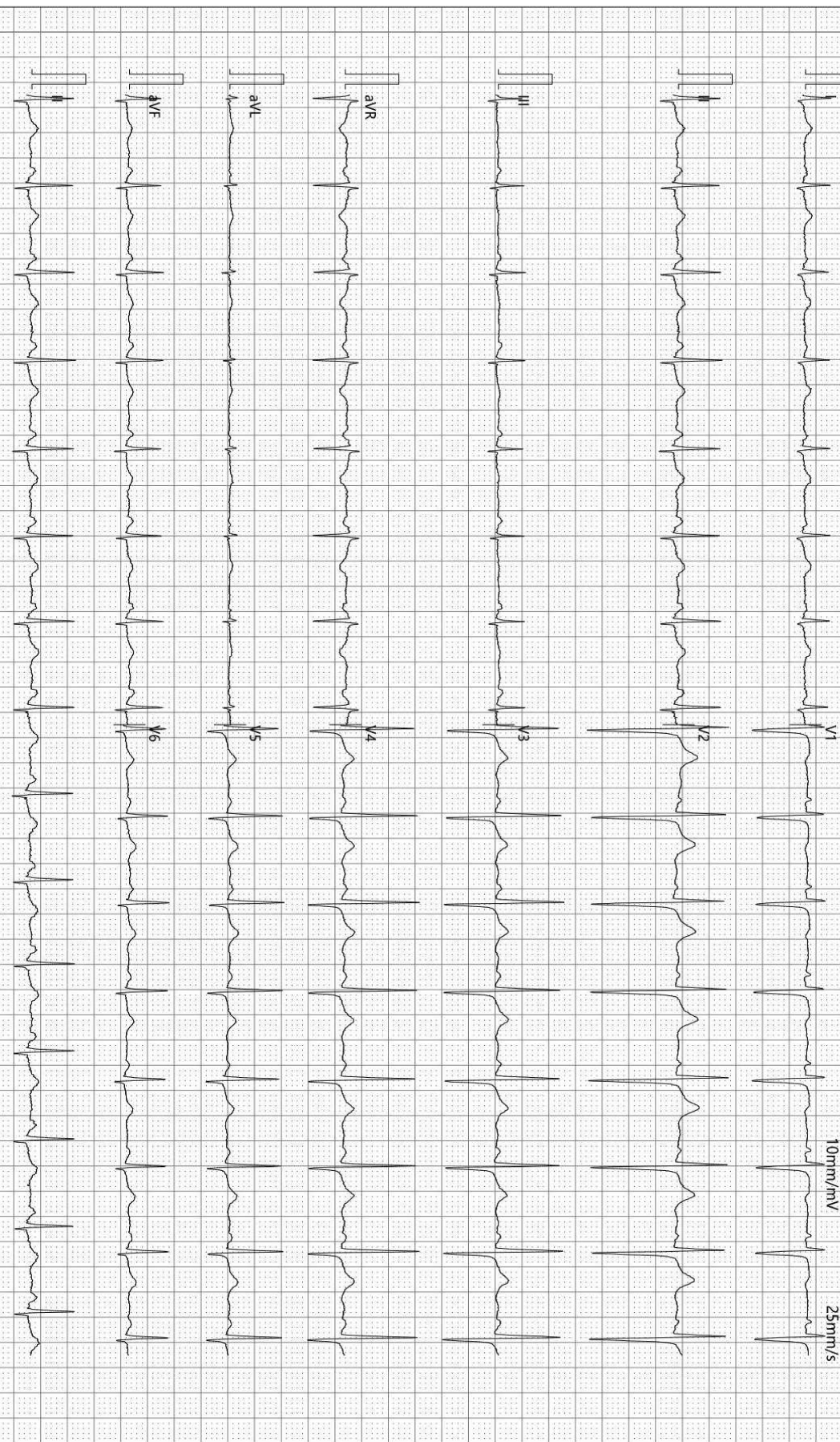
诊断结果:

- 1.窦性心律
- 2.正常心电图

诊断医生:

张之生

HR	: 87bpm	[60 ~ 100bpm]
P	: 95ms	[0 ~ 110ms]
PR	: 127ms	[120 ~ 200ms]
QRS	: 90ms	[60 ~ 100ms]
QT/QTc	: 359/433ms	[320 ~ 440/0 ~ 450ms]
P/QRS/T	: 62/59/42deg.	[0 ~ 75/-30 ~ 90/0 ~ 75deg]
RV5/SV1	: 1.017/0.963mV	[0.0 ~ 2.5/0.0 ~ 2.0mV]



检查时间:2023-11-29 09:42:36

诊断时间:2023-11-29 09:50:12

SEMIP V1 90

仅供临床参考

双源 CT 诊断图文报告

流水号: 2306260699

影像号: CT20231129120

姓名: 王佳伟

年龄: 55 岁

性别: 男

检查设备: 西门子量子双源 CT

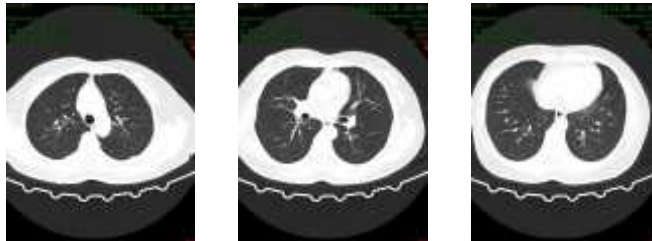体检号: 432792

申请医院: 本院

体检科室: 体检科

检查部位: CT 检查

经典图像:



影像所见:

胸廓对称, 骨性肋骨完整, 胸壁软组织结构良好, 两肺支气管血管纹理走行分布良好, 支气管束结构清晰, 右肺中叶结节硬化灶, 直径约 0.3cm。双肺通气良好。肺门结构未见异常。纵隔无偏移, 段以上支气管通畅。心影及大血管形态结构正常, 纵隔内未见肿大淋巴结。胸膜未见异常。

影像诊断:

右肺中叶结节硬化灶

报告医师: 剧艳军

检查日期: 2023-11-29

审核医师: 剧艳军

报告日期: 2023-11-29

超声诊断图文报告

流水号: 2306260699

影像号: 1466485

姓名: 王佳伟

年龄: 55 岁

性别: 男

检查设备: Vivid E95

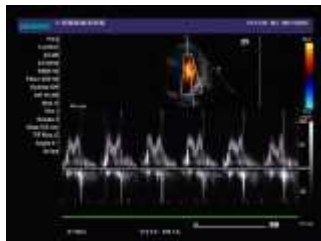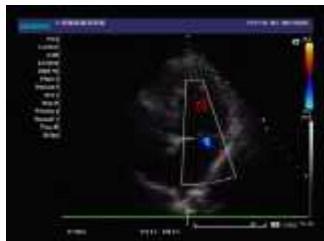
体检号: 432792

申请医院: 本院

体检科室: 体检科

检查部位: 心脏彩超

经典图像:



影像所见:

超声测量 (单位: mm)

升主动脉内径 27 (32±3mm)

左房内径 30 (35mm)

室间隔 10 (8-11mm)

左室内径 47 (47±4mm)

左室后壁 10 (8-11mm)

EF75% (50-80%)

右室内径 25 (36±4mm)

右房内径 28 (36±4mm)

FS44% (28-41%)

主肺动脉内径 20 (23±3mm)

升主动脉内径正常, 心脏各腔室大小正常, 室间隔厚度正常, 左室壁未见明显节段性运动异常, 肺动脉瓣回声正常, 舒张期瓣下可见少量返流信号, 二尖瓣回声正常, 收缩期房侧可见少量返流信号, 余瓣膜及启闭功能未见明显异常, 舒张期二尖瓣口血流频谱 E/A<1, 心包腔未见积液。

影像诊断:

1. 肺动脉瓣、二尖瓣少量返流
2. 左室舒张功能减低

报告医师: 李菊蓉

检查日期: 2023-11-29

审核医师: 李菊蓉

报告日期: 2023-11-29

超声诊断图文报告

流水号: 2306260699

影像号: 1466619

姓名: 王佳伟

年龄: 55 岁

性别: 男

检查设备: Vivid E95

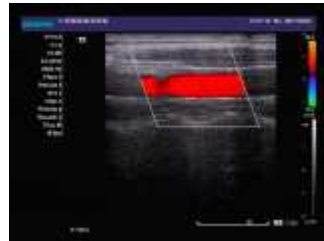
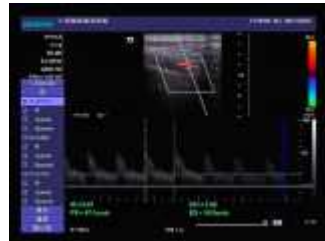
体检号: 432792

申请医院: 本院

体检科室: 体检科

检查部位: 颈部血管彩超

经典图像:



影像所见:

右锁骨下动脉起始处、双侧颈总动脉、颈内、颈外动脉起始段内中膜不增厚，内壁欠光滑，管壁未见明确强回声斑。CDFI: 血流充盈好。PW: 频谱形态正常。

双侧椎动脉走行正常，椎动脉内径正常，管壁不厚，管腔内为无回声，CDFI: 血流充盈好。PW: 频谱正常。

	内径 mm	流速 cm/s	RI
左侧椎动脉	3.2	47.1	0.61
右侧椎动脉	3.3	57.7	0.67

影像诊断:

双侧颈动脉、椎动脉未见明显异常

报告医师: 李菊蓉

检查日期: 2023-11-29

审核医师: 李菊蓉

报告日期: 2023-11-29

超声诊断图文报告

流水号: 2306260699

影像号: 1466622

姓名: 王佳伟

年龄: 55 岁

性别: 男

检查设备: Vivid E95

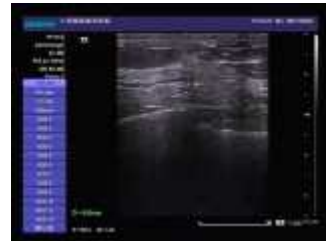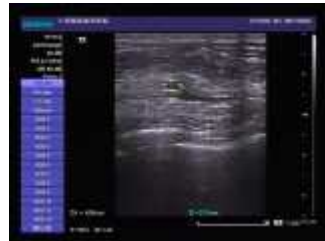体检号: 432792

申请医院: 本院

体检科室: 体检科

检查部位: 乳腺彩超

经典图像:



影像所见:

双侧乳腺腺体层次清晰, 右乳腺体厚 0.6cm, 左乳腺体厚 0.9cm, 乳导管未见扩张, 左乳 1 点位、12 点位均探及囊性结节, 大小分别约 0.4*0.2cm, 0.2*0.2cm, 均边界清, 形态规则, CDFI: 未见异常血流信号。

双侧腋下未见明显肿大淋巴结。

影像诊断:

左侧乳腺结节 BI-RADS 2 级 定期复查

报告医师: 李菊蓉

检查日期: 2023-11-29

审核医师: 李菊蓉

报告日期: 2023-11-29

超声诊断图文报告

流水号: 2306260699

影像号: 1466626

姓名: 王佳伟

年龄: 55 岁

性别: 男

检查设备: Vivid E95

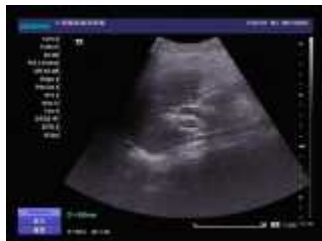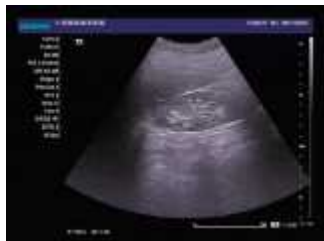体检号: 432792

申请医院: 本院

体检科室: 体检科

检查部位: 全腹彩超

经典图像:



影像所见:

肝脏大小形态正常, 包膜光滑完整, 实质回声均匀, 肝内管道系统走行清晰, 门静脉及肝内胆管不扩张。

胆囊切除术后, 肝外胆管不扩张, 胆总管内径宽约 1.0cm。

胰腺大小形态正常, 实质回声均匀, 主胰管不扩张。

脾脏大小形态正常, 实质回声均匀, 脾门静脉不宽。

双肾大小形态正常, 皮髓质分界清晰, 集合系统未见分离, 双侧输尿管未见扩张。

影像诊断:

胆囊切除术后 肝外胆管不扩张

报告医师: 李菊蓉

检查日期: 2023-11-29

审核医师: 李菊蓉

报告日期: 2023-11-29



大同市医学影像研究中心

注: 本报告仅供临床医生参考!

地址: 大同市魏都大道 79 号。若有疑问, 请致电: 0352---2830580