



2306260634

# 大同五洲心血管病医院

## 健康体检报告

体检编号	432684	工号	47
姓名	孙家成		
性别	女	年龄	62岁
单位	国家税务总局大同经济技术		
部门	国家税务总局大同经济技术开发		
联系电话	15935209781		
体检日期	2026-01-30		

尊敬的孙家成女士您好！

首先，五洲心血管健康体检全体员工欢迎您的光临，并对您的信任表示衷心的感谢！

您于 2026-01-30 （体检编号：432684）完成健康检查，本机构的各科医生已根据您的体检项目及结果，汇总成此份健康体检报告，并经总检医生审核。据此提出对您健康状况的综合分析及建议。

五洲心血管健康体检倡导守护心健康，预见未来的人文理念。希望您仔细阅读并妥善地保管此份健康体检报告，并认真关注报告中的提示与建议，若您对报告内容有任何疑问，可直接与五洲健康体检客服部联系，进一步咨询。

健康体检咨询电话：0352-5332388

客户服务咨询电话：0352-5339811

五洲健康体检报告由下列内容组成：

第一部分：主检报告

第二部分：分科分项结果

第三部分：检验报告

第四部分：附表

大同五洲心血管病医院  
0352-5332388

## 主检报告

### 检查综述

- 【身高、体重、血压】 (1) 体重指数 29.34：超重 (2) 血压 148/96：本次测量血压偏高
- 【血常规（五分类）】 血小板分布宽度(PDW)偏低(11.1 f1)
- 【尿液分析+尿沉渣】 隐血(ERY)1+ 鳞状上皮细胞偏高(1 /HP) 粘液丝偏高(1 /HP)
- 【左侧膝关节正侧位】 双膝关节退行性骨关节炎。
- 【左膝关节核磁平扫】 左侧膝关节退行性骨关节炎： 1.内侧半月板后角退变II度 2.前交叉韧带损伤 3.髌上囊及关节腔积液 4.关节软骨变薄，部分缺失 5.关节骨质增生、关节周围软组织水肿
- 【甲状腺彩超】 甲状腺右侧叶结节伴钙化 TI-RADS III级 建议定期复查
- 【腹部彩超】 中度脂肪肝
- 【盆腔彩超】 1.宫颈纳囊（多发） 2.子宫肌瘤
- 【右侧膝关节正侧位】 双膝关节退行性骨关节炎。

### 医生建议

#### 【超重】：

- (1) 体重指数是判断体重超标或偏低的主要指标。体重是反映和衡量一个人健康状况的重要标志之一，过胖和过瘦都不利于健康，身高体重不协调也不会给人以美感。体重的变化，还会直接反映身体长期的热量平衡状态。
- (2) 当需要比较及分析一个人的体重对于不同身高的人所带来的健康影响时，体重指数是一个中立而可靠的指标。其主要适用于需要体重测试、体型肥胖和全身检查的人群。
- (3) 体重指数(BMI)是世界卫生组织推荐的国际统一使用的肥胖分型标准，也是目前国际上常用的衡量人体胖瘦程度以及是否健康的一个标准，其计算方式为： $BMI = \text{体重(千克)} / \text{身高(米} \times \text{米)}$ 。成人的标准值是BMI18.5-23.9之间。低于18.5为体重指数偏低；高于23.9则为体重指数偏高。
- (4) 一般表现为体重超重或肥胖，超重及肥胖会出现一系列代谢性疾病，如高血压、高血糖、高血脂、高尿酸血症等，所以体重指数偏高者一定要注意控制体重。
- (5) 合理控制饮食，食品多样化，食物纤维可适量增加，饮食规律，避免暴饮暴食，低盐、低脂饮食为主，减少高热量食物的摄入。
- (6) 加强体育锻炼，每天最少保持30分钟的中等强度运动。鼓励每天至少快步走6000步比较健康。肥胖患者不适合较剧烈的运动，会加重膝关节的负担，可以选择游泳、划船等对膝关节负荷较小的运动。
- (7) 定期检查血糖、血脂、肝功、肝脏B超等，积极治疗基础性疾病。
- (8) 减少热量摄取及增加热量消耗。强调以健康行为、饮食、运动为主的综合治疗。

#### 【本次测量血压偏高】：

- (1) 高血压是指收缩期和（或）舒张期动脉血压高于正常，并连续三次不同日测量，血压都高于正常标准，可确定患高血压病。
- (2) 高血压的发病与遗传、精神过度紧张、肥胖、吸烟、酗酒、嗜盐等因素有关。血压持久增高，可导致心、脑、肾等脏器的损害。
- (3) 原发性高血压由于目前原因不明（部分与遗传有关），须终身服药降压。高血压主要危害心、脑血管和肾脏。一旦确诊“高血压”就要终生服药。

大同五洲心血管病医院

0352-5332388

- (4)平时应低盐（每天5~10g）、低脂饮食（少吃动物脂肪与内脏）；忌烟限酒。遵照医嘱坚持服药，定期测量血压，宜控制在140/90mmHg以下，若合并有糖尿病和肾病，要把血压控制在130/80mmHg以下。
- (5)血压到正常水平时，说明此时选用的降压药和治疗方案基本合适，但并不意味着高血压已被“治愈”，应坚持治疗。若盲目自行停药或间断服药，常会使血压波动很大，而加重心、脑、肾和血管的损害。
- (6)建议您密切关注血压，保持心情舒畅，劳逸结合，适量运动，控制体重，避免过度劳累、情绪激动等。改进生活方式，适当低盐、低脂、低胆固醇饮食，戒烟酒。必要时心血管专科诊治。

**【血小板分布宽度(PDW)偏低】：**

- (1)供内科结合临床参考。

**【隐血(ERY)1+】：**

- (1)尿隐血可分为肉眼血尿和镜下血尿。肉眼血尿是指肉眼能见到血色的尿，尿液呈洗肉水色或血色，通常在1000ml尿中含有1ml血液即肉眼可见。镜下血尿是指尿的颜色正常，通过显微镜可以观察到尿液中含红细胞，通常离心沉淀后的尿液镜检每高倍视野有红细胞3个以上。
- (2)尿隐血是泌尿系疾病常见的症状之一，生理情况下女性生理期、运动后等都可以引起，病理情况下大多是由泌尿系统疾病引起，如泌尿系炎症、尿路结石等，也有一些血尿是由全身性疾病或泌尿系统邻近器官所致。
- (3)需要指出的是：尿液呈红色并不都是血尿，有些药物、食物都能使尿液呈红色、橙色或褐色；由于严重创伤、错误输血等大量红细胞或组织破坏，也可导致血红蛋白或肌红蛋白尿。
- (4)建议往泌尿外科进一步复查，以明确诊断。

**【鳞状上皮细胞偏高】：**

- (1)在生理情况下，机体正常的新陈代谢都会引起鳞状上皮细胞的脱离，这是一种正常的机体现象。如果长时间出现鳞状上皮细胞偏高的现象时，则有可能是尿路感染、泌尿系统结石等因素导致，应及时往泌尿外科进一步诊断治疗。

**【粘液丝偏高】：**

- (1)尿常规中粘液丝是由尿路中细胞分泌出来的，在有尿路感染时分泌会明显增多，且伴有炎症细胞的出现。
- (2)粘液丝偏高，可分为生理性偏高和病理性偏高两种，生理性偏高一般是由于喝水较少导致的尿液浓缩，一般在喝水后就能达到稀释的效果。
- (3)病理性的粘液丝偏高是由于泌尿系炎症或者是前列腺炎导致的，需要注意观察，多喝水，同时有白细胞等炎症细胞增多时，应及时服用抗感染药物治疗。如果仅有粘液丝的增多而没有白细胞等炎症细胞增多时，尿路有炎症的可能性不大。
- (4)建议平时饮食注意清淡，多喝水，少吃油腻和辛辣的食物，要注意个人清洁卫生，勤洗阴部，注意休息。

**【双膝关节退行性骨关节病。】：**

- (1)建议骨科诊断治疗

**【左侧膝关节退行性骨关节炎】：**

- (1)建议骨科诊断治疗。

**【髌上囊及关节腔积液】：**

- (1)建议骨科诊断治疗。

**【关节周围软组织水肿】：**

- (1)建议骨科诊断治疗

**【关节软骨变薄，部分缺失】：**

- (1)建议骨科诊断治疗。

**【内侧半月板后角退变Ⅱ度】：**

(1) 建议骨科诊断治疗。

**【前交叉韧带损伤】：**

(1) 建议骨科诊断治疗。

**【关节骨质增生】：**

(1) 建议骨科诊断治疗。

**【甲状腺右侧叶结节伴钙化】：**

(1) 甲状腺结节是一种常见的甲状腺疾病，很多甲状腺疾病可表现为结节，如可由甲状腺退行性变、炎症、自身免疫性及新生物等多种病变所致。甲状腺结节在各个年龄段的男女人群中均可见到，但中年女性中较多。

(2) 甲状腺结节分良性和恶性两大类，良性的占绝大多数，恶性者不足1%，判断甲状腺结节的良恶主要依靠病史、体格检查、放射性核素扫描、穿刺细胞学检查。建议往外科就诊，进一步检查，明确诊断，结合临床诊治并定期复查。

**【中度脂肪肝】：**

(1) 脂肪肝是指肝脏被脂肪浸润，为一种多病因引起的获得性疾病。

(2) 脂肪肝是以肝细胞脂肪变性和脂肪蓄积为病理特征，最常见易患因素有超重或肥胖、进食油腻食物、高脂血症（尤其甘油三酯升高）、营养失调（营养过量或不足）、饮酒、高脂血症、少运动、糖耐量异常、减肥造成体重急剧下降、营养不良、中毒和药物等。

(3) 当肝内脂类（主要为甘油三酯）含量超过肝重的5%时为脂肪肝。脂肪肝是一个常见的临床现象，不是一个独立性的疾病。

(4) 值得注意的是，过多的脂肪在肝组织、肝细胞内浸润，引起肝细胞肿大，严重可致肝硬化。脂肪肝是可逆性的，合理饮食、运动及治疗后可恢复。

(5) 合理控制饮食，控制总摄入量，低盐、低脂和低糖类饮食，少吃动物内脏，多吃蔬菜水果；

(6) 控制危险因素，如控制体重、改善胰岛素抵抗、调整血脂紊乱，戒酒、戒烟，坚持长期有氧运动，加强体育锻炼；

(7) 定期复查腹部彩超、血脂、肝功能。

**【子宫肌瘤】：**

(1) 子宫肌瘤又称子宫平滑肌瘤，是女性生殖器最常见的一种良性肿瘤，多见于30—50岁妇女，以40—50岁最为多见。

(2) 子宫肌瘤根据肌瘤与子宫壁的关系分3类：肌壁间肌瘤、浆膜下肌瘤和粘膜下肌瘤。

(3) 子宫肌瘤多无症状，少数表现为阴道出血，腹部触及肿物以及压迫症状等。如发生蒂扭转或其他情况时可引起疼痛。以多发性子宫肌瘤为常见。

(4) 治疗必须根据患者年龄、生育要求、症状、肌瘤大小等情况全面考虑，肌瘤小且无症状，尤其近绝经年龄者，雌激素水平低落，肌瘤可自然萎缩或消失，通常不需治疗，每3—6个月随访一次；若肌瘤较大或症状明显继发贫血者，常需手术切除。

**【宫颈纳囊】：**

(1) 宫颈腺体囊肿又叫宫颈纳氏囊肿（可称“纳囊”或“那囊”），同宫颈糜烂、宫颈息肉一样，是慢性宫颈炎的一种表现。

(2) 临床表现时可以看到宫颈表面突出多个大小不一的青白色囊泡（并非紫色），内含黏液，小的有米粒大，大的有玉米粒大，有的可以长得很大，突出于宫颈表面，甚至到达阴道口，根部与宫颈之间有蒂相连，常合并有宫颈肥大。

(3)其形成原因是在宫颈糜烂愈合过程中，新生的鳞状上皮覆盖宫颈腺管口或伸入腺管，将腺管口阻塞；腺管周围的结缔组织增生或瘢痕形成压迫腺管，使腺管变窄甚至阻塞，腺体分泌物引流受阻，滞留形成的囊肿叫宫颈纳氏囊肿。

(4)对小的纳囊，无任何临床症状可不予处理；对于密集的较小的纳囊或比较大的纳囊，可考虑光疗、激光、微波、自凝刀等物理治疗。

(5)对于较大的突出于宫颈表面的纳囊，可考虑电刀切除治疗。上述治疗方法均无太大痛苦，也基本不会影响日常的工作和生活。

【双膝关节退行性骨关节病。】：

(1)建议骨科诊断治疗

汇总医生： 樊兴国

主检日期： 2026-01-31

主检医生：

## 分科结果

### 身高、体重、血压

项目名称	检查结果	项目名称	检查结果
身高	162cm	体重	77kg
血压	148/96mmHg		

**\*小结:**

- (1) 体重指数 29.34：超重
- (2) 血压 148/96：本次测量血压偏高

操作员：张悦 检查日期：2026-01-30 检查医生：名燕凌

## 检验报告

## 尿液分析+尿沉渣

项目名称	检查结果	单位	参考值	提示
白细胞尿	0	个/u1	0--13	
上皮细胞(EC)	1	/HP	0--28	
管型(CAST)	0	个/u1	0--1	
霉菌(尿)	0	/HP	0--0	
结晶	0	/HP	0--10	
透明度(CLA)	清亮			
胆红素(BIL)	-		阴性	
隐血(ERY)	1+		阴性	
小圆上皮细胞(SRC)	0	个/u1	0--0	
维生素C	-		阴性	
异常红细胞	0	个/u1	0--3	
红细胞(正常)	0	个/u1	0--6	
鳞状上皮细胞	1	个/u1	0--0	↑
粘液丝	1	个/u1	0--0	↑
颜色(Colour)	淡黄色			
尿葡萄糖(GLU)	-		阴性	
酮体(KET)	-		阴性	
比重(SG)	1.025		1.003--1.030	
酸碱度(PH)	5.0		4.5--8.0	
尿蛋白质(PRO)	-		阴性	
尿胆原(URO)	-		阴性	
亚硝酸盐(NIT)	-		阴性	

红细胞(尿)(RBC)	0	个/u1	0--6	
尿白细胞(LEU)	-		阴性	

**\*小结:**

隐血(ERY)1+ 鳞状上皮细胞偏高(1 /HP) 粘液丝偏高(1 /HP)

操作员：祁佳佳 检查日期:2026-01-30

检查医生:康健忠

**血常规（五分类）**

项目名称	检查结果	单位	参考值	提示
白细胞(WBC)	6.78	10 <sup>9</sup> /L	3.5--9.5	
淋巴细胞绝对值(LY#)	2.35	10 <sup>9</sup> /L	1.1--3.2	
淋巴细胞百分比(LY%)	34.7	%	20--50	
中性粒细胞绝对值(GR#)	3.98	10 <sup>9</sup> /L	1.8--6.3	
中性粒细胞百分比(GR%)	58.7	%	40--75	
嗜碱性粒细胞绝对值(BA#)	0.02	10 <sup>9</sup> /L	0--0.06	
嗜碱性粒细胞百分比(BA%)	0.3	%	0--1.0	
嗜酸性粒细胞绝对值(EO#)	0.07	10 <sup>9</sup> /L	0.02--0.52	
嗜酸性粒细胞百分比(EO%)	1.0	%	0.4--8	
血小板(PLT)	298	10 <sup>9</sup> /L	125--350	
血小板分布宽度(PDW)	11.1	%	15--17	↓
平均血小板体积(MPV)	9.4	f1	6.0--14.0	
血小板压积(PCT)	0.279	%	0.11--0.28	
红细胞(RBC)	4.26	10 <sup>12</sup> /L	3.8--5.1	
血红蛋白	121	g/L	115--150	
红细胞压积(HCT)	37.9	%	35--45	
红细胞平均体积(MCV)	89.0	f1	82--100	
平均血红蛋白含量(MCH)	28.5	pg	27--34	
平均血红蛋白浓度(MCHC)	321	g/L	316--354	

大同五洲心血管病医院

0352-5332388

单核细胞绝对值(MO#)	0.36	10 <sup>9</sup> /L	0.1--0.6	
单核细胞百分比(MO%)	5.3	%	3--10	
红细胞分布宽度标准差(RDW-SD)	43.6	f1	35--56	
红细胞分布宽度变异系数(RDW-CV)	13.8	%	10.6--16.6	
大血小板比率	21.1	%	11--45	
大血小板数目	63	10 <sup>9</sup> /L	30--90	
未成熟粒细胞数目	0.01	10 <sup>9</sup> /L	0--0.6	
未成熟粒细胞百分比	0.1	%	0--10	
有核红细胞数目	0.000	10 <sup>9</sup> /L	0--9999	
有核红细胞百分比	0.00	/100WBC	0--9999	

**\*小结:**

血小板分布宽度(PDW)偏低(11.1 f1)

操作员：祁佳佳 检查日期:2026-01-30

检查医生:康建忠

**肿瘤标志物六项 (女芯)**

项目名称	检查结果	单位	参考值	提示
糖类抗原 125 测定 (CA125)	7.36	U/ml	0--35	
糖类抗原 153 测定 (CA153)	7.00	U/ml	0--32.4	
糖类抗原 199 测定 (CA199)	9.16	U/ml	0--35	
糖类抗原 724 (CA-724)	1.35	U/ml	0--6.9	
癌胚抗原(CEA)	1.44	ng/ml	0--5	
甲胎蛋白(AFP)	2.67	ng/ml	0--20	

**\*小结:**

未见异常

操作员：祁佳佳 检查日期:2026-01-30

检查医生:康建忠

项目名称	检查结果	单位	参考值	提示
同型半胱氨酸	8.70	umol/L	0--20	

**\*小结:**

未见异常

操作员：孙钰 检查日期:2026-01-30 检查医生:康健忠

**性激素**

项目名称	检查结果	单位	参考值	提示
促卵泡生成激素 (FSH)	17.23	mIU/mL	排卵期：3.4--33.4@黄体期：1.5--9.1@卵泡期：2.5--10.2@绝经期：23--116.3	
垂体泌乳素 (PRL)	6.86	ng/ml	0--29.2	
促黄体生成激素 (LH)	6.27	mIU/ml	排卵期：8.7--76.3@ 黄体期：0.5--16.9@卵泡期：1.9--12.5@ 绝经期：15.9--54	
雌二醇 (E2)	221.26	pmol/L	排卵期：234.5--1309.1@黄体期：204.8--786.1@卵泡期：71.6--529.2@绝经期：0--118.2	
孕酮 (PRGE)	1.14	nmol/L	卵泡期：0.6--4.7@排卵期：2.4--9.4@黄体期：5.3--86@绝经期：0.3--2.5	
睾酮 (TSTO)	0.52	nmol/L	0.5--2.6	

\*小结:

未见异常

操作员：孙钰 检查日期:2026-01-30

检查医生:康健忠

生化 1(特殊级)

项目名称	检查结果	单位	参考值	提示
碳酸氢根(HCO3)	23.50	mmol/L	22--29	
总蛋白(T PROT)	71.7	g/L	65--85	
白蛋白(ALB)	40.80	g/L	40--55	
球蛋白(GLB)	30.90	g/L	15--35	
白蛋白/球蛋白(ALB/GLB)	1.32		1.0--2.5	
碱性磷酸酶(ALP)	62.0	U/L	50--135	
肌酐(CREA)	55.40	umol/L	41--81	
尿酸(UA)	339.00	umol/L	140--340	
钾(K)	3.71	mmol/L	3.5--5.3	
钠(Na)	141.0	mmol/L	137--147	
氯(Cl)	100.9	mmol/L	99--110	
钙(Ca)	2.20	mmol/L	2.11--2.52	
乳酸脱氢酶(LDH)	144.00	U/L	120--250	
淀粉酶(AMY)	43.00	IU/L	35--135	
葡萄糖(GLU)	5.49	mmol/L	3.89--6.1	
总胆红素(TBIL)	4.70	umol/L	0--21	
直接胆红素(DBIL)	2.0	umol/L	0--8.0	
间接胆红素(IBIL)	2.70	umol/L	0--17.39	
丙氨酸氨基转移酶(ALT)	21.00	U/L	7--40	
门冬氨酸氨基转移酶(AST)	19.00	U/L	13--35	
尿素测定(Urea)	4.98	mmol/L	3.1--8.8	

肌酸激酶 (CK)	84.00	U/L	40--200	
α-羟丁酸脱氢酶	106.00	U/L	72--182	
C 反应蛋白	2.60	mg/dl	0--3	
动脉硬化指数	2.76		1.31--3.19	
谷草比谷丙	0.90		0.4--2.5	
总胆固醇 (CHOL)	4.76	mmol/L	2.59--5.2	
甘油三脂 (TG)	1.37	mmol/L	0.7--1.7	
低密度脂蛋白 (LDL)	2.82	mmol/L	0--4.13	
高密度脂蛋白 (HDL)	1.02	mmol/L	0.77--1.55	

**\*小结:**

未见异常

操作员：孙钰 检查日期:2026-01-30

检查医生:康建忠

# 大同瑞慈健康体检

## 骨密度检测报告

### 受检者信息

受检者ID: 432684  
姓名: 孙家成  
出生年月日: 1975/10/16

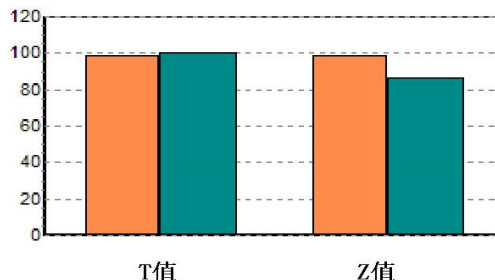
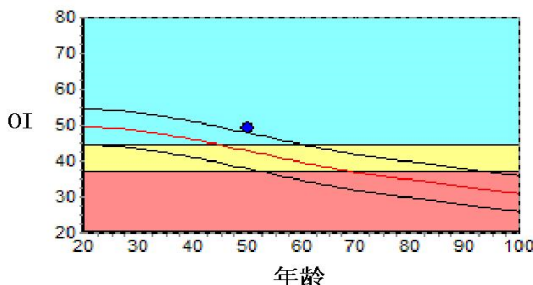
年龄: 50  
性别: 女  
测定部位(右/左): 右

### 测定结果

测定日期: 2026/1/30 9:37:38

测试编号: 1/1

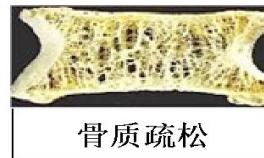受测者 平均值



数据库: Asia  
OI: 49.1  
SOS: 1371.2 m/s , BUA: 28.5  
T值: -0.12  
Z值: 1.24

成人比: 98.8 %  
同龄比: 114.4 %  
OPR: N/A %

### 结果分析



### 注解

以上结论仅供参考

科室:

医生签名:

医院地址 大同瑞慈健康体检  
地址 大同市平城区魏都大道79号

联系电话 0352-2824444  
操作者 名燕凌

大同五洲心血管病医院  
0352-5332388

大同五洲心血管病医院  
超声诊断图文报告

流水号: 2306260634

超声号: 2108713

姓名: 孙家成

年龄: 62岁

性别: 女

检查设备: Vivid E95

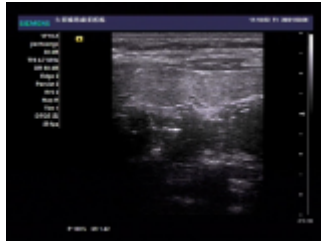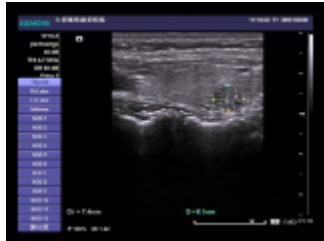
体检号: 432684

申请医院: 本院

体检科室: 体检科

检查部位: 甲状腺彩超

经典图像:



影像所见:

甲状腺双侧叶形态正常, 包膜完整, 右侧叶实质内探及大小约 0.7\*0.6cm 低回声结节, 形态规则, 边界清, 其内可见点状强回声, 余实质回声均匀, CDFI: 未见异常血流信号。

双侧颈部未见明显肿大淋巴结。

影像诊断:

甲状腺右侧叶结节伴钙化 TI-RADSIII 级建议定期复查

报告医师: 李菊蓉

检查日期: 2026-01-30

审核医师: 李菊蓉

报告日期: 2026-01-30

温馨提示: 本报告仅供临床医生参考! 若有疑问, 请致电: 0352---5339668

地址: 大同市平城区迎宾街 750 号。

大同五洲心血管病医院

0352-5332388



# 大同五洲心血管病医院

## 超声诊断图文报告

流水号: 2306260634

超声号: 2108718

姓名: 孙家成

年龄: 62岁

性别: 女

检查设备: Vivid E95

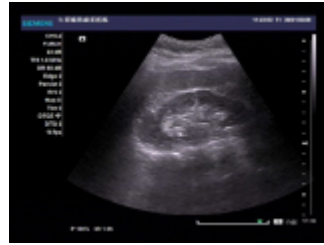
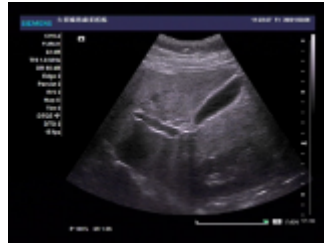
体检号: 432684

申请医院: 本院

体检科室: 体检科

检查部位: 腹部彩超

经典图像:



影像所见:

肝脏大小形态正常,包膜光滑完整,实质回声细腻增强,后方回声伴衰减,肝内管道系统走行欠清晰,门静脉及肝内胆管不扩张。

胆囊大小形态正常,壁不厚、光滑,囊内透声好,肝外胆管不扩张。

胰腺大小形态正常,实质回声均匀,主胰管不扩张。

脾脏大小形态正常,实质回声均匀,脾门静脉不宽。

双肾大小形态正常,皮髓质分界清晰,集合系统未见分离,双侧输尿管未见扩张。

影像诊断:

中度脂肪肝

报告医师: 李菊蓉

检查日期: 2026-01-30

审核医师: 李菊蓉

报告日期: 2026-01-30

温馨提示: 本报告仅供临床医生参考! 若有疑问, 请致电: 0352---5339668

地址: 大同市平城区迎宾街 750 号。

大同五洲心血管病医院

0352-5332388



# 大同五洲心血管病医院

## 超声诊断图文报告

流水号: 2306260634

超声号: 2108716

姓名: 孙家成

年龄: 62岁

性别: 女

检查设备: Vivid E95

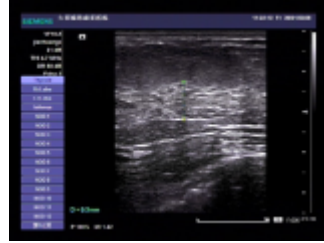
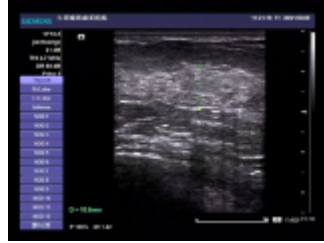
体检号: 432684

申请医院: 本院

体检科室: 体检科

检查部位: 乳腺彩超

经典图像:



影像所见:

双侧乳腺腺体层次清晰, 右乳腺体厚 0.9cm, 左乳腺体厚 1.0cm, 乳导管未见扩张, 未见明显占位性病变, CDFI: 未见异常血流信号。

双侧腋下未见明显肿大淋巴结。

影像诊断:

双侧乳腺未见明显异常

报告医师: 李菊蓉

检查日期: 2026-01-30

审核医师: 李菊蓉

报告日期: 2026-01-30

温馨提示: 本报告仅供临床医生参考! 若有疑问, 请致电: 0352---5339668

地址: 大同市平城区迎宾街 750 号。

大同五洲心血管病医院

0352-5332388



大同五洲心血管病医院

## 超声诊断图文报告

流水号: 2306260634

超声号: 2108720

姓名: 孙家成

年龄: 62岁

性别: 女

检查设备: Vivid E95

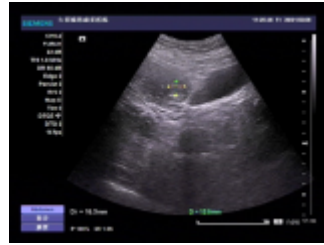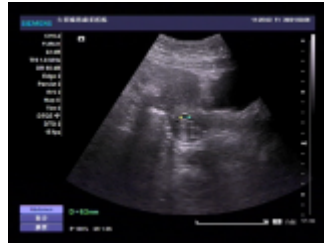体检号: 432684

申请医院: 本院

体检科室: 体检科

检查部位: 盆腔彩超

经典图像:



影像所见:

膀胱充盈佳, 未见明显异常。

前位子宫, 大小约 5.0\*4.2\*6.0cm, 肌壁回声欠均匀, 前壁探及大小约 1.5\*1.4cm 低回声结节, 边界清, 内膜线清晰, 厚 0.8cm, 宫颈厚约 2.6cm, 其内探数个及囊性回声, 大者直径约 0.6cm, 边界清, 双侧附件区未见异常。

影像诊断:

1. 宫颈纳囊 (多发)
2. 子宫肌瘤

报告医师: 李菊蓉

检查日期: 2026-01-30

审核医师: 李菊蓉

报告日期: 2026-01-30

温馨提示: 本报告仅供临床医生参考! 若有疑问, 请致电: 0352---5339668

地址: 大同市平城区迎宾街 750 号。

大同五洲心血管病医院

0352-5332388

# DR 诊断图文报告

ID号: 2306260634

影像号: DX20260130001

姓名: 孙家成

年龄: 62岁

性别: 女

检查设备: 西门子数字X线摄影

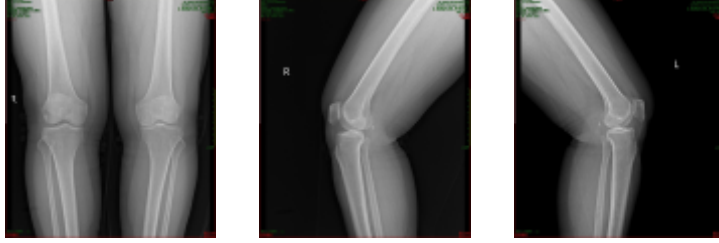体检号: 432684

申请医院: 本院

体检科室: 体检科

检查部位: 左侧膝关节正侧位

## 经典图像:



## 影像所见:

双侧膝关节在位。关节间隙不均。关节边缘及髌骨缘可见骨赘，增生，游离体。髌间隆突明显变尖，周围软组织未见肿胀。其它未见明显异常。

## 影像诊断:

双膝关节退行性骨关节病。

报告医师:

检查日期: 2026-01-30

审核医师: 李贵

报告日期: 2026-01-30

温馨提示: 本报告仅供临床医生参考! 若有疑问, 请致电: 0352---5339668

地址: 大同市平城区迎宾街 750 号。

大同五洲心血管病医院

0352-5332388

# DR 诊断图文报告

ID号: 2306260634

影像号: DX20260130002

姓名: 孙家成

年龄: 62岁

性别: 女

检查设备: 西门子数字X线摄影

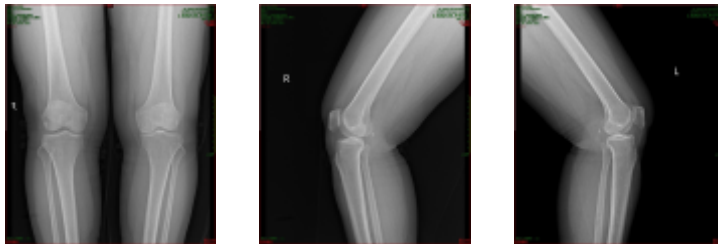体检号: 432684

申请医院: 本院

体检科室: 体检科

检查部位: 右侧膝关节正侧位

## 经典图像:



## 影像所见:

双侧膝关节在位。关节间隙不均。关节边缘及髌骨缘可见骨赘，增生，游离体。髌间隆突明显变尖，周围软组织未见肿胀。其它未见明显异常。

## 影像诊断:

双膝关节退行性骨关节病。

报告医师:

检查日期: 2026-01-30

审核医师: 李贵

报告日期: 2026-01-30

温馨提示: 本报告仅供临床医生参考! 若有疑问, 请致电: 0352---5339668

地址: 大同市平城区迎宾街 750 号。



大同五洲心血管病医院

0352-5332388

# MRI 诊断图文报告

ID号: 2306260634

影像号: MR20260130011

姓名: 孙家成

年龄: 62岁

性别: 女

检查设备: 西门子 1.5T 磁共振

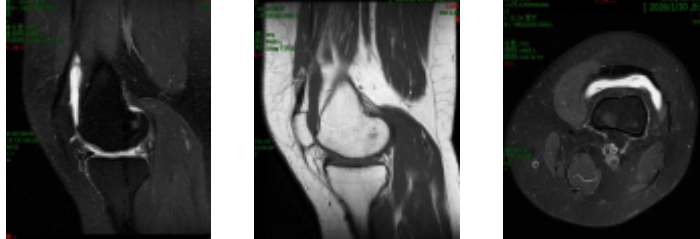
体检号: 432684

申请医院: 本院

体检科室: 体检科

检查部位: 左膝关节核磁平扫

## 经典图像:



## 影像所见:

左侧膝关节内侧半月板后角见条状高信号, 未达关节面, 内侧半月板前角、外侧半月板形态、大小、信号未见异常, 前交叉韧带信号增高, 内外侧副韧带及后交叉韧带未见异常, 髌上囊及关节腔内见长 T1 信号, T2、PD 抑脂像呈高信号。髌骨上缘、胫骨、股骨关节边缘均见不规则骨赘突出, 关节面软骨变薄, 部分缺失。关节周围软组织肿胀, 其内见条片状长 T1 信号, T2、PD 抑脂像呈高信号。

## 影像诊断:

左侧膝关节退行性骨关节炎:

1. 内侧半月板后角退变 II 度
2. 前交叉韧带损伤
3. 髌上囊及关节腔积液
4. 关节软骨变薄, 部分缺失
5. 关节骨质增生、关节周围软组织水肿

报告医师: 穆丽萍

检查日期: 2026-01-30

审核医师: 穆丽萍

报告日期: 2026-01-30

温馨提示: 本报告仅供临床医生参考! 若有疑问, 请致电: 0352---5339668

地址: 大同市平城区迎宾街 750 号。

大同五洲心血管病医院

0352-5332388