



2306260624

大同瑞慈健康体检

报 告 册

体检编号	432676	工号	37
姓名	陈碧明		
性别	男	年龄	63岁
单位	国家税务总局大同经济技术		
部门	国家税务总局大同经济技术开发		
联系电话	13038096963		
体检日期	2023-12-27		

尊敬的陈碧明先生您好！

首先，瑞慈健康体检全体员工欢迎您的光临，并对您的信任表示衷心的感谢！

您于 2023-12-27 （体检编号：432676）完成健康检查，本机构的各科医生已根据您的体检项目及结果，汇总成此份健康体检报告，并经总检医生审核。据此提出对您健康状况的综合分析及建议。

瑞慈健康体检倡导“大健康、大康复”，提出“健康是第一财富（Rich）”的人文理念。希望您仔细阅读并妥善地保管此份健康体检报告，并认真关注报告中的提示与建议，若您对报告内容有任何疑问，可直接与瑞慈健康体检客服部联系，进一步咨询。

健康体检咨询电话：**0352-2824444**

客户服务咨询电话：**0352-2830597**

400-6112995

瑞慈健康体检报告由下列内容组成：

第一部分：主检报告

第二部分：分科分项结果

第三部分：检验报告

第四部分：附表

主检报告

检查综述

- 1、【血常规（五分类）】 白细胞(WBC)偏高($10.88 \times 10^9/L$) 中性粒细胞绝对值(GR#)偏高($7.63 \times 10^9/L$) 单核细胞绝对值(MO#)偏高($0.72 \times 10^9/L$)
- 2、【生化全项 1】 C反应蛋白偏高(9.90 mg/L)
- 3、【尿液分析+尿沉渣】 鳞状上皮细胞偏高(3 /HP) 粘液丝偏高(5 /HP)
- 4、【肺部双源 CT】 呼吸性细支气管炎，小叶性肺气肿，右肺下叶纤维钙化灶
- 5、【MR 检查】 1、颈 2-3、3-4、4-5、5-6 椎间盘突出（中央型） 2、颈 4-颈 7 椎体骨质增生
- 6、【心电图】 1. 窦性心律 2. T波改变(II、III、aVF、V6)
- 7、【心脏彩超】 1. 三尖瓣少量返流 2. 左室舒张功能减低
- 8、【颈部血管彩超】 双侧颈动脉、右锁骨下动脉起始处粥样斑块形成
- 9、【全腹彩超】 1. 双肾囊肿（多发） 2. 前列腺增生

医生建议

【单核细胞绝对值(MO#)偏高】：

- (1) 供内科结合临床参考。

【白细胞(WBC)偏高】：

- (1) 白细胞是机体防御系统的重要组成部分。白细胞通过不同的方式、不同的机制消灭病原体、消除过敏原和参与免疫反应产生的抗体等。
- (2) 升高多见于细菌感染，明显升高也可见于某些血液病、急性出血等。建议复查全血细胞分析，内科咨询，待排感染性疾病，进一步明确诊断，结合临床诊治。
- (3) 复查血常规。
- (4) 若明显升高，请抗感染治疗。

【中性粒细胞绝对值(GR#)偏高】：

- (1) 结合白细胞计数，供内科临床参考。

【C反应蛋白偏高】：

- (1) 建议内科结合临床参考。

【鳞状上皮细胞偏高】：

- (1) 在生理情况下，机体正常的新陈代谢都会引起鳞状上皮细胞的脱离，这是一种正常的机体现象。如果长时间出现鳞状上皮细胞偏高的现象时，则有可能是尿路感染、泌尿系统结石等因素导致，应及时往泌尿外科进一步诊断治疗。

【粘液丝偏高】：

- (1) 尿常规中粘液丝是由尿路中细胞分泌出来的，在有尿路感染时分泌会明显增多，且伴有炎症细胞的出现。

(2) 粘液丝偏高，可分为生理性偏高和病理性偏高两种，生理性偏高一般是由于喝水较少导致的尿液浓缩，一般在喝水后就能达到稀释的效果。

(3) 病理性的粘液丝偏高是由于泌尿系炎症或者是前列腺炎导致的，需要注意观察，多喝水，同时有白细胞等炎症细胞增多时，应及时服用抗感染药物治疗。如果仅有粘液丝的增多而没有白细胞等炎症细胞增多时，尿路有炎症的可能性不大。

(4) 建议平时饮食注意清淡，多喝水，少吃油腻和辛辣的食物，要注意个人清洁卫生，勤洗阴部，注意休息。

【呼吸性细支气管炎】：

(1) 建议呼吸内科诊断治疗。

【小叶性肺气肿】：

(1) 建议呼吸科诊断治疗

【椎间盘突出（中央型）】：

(1) 椎间盘突出症指椎间盘的纤维环破裂，髓核组织从破裂处突出（脱出）于后方或者椎管内，导致相邻脊神经根遭受刺激，从而产生颈部、腰部疼痛或下肢麻木疼痛一系列症状。临床上可分为膨隆型、突出型、脱垂游离型等。建议骨科诊治。

【椎体骨质增生】：

(1) 椎体骨质增生是老年人常见的骨关节病变，注意病变部位的骨关节适度运动，必要时请到骨科门诊进一步诊治咨询。

【T波改变】：

(1) 可见于心肌劳损，电解质紊乱及神经调节异常，如疲劳，精神紧张等，往心血管内科咨询，进一步查找病因及治疗。

【左室舒张功能减低】：

(1) 左心室舒张功能是指心肌弹性减低，心脏泵血功能减退。其引起原因，一是随着年龄的增长，心肌组织退行性变。其二是由于冠心病、高血压等慢性心肌病变。一般来说没有原发病变及年龄偏大的人员又无症状，不需要特殊处理，建议心内科结合临床考虑。

【三尖瓣少量返流】：

(1) 由于三尖瓣瓣膜轻微的改变而产生三尖瓣相对关闭不全。在很多人中，没有临床症状，只有在做心脏彩超时发现。一般不需要治疗，建议定期复查，必要时心内科结合临床考虑。

【双侧颈动脉、右锁骨下动脉起始处粥样斑块形成】：

(1) 颈动脉斑块是动脉硬化后，血管里面的垃圾沉淀在血管壁形成。斑块又分为硬斑和软斑两种。硬斑比较稳定，不容易脱落，软斑不稳定，容易破裂脱落，从而形成血管栓塞。

(2) 建议：1. 减低胆固醇水平。2. 减低高血糖、高血压等高危因素，将血压、血糖控制在理想水平。3. 积极进行生活干预，控制饮食，改善饮食结构，适量增加运动，戒烟限酒。4. 必要时药物治疗。

【双肾囊肿】：

(1) 建议泌尿科诊断治疗

【前列腺增生】：

(1) 前列腺增生又称前列腺肥大，增生的腺体位于膀胱颈部，会使尿路梗阻，引起尿频和排尿困难，严重影响患者的生活质量，是中老年男性的常见疾病。建议往泌尿科咨询，结合临床诊治。

【右肺下叶纤维钙化灶】：

(1) 建议呼吸科诊断治疗

汇总医生： 丁昊炜

主检日期： 2023-12-28

主检医生：

分科结果

检验报告

尿液分析+尿沉渣

项目名称	检查结果	单位	参考值	提示
白细胞尿	3	个/ul	0--13	
上皮细胞(EC)	3	/HP	0--28	
管型(CAST)	0	个/ul	0--1	
霉菌(尿)	0	/HP	0--0	
结晶	1	/HP	0--10	
透明度(CLA)	清亮			
胆红素(BIL)	-		阴性	
隐血(ERY)	-		阴性	
小圆上皮细胞(SRC)	0	个/ul	0--0	
维生素C	-		阴性	
异常红细胞	0	个/ul	0--3	
红细胞(正常)	0	个/ul	0--6	
鳞状上皮细胞	3	个/ul	0--0	↑
粘液丝	5	个/ul	0--0	↑
颜色(Colour)	淡黄色			
尿葡萄糖(GLU)	-		阴性	
酮体(KET)	-		阴性	
比重(SG)	1.025		1.003--1.030	
酸碱度(PH)	6.5		4.5--8.0	
尿蛋白质(PRO)	-		阴性	
尿胆原(URO)	-		阴性	
亚硝酸盐(NIT)	-		阴性	
红细胞(尿)(RBC)	0	个/ul	0--6	
尿白细胞(LEU)	-		阴性	

*小结:

鳞状上皮细胞偏高(3 /HP) 粘液丝偏高(5 /HP)

操作员：李佳敏 检查日期:2023-12-27 检查医生:陈建国

血常规（五分类）

项目名称	检查结果	单位	参考值	提示
白细胞(WBC)	10.88	10 ⁹ /L	3.5--9.5	↑
淋巴细胞绝对值(LY#)	2.34	10 ⁹ /L	1.1--3.2	
淋巴细胞百分比(LY%)	21.5	%	20--50	
中性粒细胞绝对值(GR#)	7.63	10 ⁹ /L	1.8--6.3	↑
中性粒细胞百分比(GR%)	70.1	%	40--75	
嗜碱性粒细胞绝对值(BA#)	0.04	10 ⁹ /L	0--0.06	
嗜碱性粒细胞百分比(BA%)	0.4	%	0--1.0	
嗜酸性粒细胞绝对值(EO#)	0.15	10 ⁹ /L	0.02--0.52	
嗜酸性粒细胞百分比(EO%)	1.4	%	0.4--8.0	
血小板(PLT)	243	10 ⁹ /L	125--350	
血小板分布宽度(PDW)	15.7	%	15--17	
平均血小板体积(MPV)	9.7	fl	6.0--14.0	
血小板压积(PCT)	0.237	%	0.11--0.28	
红细胞(RBC)	4.49	10 ¹² /L	4.3--5.8	
血红蛋白	141	g/L	130--175	
红细胞压积(HCT)	42.0	%	40--50	
红细胞平均体积(MCV)	93.6	fl	82--100	
平均血红蛋白含量(MCH)	31.4	pg	27--34	
平均血红蛋白浓度(MCHC)	336	g/L	316--354	
单核细胞绝对值(MO#)	0.72	10 ⁹ /L	0.1--0.60	↑
单核细胞百分比(MO%)	6.6	%	3--10	
红细胞分布宽度标准差	43.6	fl	35--56	

(RDW-SD)				
红细胞分布宽度变异系数 (RDW-CV)	12.2	%	10.6--16.6	
大血小板比率	23.2	%	11--45	
大血小板数目	56	10 ⁹ /L	30--90	
未成熟粒细胞数目	0.03	10 ⁹ /L	0--999	
未成熟粒细胞百分比	0.3	%	0--100	
有核红细胞数目	0.000	10 ⁹ /L	0--9999	
有核红细胞百分比	0.00	/100WBC	0--9999	

***小结:**

白细胞(WBC)偏高(10.88 10⁹/L) 中性粒细胞绝对值(GR#)偏高(7.63 10⁹/L) 单核细胞绝对值(MO#)偏高(0.72 10⁹/L)

操作员：赵伟 检查日期:2023-12-27 检查医生:陈建国

生化全项 1

项目名称	检查结果	单位	参考值	提示
碳酸氢根(HCO3)	22.20	mmol/L	22--29	
总蛋白(T PROT)	65.0	g/L	65--85	
白蛋白(ALB)	40.30	g/L	40--55	
球蛋白(GLB)	24.70	g/L	15--35	
白蛋白/球蛋白(ALB/GLB)	1.75		1.0--2.5	
碱性磷酸酶(ALP)	51.0	U/L	45--125	
肌酐(CREA)	86.00	umol/L	57--111	
尿酸(UA)	343.00	umol/L	200--420	
钾(K)	3.81	mmol/L	3.5--5.5	
钠(Na)	141.3	mmol/L	136--145	
氯(Cl)	102.7	mmol/L	96--108	
钙(Ca)	2.42	mmol/L	2.11--2.52	
乳酸脱氢酶(LDH)	152.00	U/L	120--250	

淀粉酶(AMY)	62.00	IU/L	35--135	
葡萄糖(GLU)	5.85	mmol/L	3.89--6.1	
总胆红素(TBIL)	21.40	umol/L	0--26	
直接胆红素(DBIL)	6.7	umol/L	0--8.0	
间接胆红素(IBIL)	14.70	umol/L	0--17.39	
丙氨酸氨基转移酶(ALT)	19.00	U/L	9--50	
门冬氨酸氨基转移酶(AST)	17.00	U/L	15--40	
尿素测定 (Urea)	5.40	mmol/L	3.6--9.5	
肌酸激酶(CK)	145.00	U/L	50--310	
α-羟丁酸脱氢酶	138.00	U/L	72--182	
C 反应蛋白	9.90	mg/dl	0--3	↑
动脉硬化指数	2.10		1.31--3.19	
谷草比谷丙	0.89		0.4--2.5	
总胆固醇(CHOL)	3.61	mmol/L	2.59--5.2	
甘油三脂(TG)	1.02	mmol/L	0.7--1.7	
低密度脂蛋白(LDL)	2.29	mmol/L	0--4.13	
高密度脂蛋白(HDL)	1.09	mmol/L	0.77--1.55	

***小结:**

C 反应蛋白偏高(9.90 mg/L)

操作员：刘慧芳 检查日期:2023-12-27 检查医生:陈建国

大同瑞慈康复医院 12导联心电图报告

陈碧明 男 63岁 体检号:432676

病床号:

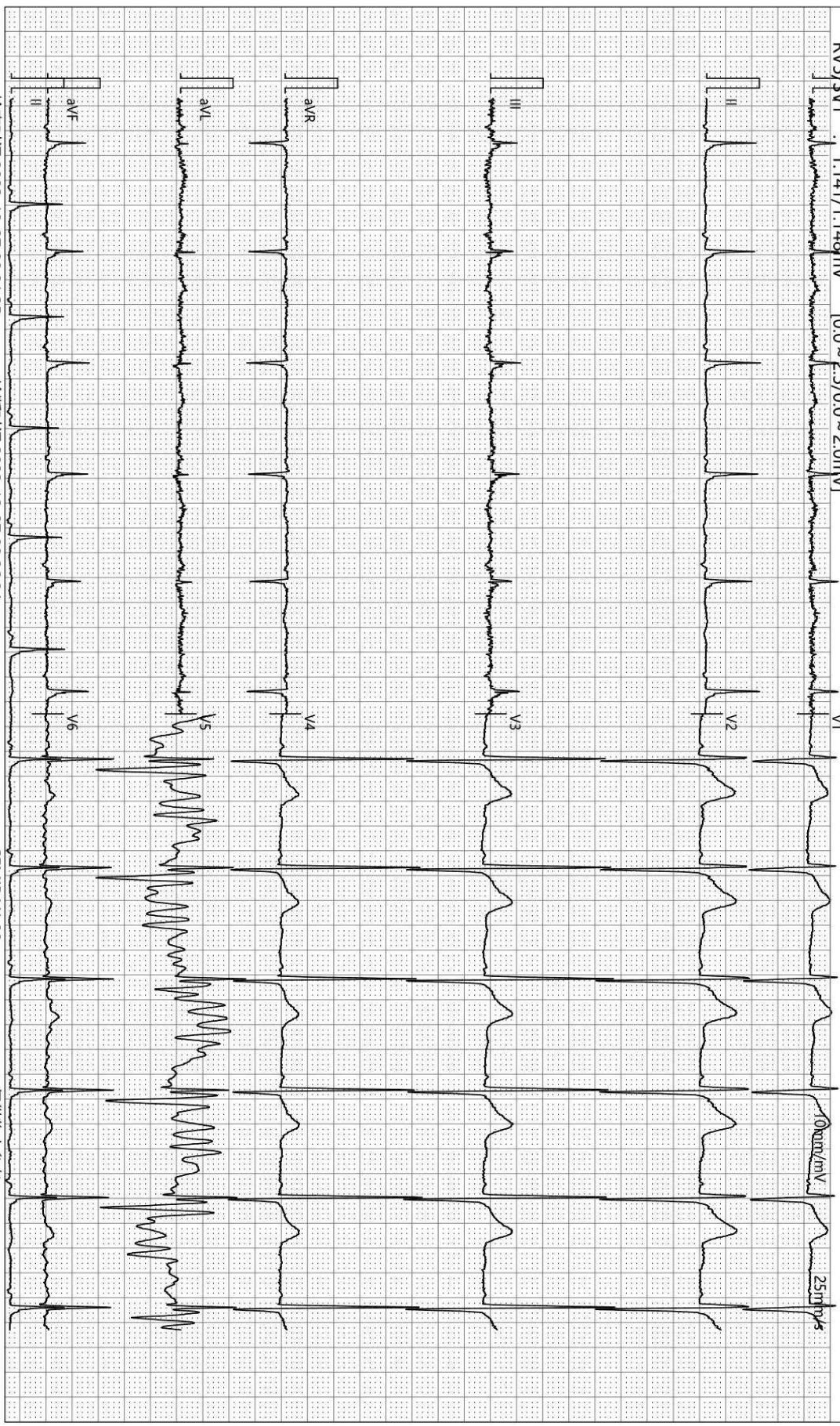诊断结果:

- 1.窦性心律
- 2.T波改变(II、III、aVF、V6)

诊断医生:

张生
陶志娟

HR : 67bpm [60~100bpm]
P : 82ms [0~110ms]
PR : 129ms [120~200ms]
QRS : 85ms [60~100ms]
QT/QTc : 410/433ms [320~440/0~450ms]
P/QRS/T : -37°/59°/-9° deg. [0°~75°/-30°~90°/0°~75° deg]
RV5/SV1 : 1.141/1.148mV [0.0~2.5/0.0~2.0mV]



双源 CT 诊断图文报告

流水号: 2306260624

影像号: CT20231227001

姓名: 陈碧明

年龄: 63 岁

性别: 男

检查设备: 西门子量子双源 CT

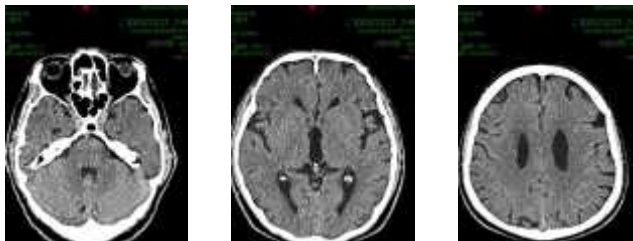体检号: 432676

申请医院: 本院

体检科室: 体检科

检查部位: 脑部双源 CT

经典图像:



影像所见:

颅脑结构双侧对称, 脑实质内未见异常密度。中线结构居中。脑沟、裂、池及脑室系统等未见异常。

影像诊断:

颅脑未见明显异常

报告医师: 剧艳军

检查日期: 2023-12-27

审核医师: 剧艳军

报告日期: 2023-12-27

双源 CT 诊断图文报告

流水号: 2306260624

影像号: CT20231227002

姓名: 陈碧明

年龄: 63 岁

性别: 男

检查设备: 西门子量子双源 CT

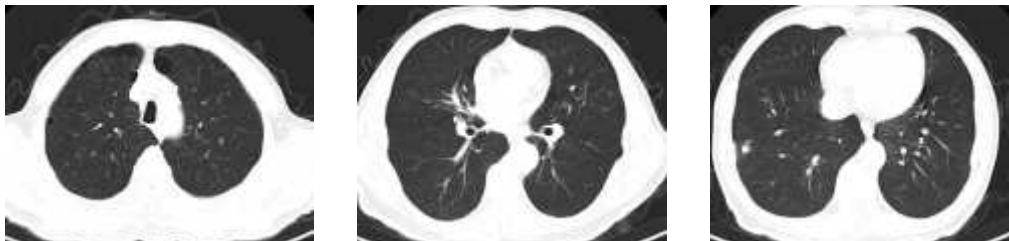体检号: 432676

申请医院: 本院

体检科室: 体检科

检查部位: 肺部双源 CT

经典图像:



影像所见:

胸廓对称, 纵隔无偏移。双肺支气管血管纹理模糊, 增多, 小叶性结构增多, 小叶性含气囊腔形成, 右肺下叶纤维钙化斑。段以上支气管通畅, 心影形态未见异常, 纵隔内气管隆突旁、肺门旁淋巴结部分钙化斑。两侧胸膜未见异常。

影像诊断:

呼吸性细支气管炎, 小叶性肺气肿,
右肺下叶纤维钙化灶

报告医师: 剧艳军

检查日期: 2023-12-27

审核医师: 剧艳军

报告日期: 2023-12-27

MRI 诊断图文报告

流水号: 2306260624

影像号: MR20231227002

姓名: 陈碧明

年龄: 63 岁

性别: 男

检查设备: 西门子 1.5T 磁共振

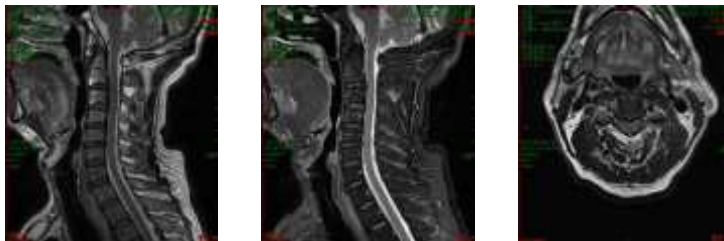体检号: 432676

申请医院: 本院

体检科室: 体检科

检查部位: MR 检查

经典图像:



影像所见:

颈椎椎体序列正常, 生理曲度存在。颈 4-颈 7 椎体边缘变尖。各椎间盘脱水变性, 于 T2WI 像信号减低, 颈 2-3、3-4、4-5、5-6 椎间盘向后突出, 双侧椎间孔无狭窄, 硬膜囊受压。脊髓内未见异常信号。

影像诊断:

- 1、颈 2-3、3-4、4-5、5-6 椎间盘突出 (中央型)
- 2、颈 4-颈 7 椎体骨质增生

报告医师: 李贵 1

检查日期: 2023-12-27

审核医师: 叶道斌

报告日期: 2023-12-27

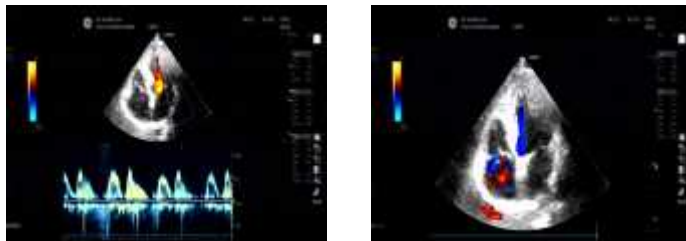
超声诊断图文报告

流水号: 2306260624

影像号: 1497667

姓名: 陈碧明 年龄: 63岁 性别: 男 检查设备: Vivid E95
体检号: 432676 申请医院: 本院 体检科室: 体检科 检查部位: 心脏彩超

经典图像:



影像所见:

超声测量 (单位: mm)

升主动脉内径 25 (32±3mm) 左房内径 30 (35mm) 室间隔 10 (8-11mm)
左室内径 39 (47±4mm) 左室后壁 9 (8-11mm) EF66% (50-80%)
右室内径 25 (36±4mm) 右房内径 28 (36±4mm) FS36% (28-41%)
主肺动脉内径 20 (23±3mm)

升主动脉内径正常, 心脏各腔室大小正常, 室间隔厚度正常, 左室壁未见明显节段性运动异常, 三尖瓣回声正常, 收缩期房侧可见少量返流信号, 余瓣膜及启闭功能未见明显异常, 舒张期二尖瓣口血流频谱 E/A<1, 心包腔未见积液。

影像诊断:

1. 三尖瓣少量返流
2. 左室舒张功能减低

报告医师: 陈玉荣

检查日期: 2023-12-27

审核医师: 陈玉荣

报告日期: 2023-12-27

超声诊断图文报告

流水号: 2306260624

影像号: 1497662

姓名: 陈碧明

年龄: 63 岁

性别: 男

检查设备: Vivid E95

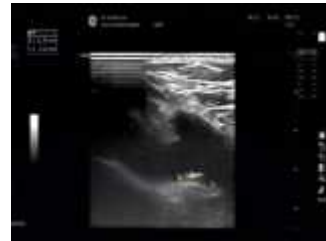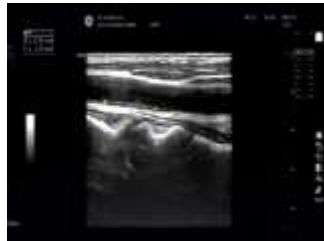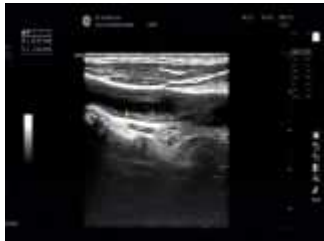体检号: 432676

申请医院: 本院

体检科室: 体检科

检查部位: 颈部血管彩超

经典图像:



影像所见:

双侧颈动脉均探及数个混合回声斑, 左侧大者约 15.4*2.1mm, 右侧大者约 17.6*1.8mm, 右锁骨下动脉起始处探及大小约 11.4*2.1 混合回声斑。CDFI: 血流充盈好。PW: 频谱形态正常。

双侧椎动脉走行正常, 椎动脉内径正常, 管壁不厚, 管腔内为无回声, CDFI: 血流充盈好。PW: 频谱正常。

影像诊断:

双侧颈动脉、右锁骨下动脉起始处粥样斑块形成

报告医师: 陈玉荣

检查日期: 2023-12-27

审核医师: 陈玉荣

报告日期: 2023-12-27

超声诊断图文报告

流水号: 2306260624

影像号: 1497670

姓名: 陈碧明

年龄: 63 岁

性别: 男

检查设备: Vivid E95

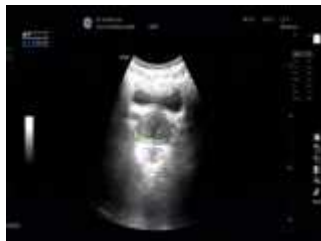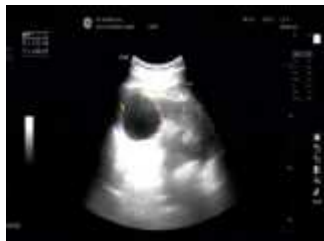体检号: 432676

申请医院: 本院

体检科室: 体检科

检查部位: 全腹彩超

经典图像:



影像所见:

肝脏大小形态正常, 包膜光滑完整, 实质回声均匀, 肝内管道系统走行清晰, 门静脉及肝内胆管不扩张。

胆囊大小形态正常, 壁不厚、光滑, 囊内透声好, 肝外胆管不扩张。

胰腺大小形态正常, 实质回声均匀, 主胰管不扩张。

脾脏大小形态正常, 实质回声均匀, 脾门静脉不宽。

双肾大小形态正常, 皮髓质分界清晰, 双肾内均探及数个囊性回声, 右侧大者约 1.7*1.1cm, 左侧大者约 5.2*4.7cm, 内透声好, 双肾集合系统未见分离, 双侧输尿管未见扩张。

膀胱充盈欠佳。

前列腺形态饱满, 大小约 4.6*3.3*3.7cm, 内腺厚约 2.7cm, 实质回声均匀。

影像诊断:

1. 双肾囊肿 (多发)
2. 前列腺增生

报告医师: 陈玉荣

检查日期: 2023-12-27

审核医师: 陈玉荣

报告日期: 2023-12-27