



2306260608

# 大同瑞慈健康体检

## 报 告 册

体检编号	432663	工号	21
姓名	李杨		
性别	女	年龄	33岁
单位	国家税务总局大同经济技术		
部门	国家税务总局大同经济技术开发		
联系电话	13403616268		
体检日期	2025-02-08		

尊敬的李杨女士您好！

首先，瑞慈健康体检全体员工欢迎您的光临，并对您的信任表示衷心的感谢！

您于 2025-02-08 （体检编号：432663）完成健康检查，本机构的各科医生已根据您的体检项目及结果，汇总成此份健康体检报告，并经总检医生审核。据此提出对您健康状况的综合分析及建议。

瑞慈健康体检倡导“大健康、大康复”，提出“健康是第一财富（Rich）”的人文理念。希望您仔细阅读并妥善地保管此份健康体检报告，并认真关注报告中的提示与建议，若您对报告内容有任何疑问，可直接与瑞慈健康体检客服部联系，进一步咨询。

健康体检咨询电话：0352-2824444

客户服务咨询电话：0352-2830597

400-6112995

瑞慈健康体检报告由下列内容组成：

第一部分：主检报告

第二部分：分科分项结果

第三部分：检验报告

第四部分：附表

## 主检报告

### 检查综述

- 1、【血常规（五分类）】 白细胞(WBC)偏低( $3.48 \times 10^9/L$ ) 中性粒细胞绝对值(GR#)偏低( $1.64 \times 10^9/L$ ) 嗜碱性粒细胞百分比(BA%)偏高(1.2%) 嗜酸性粒细胞绝对值(E0#)偏低( $0.01 \times 10^9/L$ ) 红细胞(RBC)偏高( $5.31 \times 10^{12}/L$ ) 红细胞压积(HCT)偏高(46.5%)
- 2、【生殖道微生态】 G-杆菌++
- 3、【糖化血红蛋白】 糖化血红蛋白偏高(6.6%)
- 4、【生化全项 1】 葡萄糖(GLU)偏高(6.57 mmol/L) 动脉硬化指数偏低(1.05) 高密度脂蛋白(HDL)偏高(2.02 mmol/L)
- 5、【甲状腺功能八项】 甲状腺球蛋白(TG)偏低(2.81 ng/ml)
- 6、【尿液分析+尿沉渣】 鳞状上皮细胞偏高(5 /HP) 尿葡萄糖(GLU)3+ 亚硝酸盐(NIT)1+
- 7、【妇科内诊】 (1) 盆腔肿物(卵巢囊肿?) (2) 外阴炎
- 8、【心电图】 1. 窦性心律 2. T波改变
- 9、【乳腺彩超】 左乳结节 BI-RADS 2级
- 10、【C14检测幽门螺杆菌】 阳性+
- 11、【全腹彩超】 下腹部囊性包块 建议进一步检查

### 医生建议

**【嗜酸性粒细胞绝对值(E0#)偏低】：**

- (1) 建议内科咨询，定期复查。

**【红细胞压积(HCT)偏高】：**

- (1) 供内科结合临床参考。
- (2) 如果明显升高，复查血常规。

**【红细胞(RBC)偏高】：**

- (1) 红细胞异常，但仅凭一次检查结果不一定有临床意义，请您复查血常规。
- (2) 如果明显升高，复查血常规。

**【白细胞(WBC)偏低】：**

- (1) 白细胞是机体防御系统的重要组成部分。白细胞通过不同的方式、不同的机制消灭病原体、消除过敏原和参与免疫反应产生的抗体等。
- (2) 降低可见于病毒感染、伤寒、再障、免疫低下、使用某些药物和爱好运动者，供内科结合临床参考，必要时复查。复查结果如果明显偏低，往内科进一步检查，明确病因，结合临床治疗。
- (3) 复查血常规。若持续降低，建议血液科进一步检查，以及升白细胞药物治疗。

**【嗜碱性粒细胞百分比(BA%)偏高】：**

- (1) 供内科结合临床参考。

**【中性粒细胞绝对值(GR#)偏低】：**

- (1) 结合白细胞计数，供内科临床参考。

**【G-杆菌++】：**

(1) 阴道微生物学检查是用于提示除阴道的正常菌群之外，可致病的菌群类别判断，用于临床治疗指导。

**【糖化血红蛋白偏高】：**

(1) 糖化血红蛋白主要用于评定糖尿病的控制程度，也可作为判断预后的指标，但其结果的准确性会受到红细胞及血红蛋白数量的影响。此项指标反映受检者过去 2 到 3 个月的血糖平均水平，偏高提示控制不理想，建议内分泌科结合临床诊治。

**【葡萄糖 (GLU) 偏高】：**

(1) 正常情况下，人体中糖的分解和合成代谢处于动态平衡，保持相对恒定。血清葡萄糖是指血液中的葡萄糖浓度，是诊断糖尿病最重要检查项目之一。

(2) 空腹血糖偏高可分为生理性偏高（如餐后、高糖饮食、剧烈运动、情绪激动等均可引起一过性增高，经过休息后血糖值可以恢复正常）和病理性增高（如糖尿病、甲状腺功能亢进、库欣综合征等）。

(3) 空腹血糖生理性增高经过调整饮食结构、避免剧烈活动、控制情绪等方式后可自行缓解，血糖值可以恢复正常。

(4) 排除生理性增高因素经复查仍然增高者属于病理性增高，应及时到内分泌科复诊，明确血糖偏高的原因及所患疾病的种类。

(5) 如果是首次检查发现血糖偏高，应及时到医院内分泌科进行详细的检查及正规的治疗。

(6) 已确诊的糖尿病患者，如血糖仍较高则说明血糖控制不佳，应及时到医院内分泌科诊治，修正以往的治疗方案及改变一些不良的生活习惯。

(7) 糖尿病的治疗强调早期治疗、长期治疗、综合治疗和措施个体化，综合防治包括糖尿病教育、饮食治疗、体育锻炼、药物治疗和血糖监测五个方面。

**【动脉硬化指数偏低】：**

(1) 建议内科结合临床参考。

**【高密度脂蛋白 (HDL) 偏高】：**

(1) 高密度脂蛋白 (HDL) 主要在肝脏合成，具有抗动脉粥样硬化的功能，是冠心病的保护因子。高密度脂蛋白 (HDL) 能将周围组织包括动脉壁内的胆固醇运转到肝脏进行代谢，是一种抗动脉粥样硬化的血浆脂蛋白。

(2) 高密度脂蛋白 (HDL) 的含量与心血管的发病率和病变程度呈负相关，即高密度脂蛋白 (HDL) 减低，患冠心病的危险性增加；高密度脂蛋白 (HDL) 含量增高，患冠心病的危险性降低。

(3) 高密度脂蛋白 (HDL) 对冠心病的临床诊断是一个重要的参考指标。它的升高是临床冠心病保护因子之一，并能防治和延缓动脉粥样硬化的发展。

(4) 血清中高密度脂蛋白 (HDL) 的降低，预示着冠心病的出现。临床上常同时测定高密度脂蛋白 (HDL) 和血清总胆固醇，并根据它们的比值作为冠心病的信息指标。

(5) 高密度脂蛋白 (HDL) 减少，主要见于冠心病、冠状动脉粥样硬化、高甘油三酯血症、慢性贫血、脑血管病、糖尿病、急慢性肝炎、肝硬化等疾病。

(6) 戒烟，增强运动，采用低脂、低糖饮食，少食富含脂肪、胆固醇及饱和脂肪酸的食物，多进食蔬菜、水果、豆制品、粗粮、鱼和高纤维食品。

(7) 建议当高密度脂蛋白 (HDL) 减少时，可参考其他相关指标，积极治疗基础性疾病，往内分泌科复诊。

**【甲状腺球蛋白 (TG) 偏低】：**

(1) 甲状腺球蛋白 (TG) 是由甲状腺滤泡上皮细胞合成，存储在甲状腺滤泡内的大分子糖蛋白，是甲状腺滤泡内胶质的主要成分。

(2) 在正常情况下，甲状腺球蛋白 (TG) 只在甲状腺腔内循环，并不进入到血液中循环。

(3) 只有在甲状腺炎症引起甲状腺滤泡破坏（如桥本甲状腺炎、慢性淋巴细胞性甲状腺炎和自身免疫性甲状腺功能减退等）、出血（如结节性甲状腺肿）或甲状腺组织无序的快速增长（如 Graves 病和甲状腺滤泡细胞癌等），可能使甲状腺球蛋白 (TG) 进入血循环。

(4) 甲状腺球蛋白 (TG) 也可用于甲状腺癌的诊断，但敏感性不高。目前仅用于甲状腺滤泡状腺癌的疗效观察和复发监测，若手术后或放射碘 (RAI) 治疗后血 TG 升高，则提示肿瘤复发或转移；若降低到无法测出，则提示预后良好。

(5) 注意，在进行甲状腺穿刺术后或甲状腺扫描后的 1~2 周内，血中甲状腺球蛋白 (TG) 可有不同程度的升高。

**【鳞状上皮细胞偏高】：**

(1)在生理情况下，机体正常的新陈代谢都会引起鳞状上皮细胞的脱离，这是一种正常的机体现象。如果长时间出现鳞状上皮细胞偏高的现象时，则有可能是尿路感染、泌尿系统结石等因素导致，应及时往泌尿外科进一步诊断治疗。

**【尿葡萄糖(GLU)3+】：**

(1)结合血糖、肾功能、肝功能结果分析，如有糖尿病者，提示血糖控制不理想，建议积极治疗原发病。常见于糖尿病，肾性糖尿，肝功能不全，甲亢等，请往内分泌科结合临床进一步检查、治疗。  
(2)在个别情况下，如果肾糖阈是降低的，也会出现尿葡萄糖阳性，但此时血糖是正常的。

**【亚硝酸盐(NIT)1+】：**

(1)建议泌尿外科诊断治疗。

**【卵巢囊肿】：**

(1)卵巢囊肿在早期并无明显的临床表现，患者往往在行妇科检查时才发现。大的或巨大肿瘤占满盆、腹部可出现压迫症状，如尿频、便秘、气急、心悸等。  
(2)卵巢囊肿中医称为“症瘕”，为妇科常见肿瘤之一，好发于育龄期和绝经期女性，以20-50岁最多见，一般多为良性，根据其不同的性质和形态：有一单一型和混合型，一侧性或双侧性；囊性或实质性；良性或恶性之分。发展迅速者有恶变倾向，是严重威胁女性健康的肿瘤之一。  
(3)妇科咨询，结合临床参考，直径<5cm，壁薄的囊肿，可自行消失。暂行观察，并于三个月后复查。对直径大于5cm或直径虽小于5cm，但长期存在可酌情手术或腹腔镜探查。囊肿过大的，可往妇科手术治疗。

**【外阴炎】：**

(1)妇女要注意外阴清洁，每日用清水清洗1-2次，注意保持干燥。  
(2)平时不穿尼龙内裤。  
(3)糖尿病患者应在便后清洗外阴。  
(4)平时避免用刺激性过大的肥皂、液体清洗外阴。

**【T波改变】：**

(1)可见于心肌劳损，电解质紊乱及神经调节异常，如疲劳、精神紧张等，往心血管内科咨询，进一步查找病因及治疗。

**【左乳结节】：**

(1)乳腺结节是乳腺组织导管和乳小叶在结构上的退行性变及进行性结缔组织的生长，主要以乳房周围性疼痛为特征，或在情绪变化、劳累、天气变化时加重，每月月经前疼痛加剧，行经后疼痛减退或消失。其主要原因是由于内分泌失调。  
(2)建议少吃刺激性食物或进行药物治疗干预，必要时外科诊治。

**【呼气试验检验报告阳性+】：**

(1)提示幽门螺旋杆菌(HP)感染。幽门螺旋杆菌是慢性活动性胃炎的病原菌，是消化道溃疡和胃癌等疾病的重要致病因子。  
(2)没有临床症状者(如中上腹不适、饱胀、反酸、恶心等)，可暂不进行抗HP治疗。如果是HP感染的消化性溃疡、慢性胃炎、早期胃癌切除后和需要长期服用非甾体类抗炎药物(如阿司匹林)者，应在专科医生指导下进行抗HP治疗。  
(3)建议您先进行胃镜检查，或往消化内科咨询，再决定是否进行根除治疗。

**【下腹部囊性包块 建议进一步检查】：**

(1)建议外科进一步检查

汇总医生： 樊兴国

主检日期： 2025-02-13

主检医生：

### 分科结果

#### 身高、体重、血压

项目名称	检查结果	项目名称	检查结果
身高	178cm	体重	70kg
血压	134/86mmHg		

**\*小结:**

未见异常

操作员：赵婉如 检查日期：2025-02-08 检查医生：名燕凌

#### 妇科内诊

项目名称	检查结果	项目名称	检查结果
外阴	潮红	尿道口	正常
阴道	通畅	子宫	正常
附件	可触及孕 12 周大小囊性 肿物	宫颈	光滑
后穹窿	正常		

**\*小结:**

(1) 盆腔肿物 (卵巢囊肿?)

(2) 外阴炎

操作员：薛荣丽 检查日期：2025-02-08 检查医生：薛荣丽

## 检验报告

### 甲状腺功能八项

项目名称	检查结果	单位	参考值	提示
甲状腺球蛋白(TG)	2.81	ng/ml	3.5--77	↓
总甲状腺素(T4)	71.27	nmol/L	50--130	
促甲状腺素(TSH)	2.41	uIU/ml	0.3--4.5	
促甲状腺受体抗体(TRAb)	0.47	IU/l	0--1.71	
甲状腺过氧化物酶抗体	0.05	IU/ml	0--10	
总三碘甲状腺原氨酸(T3)	1.11	nmol/L	0.75--2.10	
游离三碘甲状腺原氨酸(FT3)	2.59	pmol/L	2.0--4.2	
游离甲状腺素(FT4)	12.16	pmol/L	9.0--17.5	

**\*小结:**

甲状腺球蛋白(TG)偏低(2.81 ng/ml)

操作员：乔叶 检查日期：2025-02-08 检查医生：康健忠

### 尿液分析+尿沉渣

项目名称	检查结果	单位	参考值	提示
白细胞尿	3	个/u1	0--13	
上皮细胞(EC)	5	/HP	0--28	
管型(CAST)	0	个/u1	0--1	
霉菌(尿)	0	/HP	0--0	
结晶	0	/HP	0--10	
透明度(CLA)	清亮			
胆红素(BIL)	-		阴性	
隐血(ERY)	-		阴性	
小圆上皮细胞(SRC)	0	个/u1	0--0	
维生素C	-		阴性	

异常红细胞	0	个/u1	0--3	
红细胞（正常）	0	个/u1	0--6	
鳞状上皮细胞	5	个/u1	0--0	↑
粘液丝	0	个/u1	0--0	
颜色(Colour)	淡黄色			
尿葡萄糖(GLU)	3+		阴性	
酮体(KET)	-		阴性	
比重(SG)	1.020		1.003--1.030	
酸碱度(PH)	6.0		4.5--8.0	
尿蛋白质(PRO)	-		阴性	
尿胆原(URO)	-		阴性	
亚硝酸盐(NIT)	1+		阴性	
红细胞(尿)(RBC)	0	个/u1	0--6	
尿白细胞(LEU)	-		阴性	

**\*小结:**

鳞状上皮细胞偏高(5 /HP) 尿葡萄糖(GLU)3+ 亚硝酸盐(NIT)1+

操作员：刘慧芳 检查日期:2025-02-08

检查医生:康健忠

**血常规（五分类）**

项目名称	检查结果	单位	参考值	提示
白细胞(WBC)	3.48	10 <sup>9</sup> /L	3.5--9.5	↓
淋巴细胞绝对值(LY#)	1.56	10 <sup>9</sup> /L	1.1--3.2	
淋巴细胞百分比(LY%)	44.6	%	20--50	
中性粒细胞绝对值(GR#)	1.64	10 <sup>9</sup> /L	1.8--6.3	↓
中性粒细胞百分比(GR%)	47.1	%	40--75	
嗜碱性粒细胞绝对值(BA#)	0.04	10 <sup>9</sup> /L	0--0.06	
嗜碱性粒细胞百分比(BA%)	1.2	%	0--1.0	↑
嗜酸性粒细胞绝对值(E0#)	0.01	10 <sup>9</sup> /L	0.02--0.52	↓
嗜酸性粒细胞百分比(E0%)	0.4	%	0.4--8.0	

血小板(PLT)	228	$10^9/L$	125--350	
血小板分布宽度(PDW)	16.1	%	15--17	
平均血小板体积(MPV)	8.8	f1	6.0--14.0	
血小板压积(PCT)	0.201	%	0.11--0.28	
红细胞(RBC)	5.31	$10^{12}/L$	3.8--5.1	↑
血红蛋白	148	g/L	115--150	
红细胞压积(HCT)	46.5	%	35--45	↑
红细胞平均体积(MCV)	87.5	f1	82--100	
平均血红蛋白含量(MCH)	27.9	pg	27--34	
平均血红蛋白浓度(MCHC)	319	g/L	316--354	
单核细胞绝对值(MO#)	0.23	$10^9/L$	0.1--0.60	
单核细胞百分比(MO%)	6.7	%	3--10	
红细胞分布宽度标准差(RDW-SD)	40.9	f1	35--56	
红细胞分布宽度变异系数(RDW-CV)	12.5	%	10.6--16.6	
大血小板比率	18.2	%	11--45	
大血小板数目	41	$10^9/L$	30--90	
未成熟粒细胞数目	0.00	$10^9/L$	0--999	
未成熟粒细胞百分比	0.1	%	0--100	
有核红细胞数目	0.000	$10^9/L$	0--9999	
有核红细胞百分比	0.00	/100WBC	0--9999	

**\*小结:**

白细胞(WBC)偏低( $3.48 \times 10^9/L$ ) 中性粒细胞绝对值(GR#)偏低( $1.64 \times 10^9/L$ ) 嗜碱性粒细胞百分比(BA%)偏高(1.2%) 嗜酸性粒细胞绝对值(E0#)偏低( $0.01 \times 10^9/L$ ) 红细胞(RBC)偏高( $5.31 \times 10^{12}/L$ ) 红细胞压积(HCT)偏高(46.5%)

操作员：刘慧芳 检查日期：2025-02-08 检查医生：康建忠

**生殖道微生态**

项目名称	检查结果	单位	参考值	提示
线索细胞	-			

清洁度	II			
上皮细胞(白带)	++			
滴虫	-			
G-球菌	-			
霉菌	-			
G-杆菌	++			
G+杆菌	-			
G+球菌	-			

**\*小结:**

G-杆菌++

操作员：王小雪 检查日期:2025-02-09 检查医生:康建忠

**糖化血红蛋白**

项目名称	检查结果	单位	参考值	提示
糖化血红蛋白	6.6		4.1--6.0	↑

**\*小结:**

糖化血红蛋白偏高(6.6 %)

操作员：刘慧芳 检查日期:2025-02-08 检查医生:康建忠

**生化全项 1**

项目名称	检查结果	单位	参考值	提示
碳酸氢根(HCO3)	22.00	mmol/L	22--29	
总蛋白(T PROT)	81.2	g/L	65--85	
白蛋白(ALB)	46.40	g/L	40--55	
球蛋白(GLB)	34.80	g/L	15--35	
白蛋白/球蛋白(ALB/GLB)	1.33		1.0--2.5	
碱性磷酸酶(ALP)	49.0	U/L	35--100	
肌酐(CREA)	51.30	umol/L	41--73	
尿酸(UA)	162.00	umol/L	140--340	

钾(K)	3.85	mmol/L	3.5--5.5	
钠(Na)	137.6	mmol/L	136--145	
氯(Cl)	98.9	mmol/L	96--108	
钙(Ca)	2.26	mmol/L	2.11--2.52	
乳酸脱氢酶(LDH)	121.00	U/L	120--250	
淀粉酶(AMY)	69.00	IU/L	35--135	
葡萄糖(GLU)	6.57	mmol/L	3.89--6.1	↑
总胆红素(TBIL)	8.00	umol/L	0--21	
直接胆红素(DBIL)	1.9	umol/L	0--8.0	
间接胆红素(IBIL)	6.10	umol/L	0--17.39	
丙氨酸氨基转移酶(ALT)	13.00	U/L	7--40	
门冬氨酸氨基转移酶(AST)	13.00	U/L	13--35	
尿素测定(Urea)	6.78	mmol/L	2.6--7.5	
肌酸激酶(CK)	42.00	U/L	40--200	
α-羟丁酸脱氢酶	100.00	U/L	72--182	
C反应蛋白	1.20	mg/dl	0--3	
动脉硬化指数	1.05		1.31--3.19	↓
谷草比谷丙	1.00		0.4--2.5	
总胆固醇(CHOL)	4.97	mmol/L	2.59--5.2	
甘油三脂(TG)	0.88	mmol/L	0.7--1.7	
低密度脂蛋白(LDL)	2.12	mmol/L	0--4.13	
高密度脂蛋白(HDL)	2.02	mmol/L	0.77--1.55	↑

**\*小结:**

葡萄糖(GLU)偏高(6.57 mmol/L) 动脉硬化指数偏低(1.05) 高密度脂蛋白(HDL)偏高(2.02 mmol/L)

操作员：贺琰 检查日期：2025-02-08 检查医生：康健忠

**人乳头瘤病毒检查 (HPV)**

项目名称	检查结果	单位	参考值	提示
------	------	----	-----	----

HPV 高危亚型 16	阴性(-)		阴性	
HPV 高危亚型 18	阴性(-)		阴性	
HPV 高危亚型 31	阴性(-)		阴性	
HPV 高危亚型 26	阴性(-)		阴性	
HPV 高危亚型 33	阴性(-)		阴性	
HPV 高危亚型 35	阴性(-)		阴性	
HPV 高危亚型 39	阴性(-)		阴性	
HPV 高危亚型 45	阴性(-)		阴性	
HPV 高危亚型 51	阴性(-)		阴性	
HPV 高危亚型 52	阴性(-)		阴性	
HPV 高危亚型 53	阴性(-)		阴性	
HPV 高危亚型 56	阴性(-)		阴性	
HPV 高危亚型 58	阴性(-)		阴性	
HPV 高危亚型 59	阴性(-)		阴性	
HPV 高危亚型 66	阴性(-)		阴性	
HPV 高危亚型 68	阴性(-)		阴性	
HPV 高危亚型 73	阴性(-)		阴性	
HPV 高危亚型 82	阴性(-)		阴性	
HPV 低危亚型 6	阴性(-)		阴性	
HPV 低危亚型 11	阴性(-)		阴性	
HPV 低危亚型 42	阴性(-)		阴性	
HPV 低危亚型 43	阴性(-)		阴性	
HPV 低危亚型 81	阴性(-)		阴性	

**\*小结:**

未见异常

操作员：赵伟 检查日期:2025-02-10 检查医生:康健忠

# 大同现代医学检验实验室

## 液基薄层细胞学图文报告

ID: 2025113321

病理号: 104086

姓名: 李杨

性别: 女

年龄: 33岁

送检科室:

电话号码: 13403616268

床号:

病历号:

体检号: 2306260608

送检医院: 大同瑞慈康复体检

送检日期: 2025-02-09

末次月经:

送检医生:

采样日期:

报告日期: 2025-02-09

标本满意度: 满意

细胞量: >45%

红细胞:

经期样本:

颈管细胞:

化生细胞:

鳞状细胞:

宫颈柱状细胞:

未见上皮内病变/恶性细胞:

正常范围内:

- 良性反应性改变:
- 炎症: 
    - 轻度:
    - 中度:
    - 重度:
  - 放疗:
  - 妊娠:
  - 萎缩性:
  - 宫内避孕器:
  - 其他:

病原体: 滴虫感染:  念珠菌感染:  细菌感染:

提示 HPV 感染:  疱疹病毒感染:

鳞状上皮细胞分析:

- 非典型鳞状细胞:
- 倾向上皮内瘤变:
  - 倾向良性反应性改变:
  - 不能明确意义(ASC-US):
  - 不排除高度病变(ASC-H):
- 上皮内低度病变:  鳞癌:
- 上皮内高度病变:
- CIN2:
  - CIN3:

腺上皮细胞分析:

非典型腺细胞:

- 宫内膜:
- 来源不明:

非典型腺细胞(宫颈管):

- 倾向原位腺癌:
- 不能明确意义:
- 倾向良性反应性改变:

腺癌:

- 宫颈管:
- 宫内膜:
- 其它:

炎细胞:

- 轻度:
- 中度:
- 重度:

可疑腺癌:

诊断意见: 未见上皮内病变或恶性细胞 (NILM)。

建议:

报告医师: 张荣生

地址: 大同市魏都大道 79 号, 本报告医师签字后有效  
咨询: 0352-2830587 4006-122-995

妇科细胞学是筛查项目, 出于技术原因, 可能会有假阴性结果, 本检测仅对来样负责, 如果对结果有疑义, 请在收到报告 7 天内与我们联系。

大同瑞慈康复医院 12导联心电图报告

李杨 女 33岁

体检号:432663

病床号:

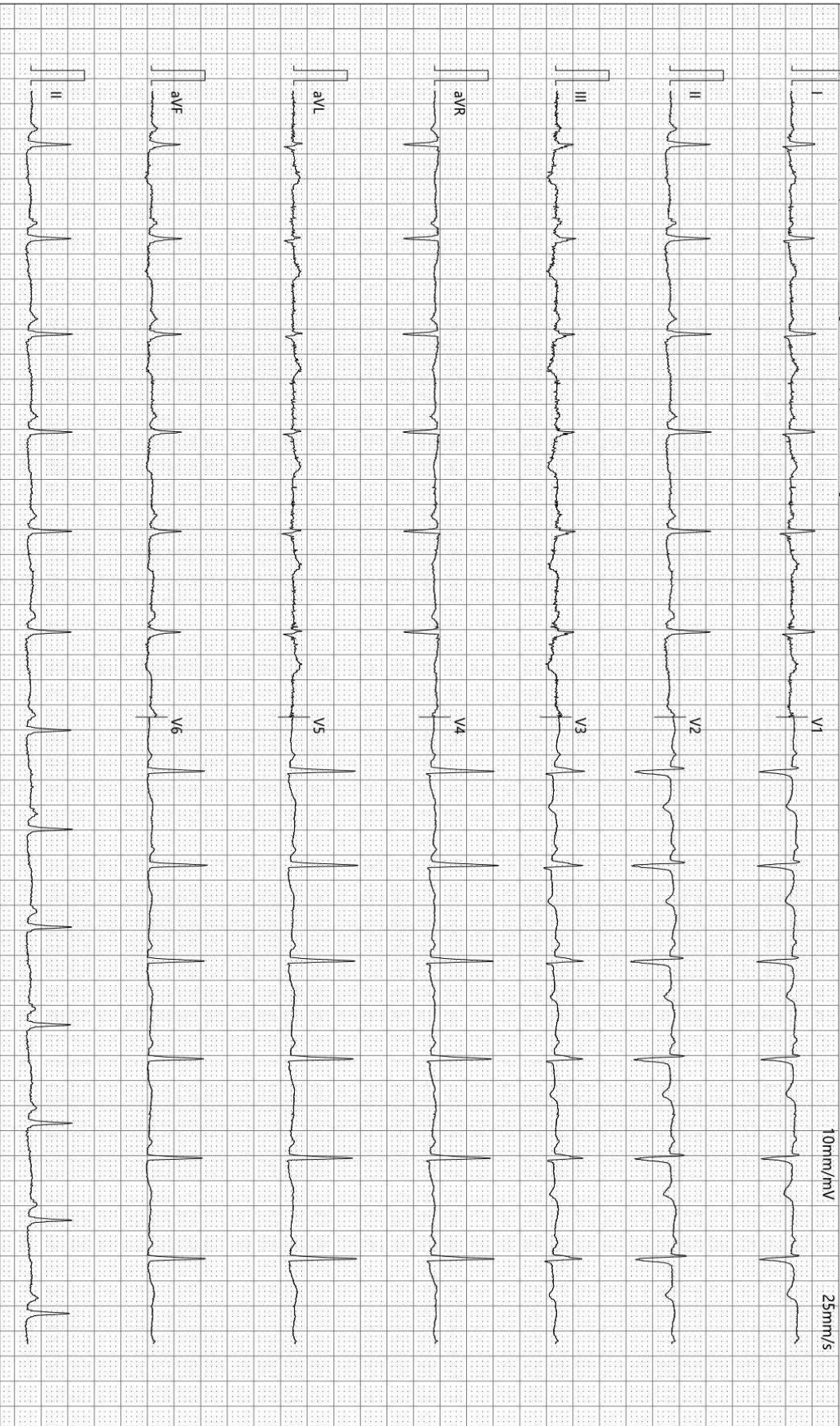
诊断结果:

- 1.窦性心律
- 2.T波改变

诊断医生:

张之生

HR : 77bpm [60 ~ 100bpm]  
 P : 105ms [0 ~ 110ms]  
 PR : 148ms [120 ~ 200ms]  
 QRS : 79ms [60 ~ 100ms]  
 QT/QTc : 390/442ms [320 ~ 440/0 ~ 460ms]  
 P/QRS/T : 65/61/-29 ↓ deg. [0 ~ 75/-30 ~ 90/0 ~ 75deg]  
 RV5/SV1 : 1.230/0.638mV [0.0 ~ 2.5/0.0 ~ 2.0mV]



检查时间:2025-02-08 10:10:41

诊断时间:2025-02-08 10:18:43

SEMIP V1.90

仅供临床参考

Text




# 大同瑞慈健康体检

## 颅内多普勒血流图 (TCD) 检查报告单


姓名: 李杨      性别: 女      年龄: 33 岁      检查号: 2306260608  
 申请科室: 体检科      申请医师: 李菊蓉      检查类型: 颅内血管      床号:

LVA 53mm(深度) PW 2MHz




Vs:51.8      Vd:26.1      Vm:34.6  
 PI:0.74      RI:0.50      S/D:1.98

RVA 50mm(深度) PW 2MHz



Vs:55.5      Vd:31.1      Vm:39.2  
 PI:0.62      RI:0.44      S/D:1.79

BA 53mm(深度) PW 2MHz



Vs:62.9      Vd:31.5      Vm:42.0  
 PI:0.75      RI:0.50      S/D:2.00

Vs:      Vd:      Vm:  
 PI:      RI:      S/D:

Vs:      Vd:      Vm:  
 PI:      RI:      S/D:

Vs:      Vd:      Vm:  
 PI:      RI:      S/D:

### 医生意见

结论: 椎-基底动脉脑血管超声未见异常。

李菊蓉

检查日期: 2025-02-08

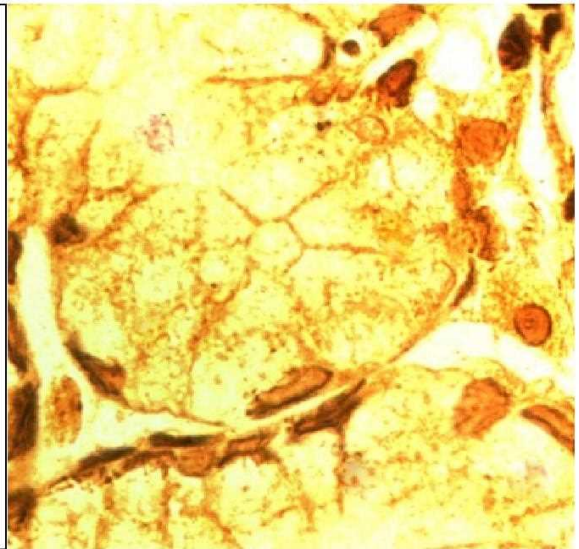
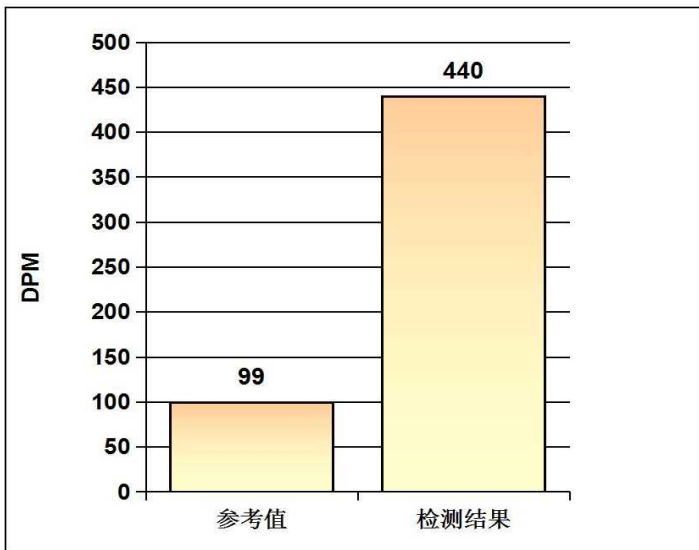
本报告单仅提供临床参考

# 大同瑞慈康复医院

## <sup>14</sup>C呼气试验检验报告

姓名	李杨	年龄	33	性别	女
住院号	0	日期	2025/2/8 9:46:32	电话	13403616268
送检医生	曹居杰	样品编号	3614	编号	2306260608

### <sup>14</sup>C呼气试验



#### 阳性参考值 (Disintegrations Per Minute(DPM)):

DPM值:	dpm > 2499	阳性++++
	1499 < dpm ≤ 2499	阳性+++
	499 < dpm ≤ 1499	阳性++
	149 < dpm ≤ 499	阳性+
	dpm ≤ 99	阴性
	99 < dpm ≤ 149	不确定

检测结果: **dpm= 440**      **阳性+**

医生建议: 请接受正规的根除幽门螺杆菌(HP)的治疗, 并在治疗结束后一个月内复查; 注意保持健康及规律饮食!

温馨提示: 您本次检测的结果为阳性

检测医生: \_\_\_\_\_ 曹居杰

# 大同瑞慈健康体检

## 骨密度检测报告

### 受检者信息

受检者ID: 2306260608

姓名: 李杨

出生年月日: 1991/6/16

年龄: 33

性别: 女

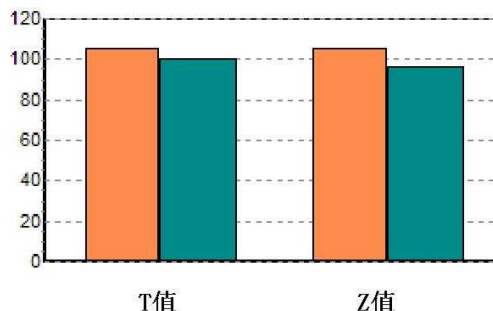
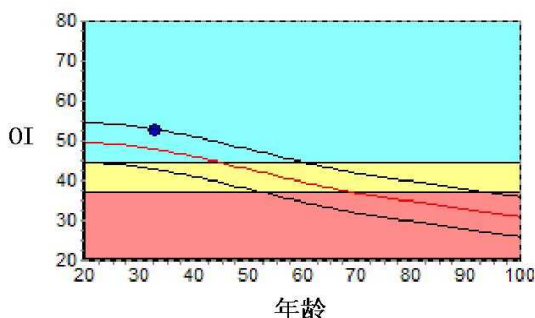
测定部位(右/左): 右

### 测定结果

测定日期: 2025/2/8 10:04:04

测试编号: 1/1

受测者 平均值



数据库: Asia

OI: 52.3

SOS: 1378.2 m/s, BUA: 31.6

T值: 0.54

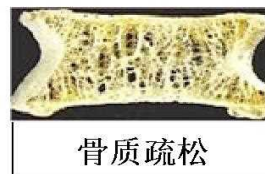
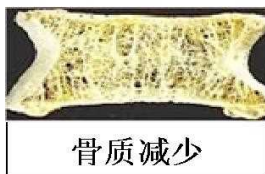Z值: 0.91

成人比: 105.4%

同龄比: 109.5%

OPR: N/A%

### 结果分析



### 注解

以上结论仅供参考

科室:

医生签名:

医院地址 大同瑞慈健康体检

地址 大同市平城区魏都大道79号

联系电话 0352-2824444

操作者 名燕凌

Rich 大同瑞慈康复医院  
超声诊断图文报告

流水号: 2306260608

超声号: 1793557

姓名: 李杨

年龄: 33 岁

性别: 女

检查设备: Vivid E95

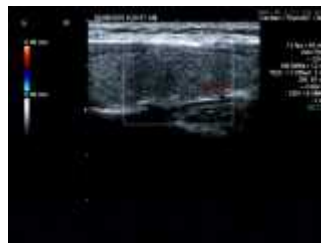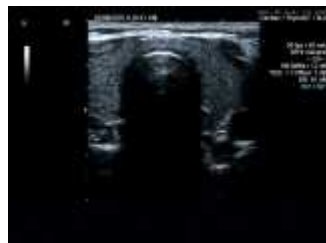体检号: 432663

申请医院: 本院

体检科室: 体检科

检查部位: 甲状腺彩超

经典图像:



影像所见:

甲状腺双侧叶形态正常, 包膜完整, 实质回声均匀, CDFI: 未见异常血流信号。  
双侧颈部未见明显肿大淋巴结。

影像诊断:

甲状腺双侧叶未见异常

报告医师: 李菊蓉

检查日期: 2025-02-08

审核医师: 李菊蓉

报告日期: 2025-02-08



注: 本报告仅供临床医生参考!

地址: 大同市魏都大道 79 号。若有疑问, 请致电: 0352---2830580

Rich 大同瑞慈康复医院  
超声诊断图文报告

流水号: 2306260608

超声号: 1793560

姓名: 李杨

年龄: 33 岁

性别: 女

检查设备: Vivid E95


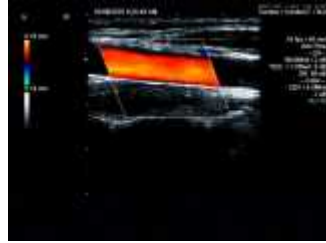
体检号: 432663

申请医院: 本院

体检科室: 体检科

检查部位: 颈部血管彩超

经典图像:



影像所见:

右锁骨下动脉起始处、双侧颈总动脉、颈内、颈外动脉起始段内中膜不增厚, 内壁欠光滑, 管壁未见明确强回声斑。CDFI: 血流充盈好。PW: 频谱形态正常。

双侧椎动脉走行正常, 椎动脉内径正常, 管壁不厚, 管腔内为无回声, CDFI: 血流充盈好。PW: 频谱正常。

影像诊断:

双侧颈动脉、椎动脉未见明显异常

报告医师: 李菊蓉

检查日期: 2025-02-08

审核医师: 李菊蓉

报告日期: 2025-02-08



注: 本报告仅供临床医生参考!

地址: 大同市魏都大道 79 号。若有疑问, 请致电: 0352---2830580

Rich 大同瑞慈康复医院  
超声诊断图文报告

流水号: 2306260608

超声号: 1793562

姓名: 李杨

年龄: 33 岁

性别: 女

检查设备: Vivid E95

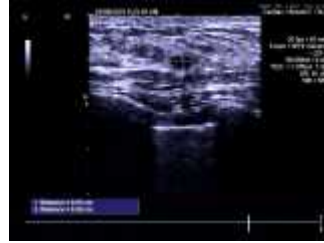
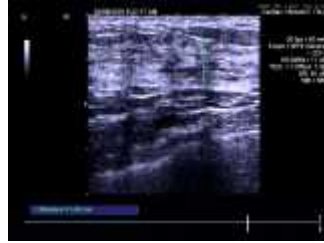
体检号: 432663

申请医院: 本院

体检科室: 体检科

检查部位: 乳腺彩超

经典图像:



影像所见:

双侧乳腺腺体层次清晰, 右乳腺体厚 1.0cm, 左乳腺体厚 1.0cm, 于左乳 7 点位探及大小约 0.5\*0.3cm 囊性结节, 边界清, 形态规则, CDFI: 未见异常血流信号。

双侧腋下未见明显肿大淋巴结。

影像诊断:

左乳结节 BI-RADS 2 级

报告医师: 李菊蓉

检查日期: 2025-02-08

审核医师: 李菊蓉

报告日期: 2025-02-08



注: 本报告仅供临床医生参考!

地址: 大同市魏都大道 79 号。若有疑问, 请致电: 0352---2830580

Rich 大同瑞慈康复医院  
超声诊断图文报告

流水号: 2306260608

超声号: 1793564

姓名: 李杨

年龄: 33 岁

性别: 女

检查设备: Vivid E95

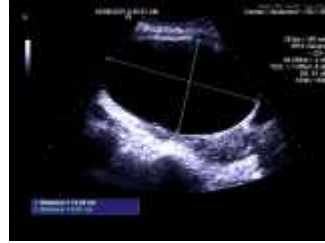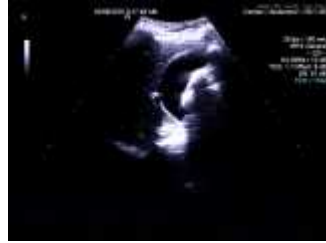体检号: 432663

申请医院: 本院

体检科室: 体检科

检查部位: 全腹彩超

经典图像:



影像所见:

肝脏大小形态正常, 包膜光滑完整, 实质回声均匀, 肝内管道系统走行清晰, 门静脉及肝内胆管不扩张。

胆囊大小形态正常, 壁不厚、光滑, 囊内透声好, 肝外胆管不扩张。

胰腺大小形态正常, 实质回声均匀, 主胰管不扩张。

脾脏大小形态正常, 实质回声均匀, 脾门静脉不宽。

双肾大小形态正常, 皮髓质分界清晰, 集合系统未见分离, 双侧输尿管未见扩张。

膀胱充盈佳, 未见明显异常。

前位子宫, 大小约 5.9\*4.9\*3.7cm, 肌壁回声均匀, 内膜线清晰, 厚 1.1cm, 宫颈厚约 2.7cm。下腹部探及一囊性包块, 大小约 14.4\*8.8cm, 边界清, 形态规则, 内可见高回声分隔, 囊性部分透声差, 可见密集点状高回声漂浮。

影像诊断:

下腹部囊性包块 建议进一步检查

报告医师: 李菊蓉

检查日期: 2025-02-08

审核医师: 李菊蓉

报告日期: 2025-02-08



注: 本报告仅供临床医生参考!

地址: 大同市魏都大道 79 号。若有疑问, 请致电: 0352-2830580

ID 号: 2306260608

影像号: CT20250208019

姓名: 李杨

年龄: 33 岁

性别: 女

检查设备: 西门子量子双源 CT

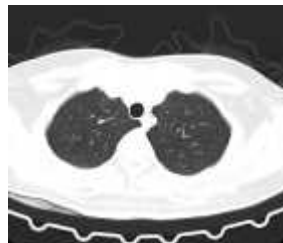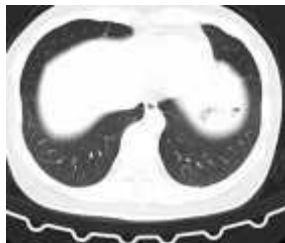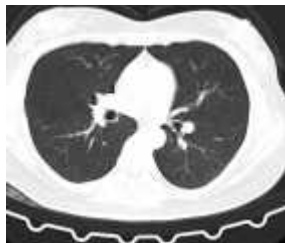体检号: 432663

申请医院: 本院

体检科室: 体检科

检查部位: 肺部双源 CT

## 经典图像:



## 影像所见:

胸廓对称, 骨性肋骨完整, 胸壁软组织结构良好, 两肺支气管血管纹理走行分布良好, 支气管束结构清晰, 双肺通气良好。肺门结构未见异常。纵隔无偏移, 段以上支气管通畅。心影及大血管形态结构正常, 纵隔内未见肿大淋巴结。胸膜未见异常。

## 影像诊断:

胸部未见明显异常

报告医师: 剧艳军

检查日期: 2025-02-13

审核医师: 剧艳军

报告日期: 2025-02-13