



2306260589

# 大同瑞慈健康体检

## 报 告 册

体检编号	432647	工号	2
姓名	杨静雨		
性别	男	年龄	27岁
单位	国家税务总局大同经济技术		
部门	国家税务总局大同经济技术开发		
联系电话	13653627932		
体检日期	2024-07-09		

尊敬的 杨静雨先生 您好！

首先，瑞慈健康体检全体员工欢迎您的光临，并对您的信任表示衷心的感谢！

您于 2024-07-09 （体检编号：432647）完成健康检查，本机构的各科医生已根据您的体检项目及结果，汇总成此份健康体检报告，并经总检医生审核。据此提出对您健康状况的综合分析及建议。

瑞慈健康体检倡导“大健康、大康复”，提出“健康是第一财富（Rich）”的人文理念。希望您仔细阅读并妥善地保管此份健康体检报告，并认真关注报告中的提示与建议，若您对报告内容有任何疑问，可直接与瑞慈健康体检客服部联系，进一步咨询。

健康体检咨询电话：**0352-2824444**

客户服务咨询电话：**0352-2830597**  
**400-6112995**

瑞慈健康体检报告由下列内容组成：

第一部分：主检报告

第二部分：分科分项结果

第三部分：检验报告

第四部分：附表

## 主检报告

## 检查综述

- 【身高、体重、血压】 (1) 血压 145/68：本次测量收缩期血压偏高
- 【眼压检查】 (1) 眼压偏高
- 【血常规（五分类）】 嗜碱性粒细胞绝对值(BA#) 偏高(0.07  $10^9/L$ )
- 【同型半胱氨酸】 同型半胱氨酸偏高(16.48  $\mu\text{mol/L}$ )
- 【生化全项 1】 甘油三酯(TG) 偏高(3.82  $\text{mmol/L}$ )
- 【尿液分析+尿沉渣】 鳞状上皮细胞偏高(1 /HP) 粘液丝偏高(28 /HP)
- 【颅脑 MRI】 1、双侧额顶叶皮髓质交界处多发缺血灶 2、左侧上颌窦积液
- 【CT 检查】 胸部未见明显异常，冠状动脉硬化性改变，进一步检查
- 【心电图】 1. 窦性心动过缓伴不齐
- 【心脏彩超】 左室舒张功能减低
- 【颈部血管彩超】 右锁骨下动脉起始处混合斑形成
- 【全腹彩超】 1. 轻度脂肪肝 2. 胆囊多发结石 3. 左肾高回声结节 考虑错构瘤 4. 左肾囊肿

## 医生建议

## 【本次测量收缩期血压偏高】：

- 所谓单纯收缩期高血压，顾名思义是指一个人的舒张压（即低压）不高，仅仅是收缩压（即高压）超过正常范围。
- 单纯收缩期高血压标准为收缩压在 140mmHg 以上，舒张压为 90mmHg 以下。如果收缩压在 140-149mmHg，又称单纯收缩期临界高血压。由于单纯收缩期高血压大部分发生在 60 岁以上的老年人，故又称老年单纯收缩期高血压。
- 当病人患动脉硬化、甲状腺功能亢进、主动脉关闭不全、体循环动静脉瘘、动脉导管未闭及原因不明的高动力循环状态时，也常伴有收缩期高血压，但这些不包括在单纯收缩期高血压范围内。
- 劳逸结合，保持良好身心状态。避免各种诱因：如情绪低落、紧张等。改进生活方式，适当低盐、低脂、低胆固醇饮食，戒烟酒。必要时心血管专科诊治，定期复诊。
- 平时应低盐（每天 5~10g）、低脂饮食（少吃动物脂肪与内脏）；忌烟限酒。遵照医嘱坚持服药，定期测量血压，宜控制在 140/90mmHg 以下，若合并有糖尿病和肾病，要把血压控制在 130/80mmHg 以下。
- 血压到正常水平时，说明此时选用的降压药和治疗方案基本合适，但并不意味着高血压已被“治愈”，应坚持治疗。若盲目自行停药或间断服药，常会使血压波动很大，而加重心、脑、肾和血管的损害。

## 【眼压偏高】：

- 注意复查眼压，必要时往眼科诊治。
- 建议眼科诊断治疗。

## 【嗜碱性粒细胞绝对值(BA#) 偏高】：

- 供内科结合临床参考。

## 【同型半胱氨酸偏高】：

(1) 血同型半胱氨酸是一种含硫氨基酸，为蛋氨酸和半胱氨酸代谢过程中产生的重要中间产物。正常情况下，血同型半胱氨酸在体内能被分解代谢，浓度维持在较低水平。但在日常生活中由于原发性原因和继发性原因会影响血同型半胱氨酸代谢导致在血液中升高。

(2) 同型半胱氨酸偏高称之为高同型半胱氨酸血症，产生的原因和遗传、环境、营养因素有很大关系。高同型半胱氨酸血症目前认为是冠心病、高血压、脑血管疾病重要的危险因素。建议日常生活中清淡饮食，多吃新鲜蔬菜水果，补充维生素成分，心内科诊治。

**【甘油三酯(TG)偏高】：**

(1) 甘油三酯是甘油和脂肪酸所构成的有机化合物，甘油三酯测定是脂类代谢的重要指标之一。

(2) 甘油三酯增高与冠心病的发生有着重要的相关性，随年龄增大而有上升的趋势，其增高最常见于高脂和过量糖类饮食、肥胖等。

(3) 甘油三酯主要功能是为机体提供能量，其正常值在 0.7-1.7mmol/L 之间，1.7-2.29mmol/L 为边缘增高，提示应该注意饮食和运动了。

(4) 甘油三酯大于 2.3mmol/L，就称为高甘油三酯血症。甘油三酯增高虽然不会直接导致血管斑块的形成，但也会间接引起心脑血管疾病风险增加，同时，当甘油三酯大于 5.6mmol/L 时，还会增加急性胰腺炎的风险，所以降低甘油三酯的基础主要是控制饮食，饮食控制不佳可以选择药物治疗。

(5) 生活方式的干预是控制甘油三酯水平升高的基础，包括减重，增加运动量，限制酒精摄入以及避免食用果糖和高碳水化合物食物。多食蔬菜水果，定期复查。

(6) 明显增高者在医师的指导下使用降脂药物治疗，首选他汀和贝特类药物。

**【鳞状上皮细胞偏高】：**

(1) 在生理情况下，机体正常的新陈代谢都会引起鳞状上皮细胞的脱离，这是一种正常的机体现象。如果长时间出现鳞状上皮细胞偏高的现象时，则有可能是尿路感染、泌尿系统结石等因素导致，应及时往泌尿外科进一步诊断治疗。

**【粘液丝偏高】：**

(1) 尿常规中粘液丝是由尿路中细胞分泌出来的，在有尿路感染时分泌会明显增多，且伴有炎症细胞的出现。

(2) 粘液丝偏高，可分为生理性偏高和病理性偏高两种，生理性偏高一般是由于喝水较少导致的尿液浓缩，一般在喝水后就能达到稀释的效果。

(3) 病理性的粘液丝偏高是由于泌尿系炎症或者是前列腺炎导致的，需要注意观察，多喝水，同时有白细胞等炎症细胞增多时，应及时服用抗感染药物治疗。如果仅有粘液丝的增多而没有白细胞等炎症细胞增多时，尿路有炎症的可能性不大。

(4) 建议平时饮食注意清淡，多喝水，少吃油腻和辛辣的食物，要注意个人清洁卫生，勤洗阴部，注意休息。

**【双侧额顶叶皮髓质交界处多发缺血灶】：**

(1) 脑缺血灶就是脑部毛细血管发生堵塞后形成血管中空，血液不再流过，局部脑细胞缺氧坏死后形成的病灶。

(2) 脑缺血灶是一种比较常见的脑内出血疾病，引起的原因比较多，常见于老年人，尤其是合并有高血压、糖尿病等危险因素的老年人更加常见。

(3) 如果患有高血压这种慢性疾病，有可能会出这种疾病的表现，尤其是一些中老年朋友，长期的慢性疾病高血压，容易诱发脑缺血灶的发病，所以说患者要及时发现，及时治疗。

(4) 脑缺血灶的一般症状是出现头晕头痛等现象，如果是病情发展后就有可能导致偏瘫、语言不清、大小便失禁、失去记忆力、甚至是意识糊涂、失明等情况。部分患者在临床上可以没有任何的临床表现，只是在无意中检查头颅 CT 或者磁共振才发现。

(5) 脑内多发缺血灶在发病初期症状不是很明显，而且没什么危害。但是这种疾病却极其容易复发，让神经受损。而严重后果是会导致整个中枢神经功能损害，会发生瘫痪甚至危及生命。

(6) 如果这种缺血灶是孤立的、个别的或者是很小的，一般不是什么大病。但是如果是弥漫性的病变，病灶比较大，往往提示患者动脉硬化的程度很重。

(7) 饮食中需避免辛辣油炸、脂肪和胆固醇含量高的食物，多补充富含纤维素、维生素、蛋白质和钙质的食物，有助于脑部症状恢复。

(8) 6、多吃纤维素含量比较高的食物，可以起到降低血脂的作用，如番薯、香蕉、大豆类等。多吃大蒜，因为大蒜能稀释血液，能起到缓解供血不足的症状还能降血压。

(9)多吃鱼和鸡蛋，因为鱼和鸡蛋富含蛋白质和钙质，能对大脑的细胞起到刺激作用，从而提高大脑记忆力。菠萝、土豆泥、葡萄糖等都能对记忆力起到改善的作用，起到提高记忆力的效果。

(10)避免不合理饮食。提倡采用低盐、低脂、低热量及富含维生素饮食，每日食盐量不超过 6g。多食蔬菜、水果和纤维素丰富食物，既含丰富的维生素、纤维素，又含钾、钙丰富而含钠低的食物。

(11)保持健康的生活方式，戒烟、禁止酗酒。吸烟和酗酒可使血管痉挛，心跳加快，血压升高，血浆纤维蛋白含量增加，血液粘度增加，减少脑血流量及加速动脉硬化等。因此，向患者讲明吸烟的危害性，采用心理咨询、口服戒烟药等综合性干预措施，避免大量饮酒，控制体重。

(12)对原发病及早治疗，严格按照医嘱服药，进行正规治疗，控制血压、血脂、血糖。避免长期服药导致血液高凝，不得滥用药物，需在医生指导下服药。保持健康的体重，保持心情愉悦。

(13)对于心血管患者等高危人群需每年进行影像学 and 实验室检查，有一定的早期筛查作用。

**【左侧上颌窦积液】：**

(1)建议耳鼻喉科诊断治疗。

**【冠状动脉硬化性改变】：**

(1)建议心血管内科诊断治疗。

**【窦性心动过缓伴不齐】：**

(1)可见于正常人、体力劳动者、运动员，无症状者可定期随访，跟踪观察。不需治疗。

(2)如果有症状（胸闷、黑矇、晕厥等）请做动态心电图等相关检查，有明显窦性心动过缓并窦性心律不齐者可积极治疗心动过缓。在医生指导下服用提升心率的药物如：心宝、红参等。如果每分钟心率低于 45 次伴有晕厥、胸闷等症状时，需安装心脏起搏器。

(3)请前往心内科进一步治疗，长期随访。

**【左室舒张功能减低】：**

(1)左心室舒张功能是指心肌弹性减低，心脏泵血功能减退。其引起原因，一是随着年龄的增长，心肌组织进行性变。其二是由于冠心病、高血压等慢性心肌病变。一般来说没有原发病变及年龄偏大的人员又无症状，不需要特殊处理，建议心内科结合临床考虑。

**【右锁骨下动脉起始处混合斑形成】：**

(1)颈动脉斑块是动脉硬化后，血管里面的垃圾沉淀在血管壁形成。斑块又分为硬斑和软斑两种。硬斑比较稳定，不容易脱落，软斑不稳定，容易破裂脱落，从而形成血管栓塞。

(2)建议：1. 减低胆固醇水平。2. 减低高血糖、高血压等高危因素，将血压、血糖控制在理想水平。3. 积极进行生活干预，控制饮食，改善饮食结构，适量增加运动，戒烟限酒。4. 必要时药物治疗。

**【错构瘤&肾高回声结节】：**

(1)肾错构瘤又称为肾血管平滑肌脂肪瘤。是由异常增加的血管平滑肌及脂肪组织按照不同的比例构成的，是一种良性肿瘤。如果肾错构瘤较小，临床症状又不明显，可不处理，定期复查即可。如果肾错构瘤体积较大，或出现明显症状时，建议泌尿科结合临床诊治。

(2)建议泌尿外科进一步复查。

**【轻度脂肪肝】：**

(1)脂肪肝是指肝脏被脂肪浸润，为一种多病因引起的获得性疾病。

(2)脂肪肝是以肝细胞脂肪变性和脂肪蓄积为病理特征，最常见易患因素有超重或肥胖、进食油腻食物、高脂血症（尤其甘油三酯升高）、营养失调（营养过量或不足）、饮酒、高脂血症、少运动、糖耐量异常、减肥造成体重急剧下降、营养不良、中毒和药物等。

(3)当肝内脂类（主要为甘油三酯）含量超过肝重的 5% 时为脂肪肝。脂肪肝是一个常见的临床现象，不是一个独立性的疾病。

(4)值得注意的是，过多的脂肪在肝组织、肝细胞内浸润，引起肝细胞肿大，严重可致肝硬化。脂肪肝是可逆性的，合理饮食、运动及治疗后可恢复。

- (5)合理控制饮食，控制总摄入量，低盐、低脂和低糖类饮食，少吃动物内脏，多吃蔬菜水果；
- (6)控制危险因素，如控制体重、改善胰岛素抵抗、调整血脂紊乱，戒酒、戒烟，坚持长期有氧运动，加强体育锻炼；
- (7)定期复查腹部彩超、血脂、肝功能。

**【左肾囊肿】：**

- (1)肾囊肿是肾脏内出现大小不等的与外界不相通的囊性肿块的总称。肾囊肿属于良性肿瘤，在肾囊性疾病中以单纯性肾囊肿最为常见。其发生原因尚可能与先天性肾小球、肾小管结构异常和后天性损伤感染有关。
- (2)单纯性肾囊肿大多数无症状，常在体检彩超时被发现。一般直径大于 5cm 或者合并感染、破裂、出血时才引起症状，主要表现为腰腹部或背部胀痛，当出现并发症时疼痛加重。
- (3)肾囊肿直径小于 4cm，无肾盂肾盏明显受压，无感染、恶变、高血压及症状不明显者，只需密切随访观察，定期彩超检查。
- (4)肾囊肿多数是先天性的，对人体健康没有多大影响，不会癌变，可以工作，可以运动，生活上没什么要特别注意的地方。其发病率可随年龄增长而增高，50 岁以上的人有 50%可以发现这种囊肿，借助彩超、CT 可确诊。
- (5)首次发现，建议作 MRI 或 CT 检查，以排除肾内其它占位性病变。
- (6)过大的囊肿，对肾脏本身或周围的器官有压迫症状的，或有炎症的，往外科治疗。定期复查。

**【胆囊多发结石】：**

- (1)胆囊结石患者应少吃肥肉和胆固醇含量高的食物，如蛋黄、鱼卵、蟹黄、动物内脏等食品，不吃油炸食品。
- (2)如有右上腹隐痛不适，应素食，右侧卧位，服用 654-2、阿托品等解痉药物，消炎利胆片、金胆片、胆通等可任选一种口服。如发生上腹剧痛，应到医院治疗，不要自己随便应用止痛药。出现黄疸时，应立即就医检查，查明黄疸原因，作相应处理，切勿拖延。
- (3)除药物治疗外，有的需震波治疗、有的可作腹腔镜手术、有的则需剖腹手术，应按医生的指导选择合适的治疗方法。定期 B 超复查。

汇总医生： 樊兴国

主检日期： 2024-07-11

主检医生：

## 分科结果

## 身高、体重、血压

项目名称	检查结果	项目名称	检查结果
身高	159cm	体重	61kg
血压	145/68mmHg		

**\*小结：**

(1) 血压 145/68：本次测量收缩期血压偏高

操作员：杨彦霞

检查日期：2024-07-09

检查医生：名燕凌

## 眼压检查

项目名称	检查结果	项目名称	检查结果
右眼眼压	21.9mmHg	左眼眼压	13.9mmHg

**\*小结：**

(1) 眼压偏高

操作员：田野青

检查日期：2024-07-09

检查医生：田野青

## 检验报告

## 尿液分析+尿沉渣

项目名称	检查结果	单位	参考值	提示
白细胞尿	0	个/ul	0--13	
上皮细胞(EC)	1	/HP	0--28	
管型(CAST)	0	个/ul	0--1	
霉菌(尿)	0	/HP	0--0	
结晶	0	/HP	0--10	
透明度(CLA)	清亮			
胆红素(BIL)	-		阴性	
隐血(ERY)	-		阴性	
小圆上皮细胞(SRC)	0	个/ul	0--0	
维生素C	-		阴性	
异常红细胞	0	个/ul	0--3	
红细胞(正常)	0	个/ul	0--6	
鳞状上皮细胞	1	个/ul	0--0	↑
粘液丝	28	个/ul	0--0	↑
颜色(Colour)	淡黄色			
尿葡萄糖(GLU)	-		阴性	
酮体(KET)	-		阴性	
比重(SG)	1.015		1.003--1.030	
酸碱度(PH)	6.0		4.5--8.0	
尿蛋白质(PRO)	-		阴性	
尿胆原(URO)	-		阴性	
亚硝酸盐(NIT)	-		阴性	
红细胞(尿)(RBC)	0	个/ul	0--6	
尿白细胞(LEU)	-		阴性	

\*小结:

鳞状上皮细胞偏高(1 /HP) 粘液丝偏高(28 /HP)

操作员：黄璐瑶 检查日期：2024-07-09 检查医生：陈建国

血常规（五分类）

项目名称	检查结果	单位	参考值	提示
白细胞(WBC)	8.92	10 <sup>9</sup> /L	3.5--9.5	
淋巴细胞绝对值(LY#)	2.88	10 <sup>9</sup> /L	1.1--3.2	
淋巴细胞百分比(LY%)	32.3	%	20--50	
中性粒细胞绝对值(GR#)	5.26	10 <sup>9</sup> /L	1.8--6.3	
中性粒细胞百分比(GR%)	59.0	%	40--75	
嗜碱性粒细胞绝对值(BA#)	0.07	10 <sup>9</sup> /L	0--0.06	↑
嗜碱性粒细胞百分比(BA%)	0.8	%	0--1.0	
嗜酸性粒细胞绝对值(EO#)	0.27	10 <sup>9</sup> /L	0.02--0.52	
嗜酸性粒细胞百分比(EO%)	3.0	%	0.4--8.0	
血小板(PLT)	264	10 <sup>9</sup> /L	125--350	
血小板分布宽度(PDW)	16.4	%	15--17	
平均血小板体积(MPV)	10.5	fl	6.0--14.0	
血小板压积(PCT)	0.277	%	0.11--0.28	
红细胞(RBC)	4.79	10 <sup>12</sup> /L	4.3--5.8	
血红蛋白	141	g/L	130--175	
红细胞压积(HCT)	42.7	%	40--50	
红细胞平均体积(MCV)	89.3	fl	82--100	
平均血红蛋白含量(MCH)	29.4	pg	27--34	
平均血红蛋白浓度(MCHC)	330	g/L	316--354	
单核细胞绝对值(MO#)	0.44	10 <sup>9</sup> /L	0.1--0.60	
单核细胞百分比(MO%)	4.9	%	3--10	
红细胞分布宽度标准差	44.2	fl	35--56	

(RDW-SD)				
红细胞分布宽度变异系数 (RDW-CV)	13.3	%	10.6--16.6	
大血小板比率	29.5	%	11--45	
大血小板数目	78	10 <sup>9</sup> /L	30--90	
未成熟粒细胞数目	0.03	10 <sup>9</sup> /L	0--999	
未成熟粒细胞百分比	0.4	%	0--100	
有核红细胞数目	0.000	10 <sup>9</sup> /L	0--9999	
有核红细胞百分比	0.00	/100WBC	0--9999	

**\*小结:**

嗜碱性粒细胞绝对值(BA#)偏高(0.07 10<sup>9</sup>/L)

操作员：乔叶 检查日期:2024-07-09 检查医生:陈建国

**同型半胱氨酸**

项目名称	检查结果	单位	参考值	提示
同型半胱氨酸	16.48	umol/L	0--15	↑

**\*小结:**

同型半胱氨酸偏高(16.48 umol/L)

操作员：刘慧芳 检查日期:2024-07-09 检查医生:陈建国

**生化全项 1**

项目名称	检查结果	单位	参考值	提示
碳酸氢根(HCO <sub>3</sub> )	23.4	mmol/L	22--29	
总蛋白(T PROT)	76.8	g/L	65--85	
白蛋白(ALB)	48.60	g/L	40--55	
球蛋白(GLB)	28.20	g/L	15--35	
白蛋白/球蛋白(ALB/GLB)	1.72		1.0--2.5	
碱性磷酸酶(ALP)	102.0	U/L	45--125	

肌酐(CREA)	62.00	umol/L	57--97	
尿酸(UA)	370.00	umol/L	200--420	
钾(K)	4.46	mmol/L	3.5--5.5	
钠(Na)	143.3	mmol/L	136--145	
氯(Cl)	101.3	mmol/L	96--108	
钙(Ca)	2.34	mmol/L	2.11--2.52	
乳酸脱氢酶(LDH)	207.00	U/L	120--250	
淀粉酶(AMY)	75.00	IU/L	35--135	
葡萄糖(GLU)	5.31	mmol/L	3.89--6.1	
总胆红素(TBIL)	13.60	umol/L	0--26	
直接胆红素(DBIL)	2.6	umol/L	0--8.0	
间接胆红素(IBIL)	11.00	umol/L	0--17.39	
丙氨酸氨基转移酶(ALT)	48.00	U/L	9--50	
门冬氨酸氨基转移酶(AST)	34.00	U/L	15--40	
尿素测定 (Urea)	5.00	mmol/L	3.1--8.0	
肌酸激酶(CK)	70.00	U/L	50--310	
α-羟丁酸脱氢酶	178.00	U/L	72--182	
C 反应蛋白	1.00	mg/dl	0--3	
动脉硬化指数	2.04		1.31--3.19	
谷草比谷丙	0.71		0.4--2.5	
总胆固醇(CHOL)	3.60	mmol/L	2.59--5.2	
甘油三脂(TG)	3.82	mmol/L	0.7--1.7	↑
低密度脂蛋白(LDL)	1.69	mmol/L	0--4.13	
高密度脂蛋白(HDL)	0.83	mmol/L	0.77--1.55	

\*小结:

甘油三脂(TG)偏高(3.82 mmol/L)

操作员：刘慧芳 检查日期:2024-07-09 检查医生:陈建国



杨静雨

男

27岁

体检号:432647

病床号:

### 大同瑞慈康复医院 12导联心电图报告

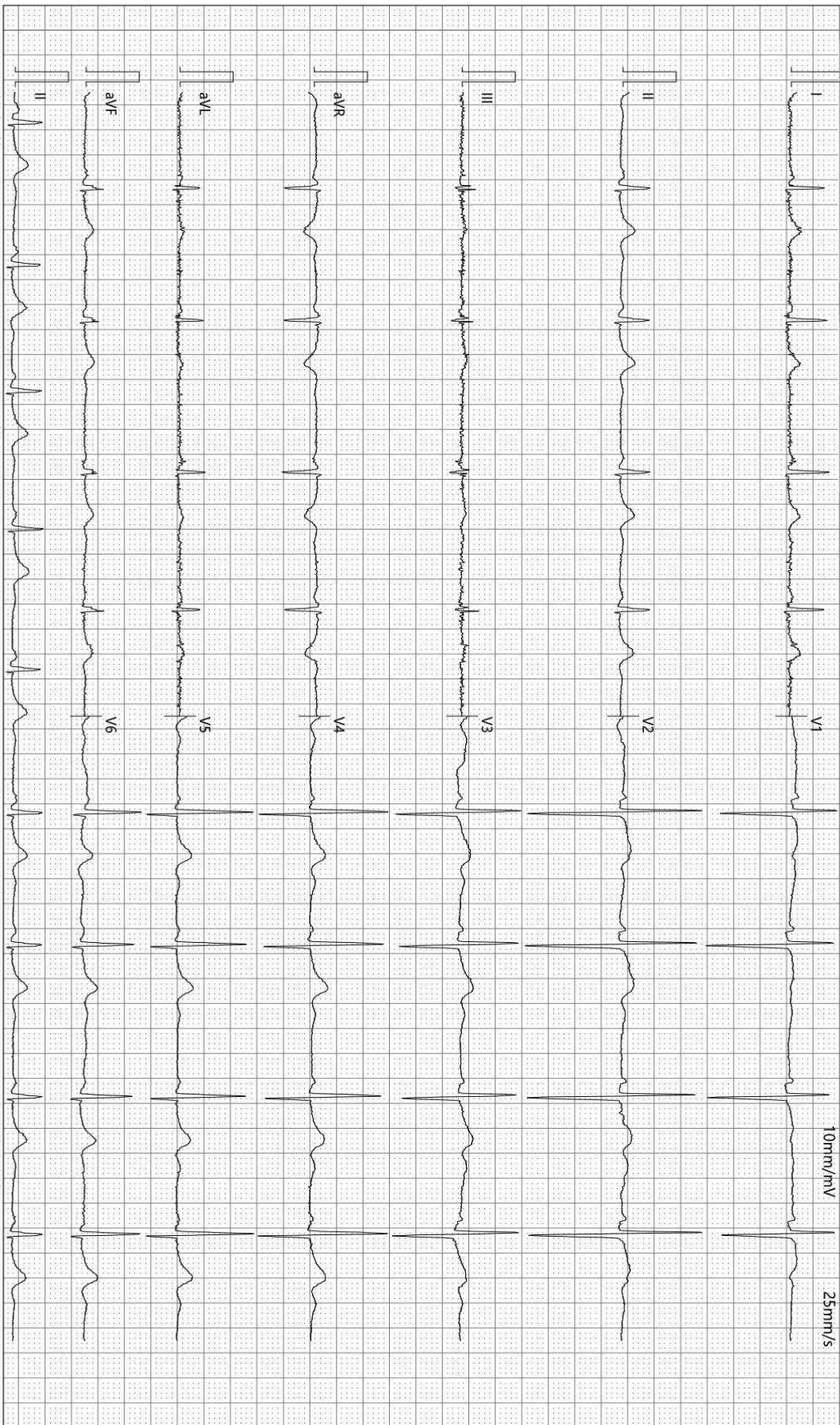
诊断结果:

窦性心动过缓伴不齐

诊断医生:

张之生

HR	: 53 ↓ bpm	[60 ~ 100bpm]
P	: 115 ↑ ms	[0 ~ 110ms]
PR	: 141ms	[120 ~ 200ms]
QRS	: 82ms	[60 ~ 100ms]
QT/QTc	: 479/454ms	[320 ~ 440/0 ~ 450ms]
P/QRS/T	: 43/49/51deg.	[0 ~ 75/-30 ~ 90/0 ~ 75deg]
RV5/SV1	: 1.387/1.425mV	[0.0 ~ 2.5/0.0 ~ 2.0mV]



检查时间:2024-07-09 08:08:57

诊断时间:2024-07-09 08:18:08

SEMIP V1 90

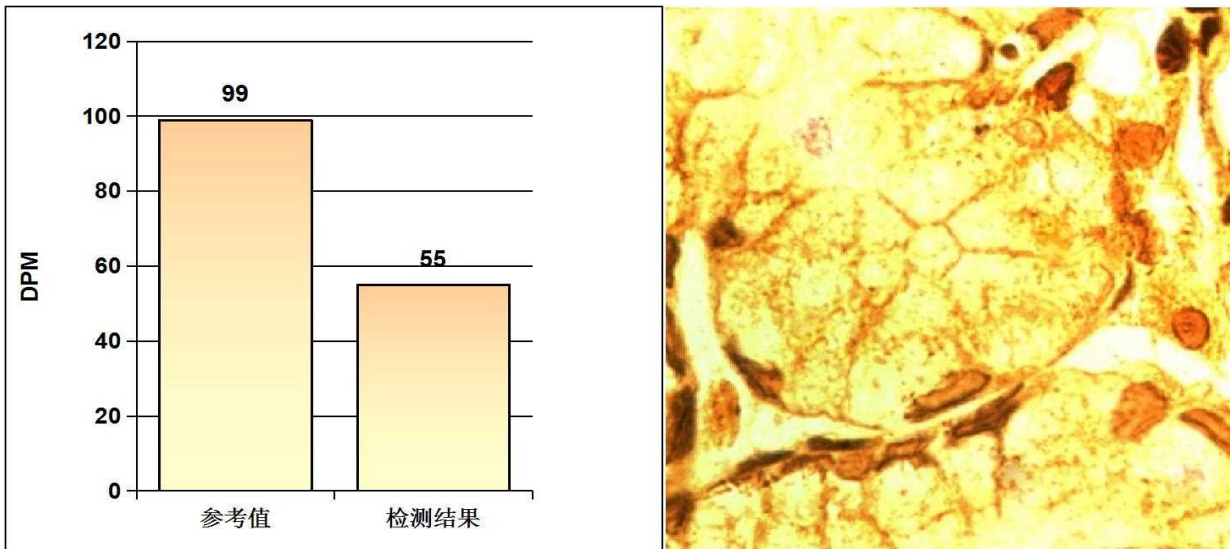
仅供临床参考

# 大同瑞慈康复医院

## <sup>14</sup>C呼气试验检验报告

姓名	杨静雨	年龄	27	性别	男
住院号	0	日期	2024/7/9 8:34:28	电话	0
送检医生	曹居杰	样品编号	0393	编号	2306260589

### <sup>14</sup>C呼气试验



#### 阳性参考值 (Disintegrations Per Minute(DPM)):

DPM值:	dpm > 2499	阳性++++
	1499 < dpm ≤ 2499	阳性+++
	499 < dpm ≤ 1499	阳性++
	149 < dpm ≤ 499	阳性+
	dpm ≤ 99	阴性
	99 < dpm ≤ 149	不确定

**检测结果:** **dpm= 55** **阴性**

医生建议: 注意保持健康及规律饮食

温馨提示: 您本次检测的结果为阴性

检测医生: 曹居杰

## MRI 诊断图文报告

流水号: 2306260589

影像号: MR20240709007

姓名: 杨静雨

年龄: 27 岁

性别: 男

检查设备: 西门子 1.5T 磁共振

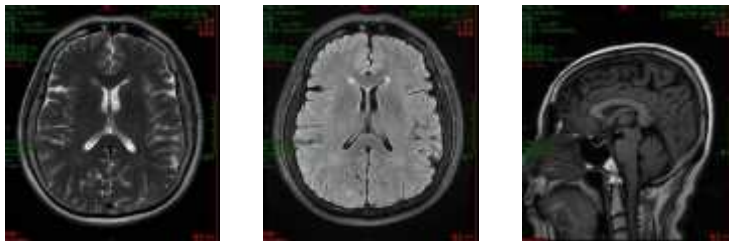体检号: 432647

申请医院: 本院

体检科室: 体检科

检查部位: 颅脑 MRI

经典图像:



影像所见:

双侧额顶叶皮髓质交界处见多发斑点状长 T1 长 T2 信号, T2 FLAIR 呈高信号, DWI 未见异常高信号。脑干、双侧小脑半球未见异常信号及占位征象, 脑室、脑池无扩大, 脑沟、脑裂无增宽, 中线结构居中。左侧上颌窦见液气平。

影像诊断:

- 1、双侧额顶叶皮髓质交界处多发缺血灶
- 2、左侧上颌窦积液

报告医师: 陈江莲

检查日期: 2024-07-09

审核医师: 陈江莲

报告日期: 2024-07-09

## 双源 CT 诊断图文报告

流水号: 2306260589

影像号: CT20240709015

姓名: 杨静雨

年龄: 27 岁

性别: 男

检查设备: 西门子量子双源 CT

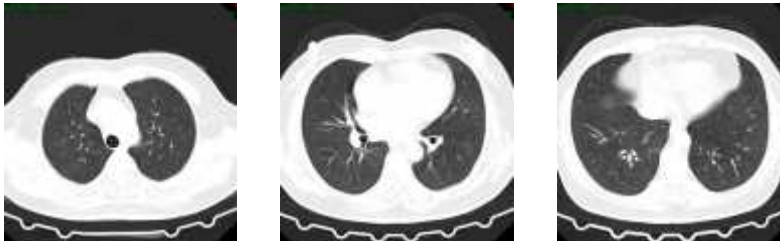体检号: 432647

申请医院: 本院

体检科室: 体检科

检查部位: CT 检查

### 经典图像:



### 影像所见:

胸廓对称, 骨性肋骨完整, 胸壁软组织结构良好, 两肺支气管血管纹理走行分布良好, 支气管束结构清晰, 双肺通气良好。肺门结构未见异常。纵隔无偏移, 段以上支气管通畅。心影及大血管形态结构正常, 冠状动脉走行区钙化, 纵隔内未见肿大淋巴结。胸膜未见异常。

### 影像诊断:

胸部未见明显异常,  
冠状动脉硬化性改变, 进一步检查

报告医师: 剧艳军

检查日期: 2024-07-10

审核医师: 剧艳军

报告日期: 2024-07-10

## 超声诊断图文报告

流水号: 2306260589

影像号: 1605450

姓名: 杨静雨

年龄: 27 岁

性别: 男

检查设备: Vivid E95

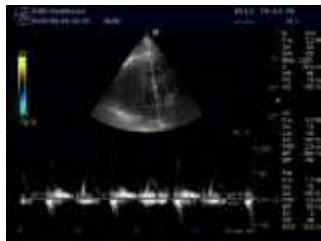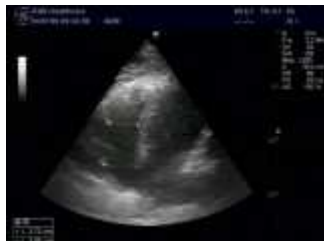体检号: 432647

申请医院: 本院

体检科室: 体检科

检查部位: 心脏彩超

### 经典图像:



### 影像所见:

检查所见心动过缓

超声测量 (单位: mm)

升主动脉内径 27 (32±3mm)

左房内径 34 (35mm)

室间隔 10 (8-11mm)

左室内径 43 (47±4mm)

左室后壁 10 (8-11mm)

EF66% (50-80%)

右室内径 27 (36±4mm)

右房内径 30 (36±4mm)

FS36% (28-41%)

主肺动脉内径 20 (23±3mm)

升主动脉内径正常, 心脏各腔室大小正常, 室间隔厚度正常, 左室壁未见明显节段性运动异常, 各瓣膜及启闭功能未见明显异常, 舒张期二尖瓣口血流频谱 E/A<1, 心包腔未见积液。

### 影像诊断:

左室舒张功能减低

报告医师: 李菊蓉

检查日期: 2024-07-09

审核医师: 李菊蓉

报告日期: 2024-07-09

## 超声诊断图文报告

流水号: 2306260589

影像号: 1605455

姓名: 杨静雨

年龄: 27 岁

性别: 男

检查设备: Vivid E95

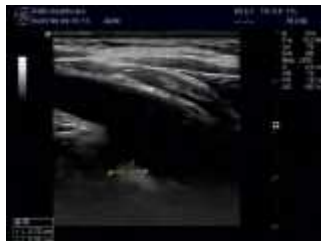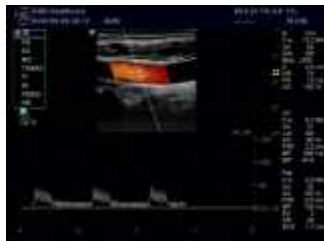
体检号: 432647

申请医院: 本院

体检科室: 体检科

检查部位: 颈部血管彩超

经典图像:



影像所见:

右锁骨下动脉起始处探及混合回声斑, 大小约 7.2\*2.2mm, 双侧颈总动脉、颈内、颈外动脉起始段内中膜不增厚, 内壁欠光滑, 管壁未见明确强回声斑。CDFI: 血流充盈好。PW: 频谱形态正常。

双侧椎动脉走行正常, 椎动脉内径正常, 管壁不厚, 管腔内为无回声, CDFI: 血流充盈好。PW: 频谱正常。

	内径 mm	流速 cm/s	RI
左侧椎动脉	3.3	33.5	0.60
右侧椎动脉	3.0	36.5	0.62

影像诊断:

右锁骨下动脉起始处混合斑形成

报告医师: 李菊蓉

检查日期: 2024-07-09

审核医师: 李菊蓉

报告日期: 2024-07-09

## 超声诊断图文报告

流水号: 2306260589

影像号: 1605457

姓名: 杨静雨

年龄: 27 岁

性别: 男

检查设备: Vivid E95

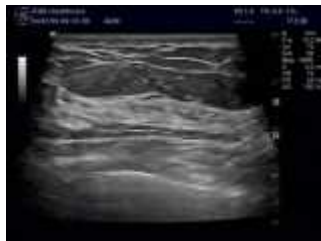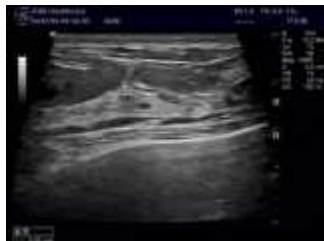体检号: 432647

申请医院: 本院

体检科室: 体检科

检查部位: 乳腺彩超

经典图像:



影像所见:

女性乳腺

双侧乳腺腺体层次清晰, 右乳腺体厚 0.6cm, 左乳腺体厚 0.7cm, 乳导管未见扩张, 未见明显占位性病变, CDFI: 未见异常血流信号。

影像诊断:

双侧乳腺未见明显异常

报告医师: 李菊蓉

检查日期: 2024-07-09

审核医师: 李菊蓉

报告日期: 2024-07-09

## 超声诊断图文报告

流水号: 2306260589

影像号: 1605459

姓名: 杨静雨

年龄: 27 岁

性别: 男

检查设备: Vivid E95

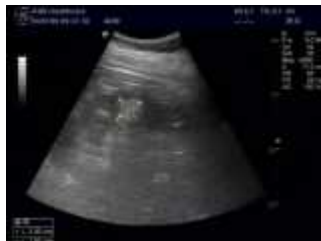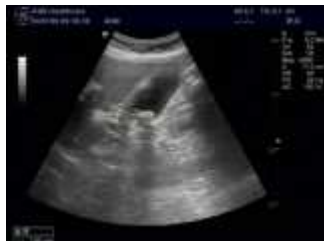体检号: 432647

申请医院: 本院

体检科室: 体检科

检查部位: 全腹彩超

### 经典图像:



### 影像所见:

肝脏大小形态正常, 包膜光滑完整, 实质回声细腻、增强, 肝内管道系统走行欠清晰, 门静脉及肝内胆管不扩张。

胆囊大小形态正常, 壁不厚、光滑, 囊内透声好, 其内探及数个强回声团, 较大的约 1.9cm, 后伴声影, 肝外胆管不扩张。

胰腺大小形态正常, 实质回声均匀, 主胰管不扩张。

脾脏大小形态正常, 实质回声均匀, 脾门静脉不宽。

双肾大小形态正常, 皮髓质分界清晰, 左肾中极探及高回声结节, 大小约 2.3\*1.9cm, 另于上极探及囊性结节, 大小约 1.9\*1.4cm, 边界清, 双肾集合系统未见分离, 双侧输尿管未见扩张。

### 影像诊断:

1. 轻度脂肪肝
2. 胆囊多发结石
3. 左肾高回声结节 考虑错构瘤
4. 左肾囊肿

报告医师: 李菊蓉

检查日期: 2024-07-09

审核医师: 李菊蓉

报告日期: 2024-07-09