



2306260574

大同瑞慈健康体检

报 告 册

体检编号	432612	工号	26
姓名	刘丽斌		
性别	男	年龄	41岁
单位	大同开放大学		
部门	大同开放大学		
联系电话	13934760028		
体检日期	2024-05-16		

尊敬的刘丽斌先生您好！

首先，瑞慈健康体检全体员工欢迎您的光临，并对您的信任表示衷心的感谢！

您于 2024-05-16 （体检编号：432612）完成健康检查，本机构的各科医生已根据您的体检项目及结果，汇总成此份健康体检报告，并经总检医生审核。据此提出对您健康状况的综合分析及建议。

瑞慈健康体检倡导“大健康、大康复”，提出“健康是第一财富（Rich）”的人文理念。希望您仔细阅读并妥善地保管此份健康体检报告，并认真关注报告中的提示与建议，若您对报告内容有任何疑问，可直接与瑞慈健康体检客服部联系，进一步咨询。

健康体检咨询电话：**0352-2824444**

客户服务咨询电话：**0352-2830597**

400-6112995

瑞慈健康体检报告由下列内容组成：

第一部分：主检报告

第二部分：分科分项结果

第三部分：检验报告

第四部分：附表

主检报告

检查综述

- 【血凝四项】 活化部分凝血活酶时间 (APTT) 偏高 (45.7 sec)
- 【心电图】 1. 窦性心律 2. ST 段抬高

医生建议

【活化部分凝血活酶时间 (APTT) 偏高】：

- 建议内科结合临床参考。

【ST 段抬高】：

- ST-T 改变主要是反映心肌缺血现象，具有 ST 段抬高和下移两种表现，多见于慢性冠状动脉供血不足、心绞痛、心肌炎、心肌劳损等，但有时也见于神经植物功能紊乱、精神紧张、电解质紊乱、内分泌疾病等。
- 临床上把心肌缺血疾病的 ST-T 改变称为特异性 ST-T 改变，把超出正常范围而又不具备特异性 ST-T 改变归结为非特异性 ST-T 改变。建议定期复查、动态观察，并心内科结合临床考虑。

汇总医生： 丁昊炜

主检日期： 2024-05-20

主检医生：

分科结果

检验报告

传染四项

项目名称	检查结果	单位	参考值	提示
乙肝表面抗原	阴性 (-)		阴性 (-)	
丙型肝炎病毒抗体	阴性 (-)		阴性 (-)	
梅毒抗体	阴性 (-)	S/CO	0-1	
艾滋病病毒抗体	阴性 (-)		阴性 (-)	

*小结:

未见异常

操作员：王小雪 检查日期:2024-05-16 检查医生:陈建国

血凝四项

项目名称	检查结果	单位	参考值	提示
凝血酶原时间(PT)	11.4	秒	9.3--14	
活化部分凝血活酶时间(APTT)	45.7	秒	27.9--43.3	↑
凝血酶时间(TT)	16.1	秒	14--21	
纤维蛋白原(FIB)	3.11	g/L	2--4	
国际标准化比值(INR)	1	INR	0.85--1.15	

*小结:

活化部分凝血活酶时间(APTT)偏高(45.7 sec)

操作员：王文静 检查日期:2024-05-16 检查医生:陈建国

血常规（五分类）

项目名称	检查结果	单位	参考值	提示
白细胞(WBC)	6.08	$10^9/L$	3.5--9.5	
淋巴细胞绝对值(LY#)	2.09	$10^9/L$	1.1--3.2	
淋巴细胞百分比(LY%)	34.5	%	20--50	

中性粒细胞绝对值(GR#)	3.49	10 ⁹ /L	1.8--6.3
中性粒细胞百分比(GR%)	57.4	%	40--75
嗜碱性粒细胞绝对值(BA#)	0.02	10 ⁹ /L	0--0.06
嗜碱性粒细胞百分比(BA%)	0.3	%	0--1.0
嗜酸性粒细胞绝对值(EO#)	0.06	10 ⁹ /L	0.02--0.52
嗜酸性粒细胞百分比(EO%)	0.9	%	0.4--8.0
血小板(PLT)	132	10 ⁹ /L	125--350
血小板分布宽度(PDW)	16.7	%	15--17
平均血小板体积(MPV)	11.4	fl	6.0--14.0
血小板压积(PCT)	0.151	%	0.11--0.28
红细胞(RBC)	5.41	10 ¹² /L	4.3--5.8
血红蛋白	163	g/L	130--175
红细胞压积(HCT)	49.2	%	40--50
红细胞平均体积(MCV)	90.9	fl	82--100
平均血红蛋白含量(MCH)	30.2	pg	27--34
平均血红蛋白浓度(MCHC)	332	g/L	316--354
单核细胞绝对值(MO#)	0.42	10 ⁹ /L	0.1--0.60
单核细胞百分比(MO%)	6.9	%	3--10
红细胞分布宽度标准差(RDW-SD)	43.8	fl	35--56
红细胞分布宽度变异系数(RDW-CV)	12.9	%	10.6--16.6
大血小板比率	36.7	%	11--45
大血小板数目	48	10 ⁹ /L	30--90
未成熟粒细胞数目	0.04	10 ⁹ /L	0--999
未成熟粒细胞百分比	0.6	%	0--100
有核红细胞数目	0.000	10 ⁹ /L	0--9999
有核红细胞百分比	0.00	/100WBC	0--9999

*小结：

未见异常

操作员：王文静 检查日期：2024-05-16 检查医生：陈建国

肾功三项

项目名称	检查结果	单位	参考值	提示
肌酐(CREA)	58.00	umol/L	57--97	
尿酸(UA)	279.00	umol/L	200--420	
尿素测定(Urea)	6.40	mmol/L	3.1--8.0	

*小结：

未见异常

操作员：梁可欣 检查日期：2024-05-16 检查医生：陈建国

肝功能五项

项目名称	检查结果	单位	参考值	提示
总胆红素(TBIL)	12.30	umol/L	0--26	
直接胆红素(DBIL)	1.7	umol/L	0--8.0	
间接胆红素(IBIL)	10.60	umol/L	0--17.39	
丙氨酸氨基转移酶(ALT)	46.00	U/L	9--50	
门冬氨酸氨基转移酶(AST)	26.00	U/L	15--40	

*小结：

未见异常

操作员：梁可欣 检查日期：2024-05-16 检查医生：陈建国

大同瑞慈康复医院 12导联心电图报告

刘丽斌 男 41岁

体检号:432612

病床号:

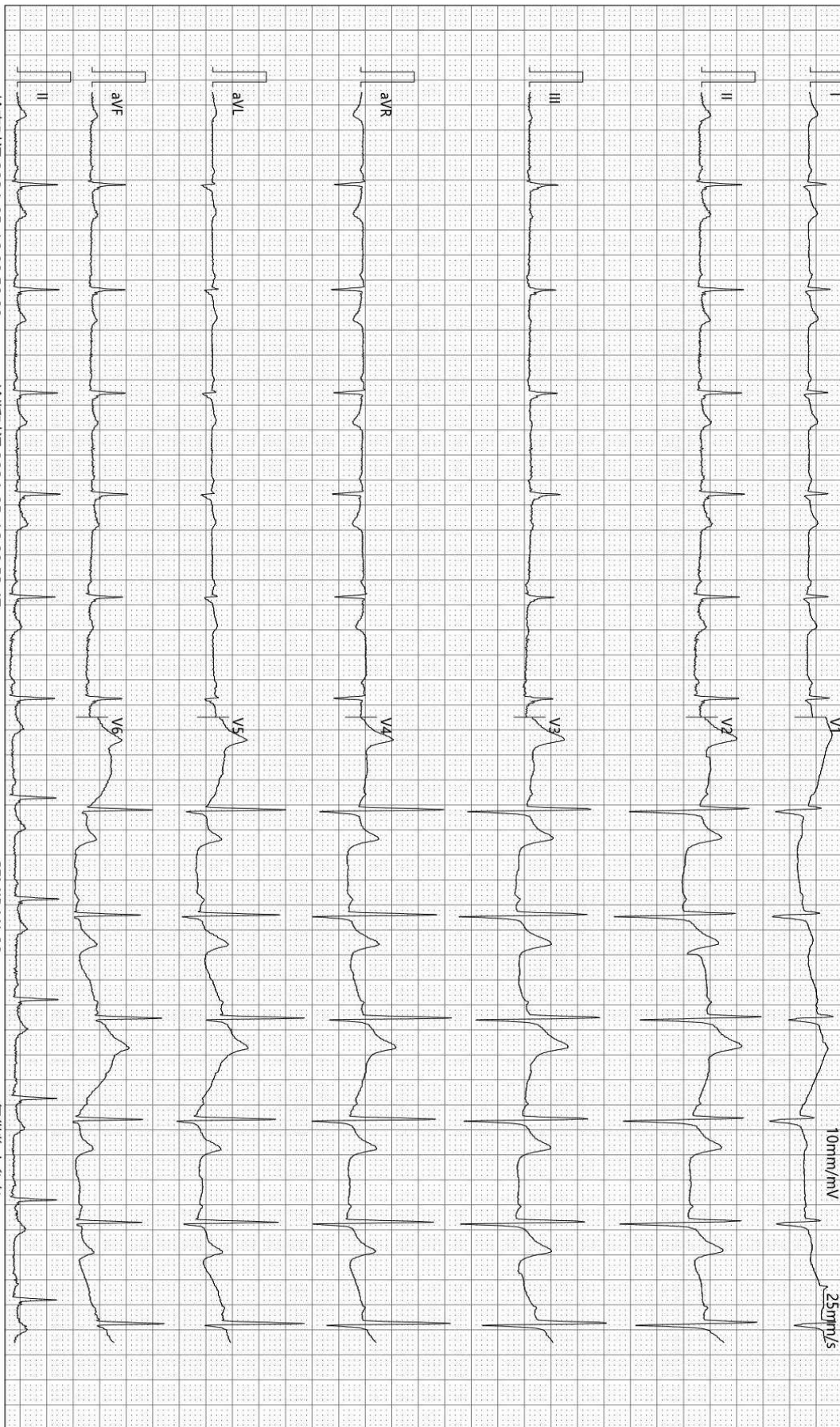
诊断结果:

- 1.窦性心律
- 2.ST段抬高

诊断医生:

张之生

HR	: 74bpm	[60 ~ 100bpm]
P	: 92ms	[0 ~ 110ms]
PR	: 136ms	[120 ~ 200ms]
QRS	: 81ms	[60 ~ 100ms]
QT/QTc	: 343/381ms	[320 ~ 440/0 ~ 450ms]
P/QRS/T	: -31 / 70/45deg.	[0 ~ 75/-30 ~ 90/0 ~ 75deg]
RV5/SV1	: 1.510/0.564mV	[0.0 ~ 2.5/0.0 ~ 2.0mV]



检查时间:2024-05-16 08:50:00

诊断时间:2024-05-16 08:53:47

SEMIP V1 90

仅供临床参考

双源 CT 诊断图文报告

流水号: 2306260574

影像号: CT20240516032

姓名: 刘丽斌

年龄: 41 岁

性别: 男

检查设备: 西门子量子双源 CT

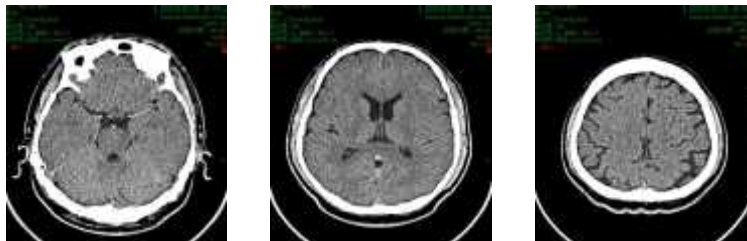体检号: 432612

申请医院: 本院

体检科室: 体检科

检查部位: 脑部双源 CT

经典图像:



影像所见:

颅脑结构双侧对称, 脑实质内未见异常密度。中线结构居中。脑沟、裂、池及脑室系统等未见异常。

影像诊断:

颅脑未见明显异常

报告医师: 剧艳军

检查日期: 2024-05-19

审核医师: 剧艳军

报告日期: 2024-05-19

双源 CT 诊断图文报告

流水号: 2306260574

影像号: CT20240516031

姓名: 刘丽斌

年龄: 41 岁

性别: 男

检查设备: 西门子量子双源 CT

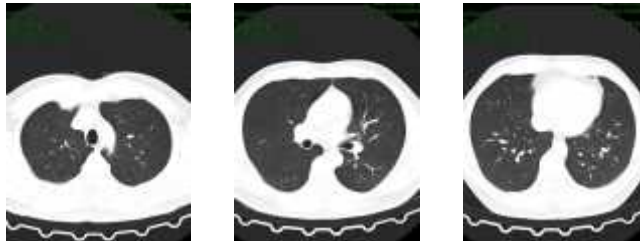体检号: 432612

申请医院: 本院

体检科室: 体检科

检查部位: 肺部双源 CT

经典图像:



影像所见:

胸廓对称, 骨性肋骨完整, 胸壁软组织结构良好, 两肺支气管血管纹理走行分布良好, 支气管束结构清晰, 双肺通气良好。肺门结构未见异常。纵隔无偏移, 段以上支气管通畅。心影及大血管形态结构正常, 纵隔内未见肿大淋巴结。胸膜未见异常。

影像诊断:

胸部未见明显异常

报告医师: 剧艳军

检查日期: 2024-05-19

审核医师: 剧艳军

报告日期: 2024-05-19

超声诊断图文报告

流水号: 2306260574

影像号: 1570695

姓名: 刘丽斌

年龄: 41 岁

性别: 男

检查设备: Vivid E95

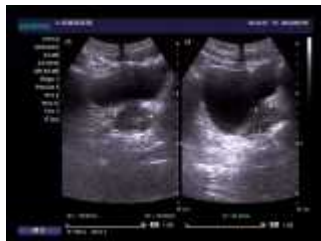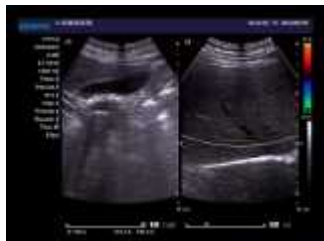体检号: 432612

申请医院: 本院

体检科室: 体检科

检查部位: 全腹彩超

经典图像:



影像所见:

肝脏大小形态正常, 包膜光滑完整, 实质回声均匀, 肝内管道系统走行清晰, 门静脉及肝内胆管不扩张。
胆囊大小形态正常, 壁不厚、光滑, 囊内透声好, 肝外胆管不扩张。
胰腺大小形态正常, 实质回声均匀, 主胰管不扩张。
脾脏大小形态正常, 实质回声均匀, 脾门静脉不宽。
双肾大小形态正常, 皮髓质分界清晰, 集合系统未见分离, 双侧输尿管未见扩张。
膀胱充盈尚可, 壁光滑, 内清晰。
前列腺形态正常, 大小约 3.5*2.6*2.4cm, 实质回声欠均匀。

影像诊断:

肝、胆、脾、胰、双肾、前列腺未见明显异常

报告医师: 李菊蓉

检查日期: 2024-05-16

审核医师: 李菊蓉

报告日期: 2024-05-16



大同市医学影像研究中心

注: 本报告仅供临床医生参考!

地址: 大同市魏都大道 79 号。若有疑问, 请致电: 0352---2830580