



2306260550

大同瑞慈健康体检

报 告 册

体检编号	432620	工号	2
姓名	张志刚		
性别	男	年龄	75岁
单位	大同开放大学		
部门	大同开放大学		
联系电话	13703520031		
体检日期	2023-11-06		

尊敬的 张志刚先生 您好！

首先,瑞慈健康体检全体员工欢迎您的光临,并对您的信任表示衷心的感谢！

您于 2023-11-06 (体检编号: 432620) 完成健康检查,本机构的各科医生已根据您的体检项目及结果,汇总成此份健康体检报告,并经总检医生审核。据此提出对您健康状况的综合分析及建议。

瑞慈健康体检倡导“大健康、大康复”,提出“健康是第一财富 (Rich)”的人文理念。希望您仔细阅读并妥善地保管此份健康体检报告,并认真关注报告中的提示与建议,若您对报告内容有任何疑问,可直接与瑞慈健康体检客服部联系,进一步咨询。

健康体检咨询电话: **0352-2824444**

客户服务咨询电话: **0352-2830597**

400-6112995

瑞慈健康体检报告由下列内容组成:

第一部分:主检报告

第二部分:分科分项结果

第三部分:检验报告

第四部分:附表

主检报告

检查综述

- 1、【冠状动脉 CTA】 左冠状动脉前降支近段局限性轻度狭窄 左冠状动脉回旋支局限性轻度狭窄
- 2、【颅脑 MRI】 1、双侧侧脑室旁白质区、半卵圆中心多发腔隙性脑梗死（慢性期） 2、双侧额顶叶皮髓质交界处多发缺血灶
- 3、【肺部双源 CT】 呼吸性细支气管炎 左肺下叶炎性结节灶可能 右肺中叶慢性炎症，纤维机化性支气管扩张。 冠状动脉硬化性改变，进一步检查。
- 4、【颈部血管彩超】 双侧颈总动脉斑块形成

医生建议

【左冠状动脉回旋支局限性轻度狭窄】：

(1) 建议心血管内科诊断治疗。

【左冠状动脉前降支近段局限性轻度狭窄】：

(1) 冠状动脉是负责为心脏供血的一套动脉系统，也是保证心脏正常工作的必要条件。如果在其壁上长了斑块，引起冠状动脉的管腔狭窄或闭塞，会导致心肌缺血缺氧而引起心脏疾病。

(2) 冠状动脉分布及名称主要包括：左冠状动脉→主干→左前降支、左旋支、对角支，主要负责左心室血供；右冠状动脉→后降支、左室后支，主要负责右心室血供。临床上经常使用冠脉 CTA 来检查冠状动脉的工作状况。

(3) 冠状动脉管腔的狭窄程度及表现有以下几类：0，狭窄度 0%，没有斑块或狭窄；1，狭窄度 1%~24%，极小狭窄或有斑块但未造成轻度狭窄；2，狭窄度 25%~49%，轻度狭窄；3，狭窄度 50%~69%，中度狭窄；(4) 4A，狭窄度 70%~99%，严重狭窄；4B，狭窄度为左主干狭窄 > 50% 或三支血管 > 70% 的阻塞，严重狭窄；5，狭窄度 100%，完全闭塞。

(5) 通常出现 4A、4B、5 这三种情况，建议往心血管内科进行诊治。

【双侧额顶叶皮髓质交界处多发缺血灶】：

(1) 脑缺血灶就是脑部毛细血管发生堵塞后形成血管中空，血液不再流过，局部脑细胞缺氧坏死后形成的病灶。

(2) 脑缺血灶是一种比较常见的脑内出血疾病，引起的原因比较多，常见于老年人，尤其是合并有高血压、糖尿病等危险因素的老年人更加常见。

(3) 如果患有高血压这种慢性疾病，有可能会出现这种疾病的表现，尤其是一些中老年朋友，长期的慢性疾病高血压，容易诱发脑缺血灶的发病，所以说患者要及时发现，及时治疗。

(4) 脑缺血灶的一般症状是出现头晕头痛等现象，如果是病情发展后就有可能导致偏瘫、语言不清、大小便失禁、失去记忆力、甚至是意识糊涂、失明等情况。部分患者在临床上可以没有任何的临床表现，只是在无意中检查头颅 CT 或者磁共振才发现。

(5) 脑内多发缺血灶在发病初期症状不是很明显，而且没什么危害。但是这种疾病却极易容易复发，让神经受损。而严重后果是会导致整个中枢神经功能损害，会发生瘫痪甚至危及生命。

(6) 如果这种缺血灶是孤立的、个别的或者是很小的，一般不是什么大病。但是如果是弥漫性的病变，病灶比较大，往往提示患者动脉硬化的程度很重。

(7) 饮食中需避免辛辣油炸、脂肪和胆固醇含量高的食物，多补充富含纤维素、维生素、蛋白质和钙质的食物，有助于脑部症状恢复。

- (8)6、多吃纤维素含量比较高的食物，可以起到降低血脂的作用，如番薯、香蕉、大豆类等。多吃大蒜，因为大蒜能稀释血液，能起到缓解供血不足的症状还能降血压。
- (9)多吃鱼和鸡蛋，因为鱼和鸡蛋富含蛋白质和钙质，能对大脑的细胞起到刺激作用，从而提高大脑记忆力。菠萝、土豆泥、葡萄糖等都能对记忆力起到改善的作用，起到提高记忆力的效果。
- (10)避免不合理饮食。提倡采用低盐、低脂、低热量及富含维生素饮食，每日食盐量不超过 6g。多食蔬菜、水果和纤维素丰富食物，既含丰富的维生素、纤维素，又含钾、钙丰富而含钠低的食品。
- (11)保持健康的生活方式，戒烟、禁止酗酒。吸烟和酗酒可使血管痉挛，心跳加快，血压升高，血浆纤维蛋白含量增加，血液粘度增加，减少脑血流量及加速动脉硬化等。因此，向患者讲明吸烟的危害性，采用心理咨询、口服戒烟药等综合性干预措施，避免大量饮酒，控制体重。
- (12)对原发病及早治疗，严格按照医嘱服药，进行正规治疗，控制血压、血脂、血糖。避免长期服药导致血液高凝，不得滥用药物，需在医生指导下服药。保持健康的体重，保持心情愉悦。
- (13)对于心血管患者等高危人群需每年进行影像学 and 实验室检查，有一定的早期筛查作用。

【腔隙性脑梗死】：

- (1)腔隙性脑梗死又称腔隙性脑梗塞，简称为腔梗，是指大脑半球或脑干深部的小穿通动脉，在长期高血压的基础上，血管壁发生病变，导致管腔闭塞，形成小的梗死灶。病程较长的陈旧性腔隙性脑梗死也可称为腔隙灶。
- (2)常见的发病部位有壳核、尾状核、内囊、丘脑及脑桥、少数位于放射冠及脑室管膜下区。由于深穿支动脉供血范围有限，所以单一支的阻塞只引起很小范围脑组织的缺血坏死，即形成所谓的腔隙。
- (3)腔隙性脑梗死为直径 0.2~15 毫米的囊性病灶，呈多发性，小梗死灶仅稍大于血管管径。坏死组织被吸收后，可残留小囊腔。腔隙性脑梗死是脑梗死的一种。只是因为发生闭塞的血管较小，如穿支动脉，限于其较小的供血区，病灶较小，所以一般危害较小。
- (4)高血压在腔隙性脑梗死患者的发病率为 45%~90%。长期高血压造成脑内小动脉血管壁变性，使得管腔变窄，在某种血流动力学因素或血液成分变化的诱因下发生小动脉的闭塞。
- (5)腔隙性脑梗死最常见的原因是高血压动脉硬化，尤其是慢性高血压超 160/95mmHg 时。且舒张压升高对本病的影响作用更明显。
- (6)一般症状有头晕头痛、肢体麻木、眩晕、记忆力减退、反应迟钝、抽搐、痴呆，无意识障碍，精神症状少见。主要临床体征为舌僵、说话速度减慢，语调语音变化，轻度的中枢性面瘫，偏侧肢体轻瘫或感觉障碍，部分锥体束征阳性，而共济失调少见。
- (7)但是，并不是所有发生的腔隙都会产生症状，只有那些累及重要神经通路或神经结构的腔隙才会有表现，否则也可以没有任何症状。
- (8)首先高血压患者应将血压控制在一个合理水平，积极治疗短暂性脑缺血发作。日常生活中保持平和的心态，许多脑梗死的发作，都与情绪激动有关。养成良好的生活习惯，进行适度的体育活动。
- (9)避免不良嗜好如吸烟、酗酒、暴饮、暴食。以低脂肪低热量，低盐饮食为主，保证足够优质的蛋白质、维生素、纤维素及微量元素。饮食过饱不利于健康，禁食霉变食品、咸鱼、冷食品等。
- (10)中老年人特别是体弱多病者，要特别小心气温骤变，气压、温度的明显变化以及严寒和盛夏季节，应及时添减衣物，避免发病。

【支气管扩张】：

- (1)建议呼吸内科诊断治疗。

【呼吸性细支气管炎】：

- (1)建议呼吸内科诊断治疗。

【冠状动脉硬化性改变】：

- (1)建议心血管内科诊断治疗。

【左肺下叶炎性结节灶】：

- (1)建议呼吸科诊断治疗

【右肺中叶慢性炎症】：

(1) 建议往呼吸内科诊断治疗，定期复查。

【双侧颈总动脉斑块形成】：

(1) 颈动脉斑块是动脉硬化后，血管里面的垃圾沉淀在血管壁形成。斑块又分为硬斑和软斑两种。硬斑比较稳定，不容易脱落，软斑不稳定，容易破裂脱落，从而形成血管栓塞。

(2) 建议：1. 减低胆固醇水平。2. 减低高血糖、高血压等高危因素，将血压、血糖控制在理想水平。3. 积极进行生活干预，控制饮食，改善饮食结构，适量增加运动，戒烟限酒。4. 必要时药物治疗。

汇总医生： 樊兴国

主检日期： 2023-11-07

主检医生：

分科结果

检验报告

双源 CT 诊断图文报告

流水号: 2306260550

影像号: CT20231106089

姓名: 张志刚

年龄: 75 岁

性别: 男

检查设备: 西门子量子双源 CT

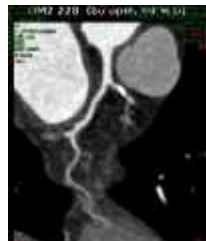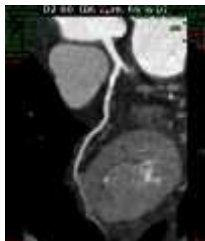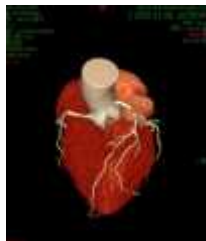体检号: 432620

申请医院: 本院

体检科室: 体检科

检查部位: 冠状动脉 CTA

经典图像:



影像所见:

冠状动脉起源正常, 冠状动脉发育呈右优势型。

左冠状动脉前降支近段管壁可见钙化斑块, 管腔局限性轻度狭窄。回旋支管壁可见钙化斑块, 管腔局限性轻度狭窄。主干、对角支管壁光滑, 未见钙化及非钙化斑块, 管腔未见狭窄及闭塞。

右冠状动脉、后降支及左室后支管壁光滑, 未见钙化及非钙化斑块, 管腔未见狭窄及闭塞。

影像诊断:

左冠状动脉前降支近段局限性轻度狭窄

左冠状动脉回旋支局限性轻度狭窄

[提示] 冠状动脉狭窄程度表述: 轻度 (25-49%) 中度 (50-69%) 重度 (70-99%) 闭塞 (100%)

报告医师: 张剑峰

检查日期: 2023-11-06

审核医师: 苗来生

报告日期: 2023-11-06

MRI 诊断图文报告

流水号: 2306260550

影像号: MR20231106044

姓名: 张志刚

年龄: 75 岁

性别: 男

检查设备: 西门子 1.5T 磁共振

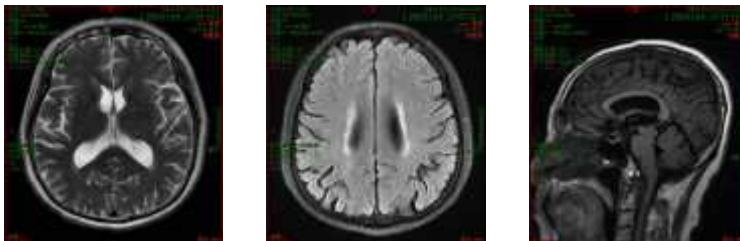体检号: 432620

申请医院: 本院

体检科室: 体检科

检查部位: 颅脑 MRI

经典图像:



影像所见:

双侧侧脑室旁白质区、半卵圆中心、额顶叶皮髓质交界处见多发斑片状长 T1 长 T2 信号, T2FLAIR 呈高信号, DWI 未见异常信号。脑干、双侧小脑半球未见异常信号及占位征象, 脑室、脑池无扩大, 脑沟、脑裂无增宽。中线结构居中。

影像诊断:

- 1、双侧侧脑室旁白质区、半卵圆中心多发腔隙性脑梗死 (慢性期)
- 2、双侧额顶叶皮髓质交界处多发缺血灶

报告医师: 李贵 1

检查日期: 2023-11-06

审核医师: 叶道斌

报告日期: 2023-11-06

双源 CT 诊断图文报告

流水号: 2306260550

影像号: CT20231106090

姓名: 张志刚

年龄: 75 岁

性别: 男

检查设备: 西门子量子双源 CT

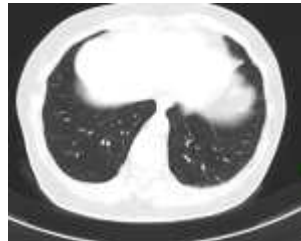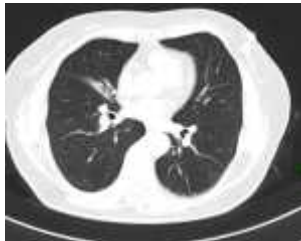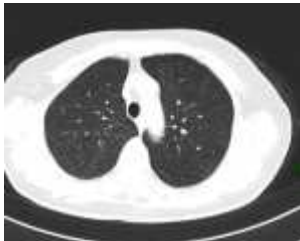
体检号: 432620

申请医院: 本院

体检科室: 体检科

检查部位: 肺部双源 CT

经典图像:



影像所见:

胸廓对称, 纵隔无偏移。双肺支气管血管纹理模糊, 增多, 小叶性结构增多, 左肺下叶小叶结节灶, 直径约 0.3cm。右肺中叶实变样支气管扩张牵拉。段以上支气管通畅, 心影形态未见异常, 冠状动脉走行区钙化, 纵隔内气管隆突旁、肺门旁淋巴结部分钙化斑。两侧胸膜未见异常。

影像诊断:

呼吸性细支气管炎
左肺下叶炎性结节灶可能
右肺中叶慢性炎症, 纤维机化性支气管扩张。
冠状动脉硬化性改变, 进一步检查。

报告医师: 剧艳军

检查日期: 2023-11-06

审核医师: 剧艳军

报告日期: 2023-11-06

超声诊断图文报告

流水号: 2306260550

影像号: 1442424

姓名: 张志刚

年龄: 75 岁

性别: 男

检查设备: Vivid E95

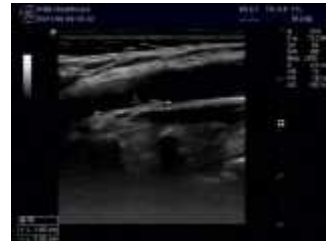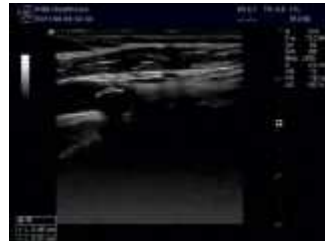
体检号: 432620

申请医院: 本院

体检科室: 体检科

检查部位: 颈部血管彩超

经典图像:



影像所见:

左侧颈总动脉膨大处前壁探及大小约 4.6*2.1mm 强回声斑, 右侧颈总动脉膨大处后壁探及大小约 15.0*2.0mm 混合回声斑, 右锁骨下动脉起始处、双侧颈内、颈外动脉起始段内中膜不增厚, 内壁欠光滑, 管壁未见明确强回声斑。CDFI: 血流充盈好。PW: 频谱形态正常。

双侧椎动脉走行正常, 椎动脉内径正常, 管壁不厚, 管腔内为无回声, CDFI: 血流充盈好。PW: 频谱正常。

影像诊断:

双侧颈总动脉斑块形成

报告医师: 李菊蓉

检查日期: 2023-11-06

审核医师: 李菊蓉

报告日期: 2023-11-06