



2306200542

大同瑞慈健康体检

报 告 册

体检编号	432417	工号	10
姓名	余国钟		
性别	男	年龄	61岁
单位	国家矿山安全监察局山西局		
部门	国家矿山安全监察局山西局执法		
联系电话	13903429586		
体检日期	2023-11-14		

尊敬的余国钟先生您好！

首先,瑞慈健康体检全体员工欢迎您的光临,并对您的信任表示衷心的感谢！

您于 2023-11-14 (体检编号: 432417) 完成健康检查,本机构的各科医生已根据您的体检项目及结果,汇总成此份健康体检报告,并经总检医生审核。据此提出对您健康状况的综合分析及建议。

瑞慈健康体检倡导“大健康、大康复”,提出“健康是第一财富 (Rich)”的人文理念。希望您仔细阅读并妥善地保管此份健康体检报告,并认真关注报告中的提示与建议,若您对报告内容有任何疑问,可直接与瑞慈健康体检客服部联系,进一步咨询。

健康体检咨询电话: **0352-2824444**

客户服务咨询电话: **0352-2830597**

400-6112995

瑞慈健康体检报告由下列内容组成:

第一部分:主检报告

第二部分:分科分项结果

第三部分:检验报告

第四部分:附表

主检报告

检查综述

- 1、【生化全项 3】 葡萄糖(GLU)偏高(9.15 mmol/L) 同型半胱氨酸偏高(23.68 umol/L) 果糖胺偏高(3.00 mmol/L) 动脉硬化指数偏高(3.76) 总胆固醇(CHOL)偏高(6.87 mmol/L) 甘油三脂(TG)偏高(10.78 mmol/L)
- 2、【血凝四项】 纤维蛋白原(FIB)偏低(1.66 g/L)
- 3、【全腹彩超】 1.轻度脂肪肝 2.左肾结石 3.左肾囊肿 4.前列腺增生伴钙化
- 4、【动脉硬化检测】 1.1级高血压 2.外周动脉僵硬度增高

医生建议

【葡萄糖(GLU)偏高】：

- (1)正常情况下，人体中糖的分解和合成代谢处于动态平衡，保持相对恒定。血清葡萄糖是指血液中的葡萄糖浓度，是诊断糖尿病最重要检查项目之一。
- (2)空腹血糖偏高可分为生理性偏高（如餐后、高糖饮食、剧烈运动、情绪激动等均可引起一过性增高，经过休息后血糖值可以恢复正常）和病理性增高（如糖尿病、甲状腺功能亢进、库欣综合征等）。
- (3)空腹血糖生理性增高经过调整饮食结构、避免剧烈活动、控制情绪等方式后可自行缓解，血糖值可以恢复正常。
- (4)排除生理性增高因素经复查仍然增高者属于病理性增高，应及时到内分泌科复诊，明确血糖偏高的原因及所患疾病的种类。
- (5)如果是首次检查发现血糖偏高，应及时到医院内分泌科进行详细的检查及正规的治疗。
- (6)已确诊的糖尿病患者，如血糖仍较高则说明血糖控制不佳，应及时到医院内分泌科诊治，修正以往的治疗方案及改变一些不良的生活习惯。
- (7)糖尿病的治疗强调早期治疗、长期治疗、综合治疗和措施个体化，综合防治包括糖尿病教育、饮食治疗、体育锻炼、药物治疗和血糖监测五个方面。

【总胆固醇(CHOL)偏高】：

- (1)总胆固醇是脂质的主要成分之一，其数量受年龄、家族、性别、饮食、遗传等多种因素影响。总胆固醇对人体生长发育以及新陈代谢有重要的作用，正常值是 2.59-5.20mmol/L。
- (2)总胆固醇升高后，会增加类脂物质的堆积，会产生更多的血管斑块，进而增加心脑血管疾病的风险。大于 5.21-5.69mmol/L 是胆固醇的临界偏高，即使是一个完全健康的人，只要总胆固醇 > 7.2mmol/L 或低密度脂蛋白 > 4.9mmol/L，未来发生心脑血管的风险就明显增高，应该马上治疗。
- (3)总胆固醇升高根据病因可分为两大类：一是原发性，是由于遗传因素缺陷所致，另一种是继发性，可引起其升高的疾病主要有糖尿病、高血压、甲减、肝肾疾病等。
- (4)降低总胆固醇的治疗中，原发性偏高应积极应用降脂药，曾经选择他汀类药物，胆固醇任不能达标的，可联合用药（如依折麦布等）。
- (5)如果总胆固醇偏高，且患者有糖尿病、高血压、甲减、肝肾疾病或者已经发生心脑血管疾病的人更应积极用药，控制降低疾病风险。
- (6)戒烟，增强运动，采用低脂、低糖饮食，少食富含脂肪、胆固醇及饱和脂肪酸的食物，多进食蔬菜、水果、豆制品、粗粮、鱼和高纤维食品。
- (7)必要时在医师指导下使用降脂药物治疗，并前往内分泌科复诊。

【动脉硬化指数偏高】：

(1)动脉硬化指数偏高，提示动脉硬化的风险性会更高，也就是心脑血管疾病的发病率会相对较高。建议控制血脂、血糖，少吃油腻食物，多吃蔬菜水果，加强锻炼，减轻体重。

【果糖胺偏高】：

(1)建议内分泌科结合临床参考。

【甘油三酯(TG)偏高】：

- (1)甘油三酯是甘油和脂肪酸所构成的有机化合物，甘油三酯测定是脂类代谢的重要指标之一。
- (2)甘油三酯增高与冠心病的发生有着重要的相关性，随年龄增大而有上升的趋势，其增高最常见于高脂和过量糖类饮食、肥胖等。
- (3)甘油三酯主要功能是为机体提供能量，其正常值在 0.7-1.7mmol/L 之间，1.7-2.29mmol/L 为边缘增高，提示应该注意饮食和运动了。
- (4)甘油三酯大于 2.3mmol/L，就称为高甘油三酯血症。甘油三酯增高虽然不会直接导致血管斑块的形成，但也会间接引起心脑血管疾病风险增加，同时，当甘油三酯大于 5.6mmol/L 时，还会增加急性胰腺炎的风险，所以降低甘油三酯的基础主要是控制饮食，饮食控制不佳可以选择药物治疗。
- (5)生活方式的干预是控制甘油三酯水平升高的基础，包括减重，增加运动量，限制酒精摄入以及避免食用果糖和高碳水化合物食物。多食蔬菜水果，定期复查。
- (6)明显增高者在医师的指导下使用降脂药物治疗，首选他汀和贝特类药物。

【同型半胱氨酸偏高】：

- (1)血同型半胱氨酸是一种含硫氨基酸，为蛋氨酸和半胱氨酸代谢过程中产生的重要中间产物。正常情况下，血同型半胱氨酸在体内能被分解代谢，浓度维持在较低水平。但在日常生活中由于原发性原因和继发性原因会影响血同型半胱氨酸代谢导致在血液中升高。
- (2)同型半胱氨酸偏高称之为高同型半胱氨酸血症，产生的原因和遗传、环境、营养因素有很大关系。高同型半胱氨酸血症目前认为是冠心病、高血压、脑血管疾病重要的危险因素。建议日常生活中清淡饮食，多吃新鲜蔬菜水果，补充维生素成分，心内科诊治。

【纤维蛋白原(FIB)偏低】：

(1)建议内科结合临床参考。

【轻度脂肪肝】：

- (1)脂肪肝是指肝脏被脂肪浸润，为一种多病因引起的获得性疾病。
- (2)脂肪肝是以肝细胞脂肪变性和脂肪蓄积为病理特征，最常见易患因素有超重或肥胖、进食油腻食物、高脂血症（尤其甘油三酯升高）、营养失调（营养过量或不足）、饮酒、高脂血症、少运动、糖耐量异常、减肥造成体重急剧下降、营养不良、中毒和药物等。
- (3)当肝内脂类（主要为甘油三酯）含量超过肝重的 5% 时为脂肪肝。脂肪肝是一个常见的临床现象，不是一个独立性的疾病。
- (4)值得注意的是，过多的脂肪在肝组织、肝细胞内浸润，引起肝细胞肿大，严重可致肝硬化。脂肪肝是可逆性的，合理饮食、运动及治疗后可恢复。
- (5)合理控制饮食，控制总摄入量，低盐、低脂和低糖类饮食，少吃动物内脏，多吃蔬菜水果；
- (6)控制危险因素，如控制体重、改善胰岛素抵抗、调整血脂紊乱，戒酒、戒烟，坚持长期有氧运动，加强体育锻炼；
- (7)定期复查腹部彩超、血脂、肝功能。

【肾结石】：

- (1)肾结石是泌尿外科的常见病、多发病，为上尿路结石，男性多于女性。其影响因素较多，如年龄、性别、职业、饮食结构、水分摄入、代谢和遗传等。临床表现是与活动有关的血尿和疼痛，其程度与结石部位、大小、活动与否及有无并发症等因素有关。
- (2)平时多饮水，尤其是睡前要多饮水，以增加尿量，降低尿中矿物质的浓度。每日至少 2500-3000ML，夏天增至 4000-5000ML，保持每天尿量至少 2000ML。避免饮高硬度水，可饮用磁化水。注意观察每次排出之尿液，检查有无结石排出。

(3)调节饮食，限制含钙和草酸类物质高的食物，如高动物蛋白、高糖、高脂肪；多食含纤维素高的食物；动物内脏含嘌呤类物质较多，尿酸结石患者应当避免。尽量不服用或少服用与结石有关的药物，如维 C、阿司匹林、磺胺类药物等。

(4)适当运动对尿路结石患者有好处，长时间不活动，可增加尿中晶体成分的沉淀机会而形成结石。运动可根据自己的兴趣而定，如跳越运动、爬楼梯、跳绳、体操以及用手掌达腰背部等，均有利于结石上下移动，甚至排出。

(5)必要时往泌尿外科进一步诊治，定期彩超复查。重视自身健康，提高自测能力并定期进行健康体检，动态观察其变化

【左肾囊肿】：

(1)肾囊肿是肾脏内出现大小不等的与外界不相通的囊性肿块的总称。肾囊肿属于良性肿瘤，在肾囊性疾病中以单纯性肾囊肿最为常见。其发生原因尚可能与先天性肾小球、肾小管结构异常和后天性损伤感染有关。

(2)单纯性肾囊肿大多数无症状，常在体检彩超时被发现。一般直径大于 5cm 或者合并感染、破裂、出血时才引起症状，主要表现为腰腹部或背部胀痛，当出现并发症时疼痛加重。

(3)肾囊肿直径小于 4cm，无肾盂肾盏明显受压，无感染、恶变、高血压及症状不明显者，只需密切随访观察，定期彩超检查。

(4)肾囊肿多数是先天性的，对人体健康没有多大影响，不会癌变，可以工作，可以运动，生活上没什么要特别注意的地方。其发病率可随年龄增长而增高，50 岁以上的人有 50%可以发现这种囊肿，借助彩超、CT 可确诊。

(5)首次发现，建议作 MRI 或 CT 检查，以排除肾内其它占位性病变。

(6)过大的囊肿，对肾脏本身或周围的器官有压迫症状的，或有炎症的，往外科治疗。定期复查。

【前列腺增生伴钙化】：

(1)前列腺增生又称前列腺肥大，增生的腺体位于膀胱颈部，会使尿路梗阻，引起尿频和排尿困难，严重影响患者的生活质量，是中老年男性的常见疾病。建议往泌尿科咨询，结合临床诊治。

(2)1、前列腺钙化斑大多数是由于前列腺炎症之后，前列腺内部组织局部出现了纤维化、钙质沉积而引起的。多数患者都是在体检时通过彩超检查时发现的，一般情况没有不适症状不需治疗。2、部分患者如有不适症状，建议前往泌尿科诊断治疗。

【1 级高血压】：

(1)高血压是指收缩期和（或）舒张期动脉血压高于正常，并连续三次不同日测量，血压都高于正常标准，可确定患高血压病。

(2)高血压的发病与遗传、精神过度紧张、肥胖、吸烟、酗酒、嗜盐等因素有关。血压持久增高，可导致心、脑、肾等脏器的损害。

(3)原发性高血压由于目前原因不明（部分与遗传有关），须终身服药降压。高血压主要危害心、脑血管和肾脏。一旦确诊“高血压”就要终生服药。

(4)平时应低盐（每天 5~10g）、低脂饮食（少吃动物脂肪与内脏）；忌烟限酒。遵照医嘱坚持服药，定期测量血压，宜控制在 140/90mmHg 以下，若合并有糖尿病和肾病，要把血压控制在 130/80mmHg 以下。

(5)血压到正常水平时，说明此时选用的降压药和治疗方案基本合适，但并不意味着高血压已被“治愈”，应坚持治疗。若盲目自行停药或间断服药，常会使血压波动很大，而加重心、脑、肾和血管的损害。

(6)建议您密切关注血压，保持心情舒畅，劳逸结合，适量运动，控制体重，避免过度劳累、情绪激动等。改进生活方式，适当低盐、低脂、低胆固醇饮食，戒烟酒。必要时心血管专科诊治。

【外周动脉僵硬度增高】：

(1)动脉硬化是全身性粥样硬化在肢体局部表现，是全身性动脉内膜及其中膜呈退行性、增生性改变，使血管壁变硬缩小，失去弹性，从而继发血栓形成致使远端血流量进行性减少或中断。

(2)要均衡饮食，要防止其他疾病引起的动脉粥样硬化，如糖尿病、肥胖、高血压。少吃含油脂和胆固醇多的食品，减少盐的摄入，多吃富含高密度脂蛋白的鱼类、海鲜。戒烟限酒，控制体重，保持良好的心态。通过适量的运动，可以明显改善动脉粥样硬化。必要时内科咨询及诊治。

汇总医生： 樊兴国

主检日期： 2023-11-16

主检医生：

分科结果

身高、体重、血压

项目名称	检查结果	项目名称	检查结果
身高	181cm	体重	75kg
血压	133/87mmHg		

***小结:**

未见异常

操作员：赵婉如

检查日期:2023-11-14

检查医生：名燕凌

检验报告

尿液分析+尿沉渣

项目名称	检查结果	单位	参考值	提示
白细胞尿	3	个/ul	0--13	
上皮细胞(EC)	0	/HP	0--28	
管型(CAST)	0	个/ul	0--1	
霉菌(尿)	0	/HP	0--0	
结晶	0	/HP	0--10	
透明度(CLA)	清亮			
胆红素(BIL)	-		阴性	
隐血(ERY)	-		阴性	
小圆上皮细胞(SRC)	0	个/ul	0--0	
维生素C	-		阴性	
异常红细胞	0	个/ul	0--3	
红细胞(正常)	1	个/ul	0--6	
鳞状上皮细胞	0	个/ul	0--0	
粘液丝	0	个/ul	0--0	
颜色(Colour)	淡黄色			
尿葡萄糖(GLU)	-		阴性	
酮体(KET)	-		阴性	
比重(SG)	1.020		1.003--1.030	
酸碱度(PH)	6.0		4.5--8.0	
尿蛋白质(PRO)	-		阴性	
尿胆原(URO)	-		阴性	
亚硝酸盐(NIT)	-		阴性	
红细胞(尿)(RBC)	1	个/ul	0--6	
尿白细胞(LEU)	-		阴性	

*小结:

未见异常

操作员：赵伟 检查日期：2023-11-14 检查医生：陈建国

传染四项

项目名称	检查结果	单位	参考值	提示
乙肝表面抗原	阴性 (-)		阴性 (-)	
丙型肝炎病毒抗体	阴性 (-)		阴性 (-)	
梅毒抗体	阴性 (-)	S/CO	阴性 (-)	
艾滋病病毒抗体	阴性 (-)		阴性 (-)	

*小结:

未见异常

操作员：梁可欣 检查日期：2023-11-14 检查医生：陈建国

血凝四项

项目名称	检查结果	单位	参考值	提示
凝血酶原时间(PT)	11.4	秒	9.3--14	
活化部分凝血活酶时间 (APTT)	32	秒	27.9--43.3	
凝血酶时间 (TT)	17.6	秒	14--21	
纤维蛋白原(FIB)	1.66	g/L	2--4	↓
国际标准化比值(INR)	0.9	INR	0.85--1.15	

*小结:

纤维蛋白原(FIB)偏低(1.66 g/L)

操作员：余雅倩 检查日期：2023-11-14 检查医生：陈建国

血常规 (五分类)

项目名称	检查结果	单位	参考值	提示
白细胞(WBC)	5.19	10 ⁹ /L	3.5--9.5	

淋巴细胞绝对值(LY#)	1.70	10 ⁹ /L	1.1--3.2
淋巴细胞百分比(LY%)	32.8	%	20--50
中性粒细胞绝对值(GR#)	3.09	10 ⁹ /L	1.8--6.3
中性粒细胞百分比(GR%)	59.6	%	40--75
嗜碱性粒细胞绝对值(BA#)	0.02	10 ⁹ /L	0--0.06
嗜碱性粒细胞百分比(BA%)	0.4	%	0--1.0
嗜酸性粒细胞绝对值(EO#)	0.12	10 ⁹ /L	0.02--0.52
嗜酸性粒细胞百分比(EO%)	2.3	%	0.4--8.0
血小板(PLT)	178	10 ⁹ /L	125--350
血小板分布宽度(PDW)	16.4	%	15--17
平均血小板体积(MPV)	10.7	fl	6.0--14.0
血小板压积(PCT)	0.191	%	0.11--0.28
红细胞(RBC)	4.42	10 ¹² /L	4.3--5.8
血红蛋白	143	g/L	130--175
红细胞压积(HCT)	41.9	%	40--50
红细胞平均体积(MCV)	94.7	fl	82--100
平均血红蛋白含量(MCH)	32.3	pg	27--34
平均血红蛋白浓度(MCHC)	341	g/L	316--354
单核细胞绝对值(MO#)	0.26	10 ⁹ /L	0.1--0.60
单核细胞百分比(MO%)	4.9	%	3--10
红细胞分布宽度标准差(RDW-SD)	46.1	fl	35--56
红细胞分布宽度变异系数(RDW-CV)	12.8	%	10.6--16.6
大血小板比率	30.3	%	11--45
大血小板数目	54	10 ⁹ /L	30--90
未成熟粒细胞数目	0.01	10 ⁹ /L	0--999
未成熟粒细胞百分比	0.2	%	0--100

有核红细胞数目	0.000	10 ⁹ /L	0--9999	
有核红细胞百分比	0.00	/100WBC	0--9999	

***小结:**

未见异常

操作员：余雅倩 检查日期:2023-11-14 检查医生:陈建国

生化全项 3

项目名称	检查结果	单位	参考值	提示
碳酸氢根(HCO3)	23.00	mmol/L	22--29	
总蛋白(T PROT)	72.9	g/L	65--85	
白蛋白(ALB)	47.20	g/L	40--55	
球蛋白(GLB)	25.70	g/L	15--35	
白蛋白/球蛋白(ALB/GLB)	1.84		1.0--2.5	
γ-谷氨酰转肽酶(GGT)	33.0	U/L	10--60	
碱性磷酸酶(ALP)	46.0	U/L	45--125	
总胆汁酸(TBA)	5.6	umol/L	0.5--10	
肌酐(CREA)	73.00	umol/L	57--111	
尿酸(UA)	411.00	umol/L	200--420	
乳酸脱氢酶(LDH)	138.00	U/L	120--250	
淀粉酶(AMY)	36.00	IU/L	35--135	
葡萄糖(GLU)	9.15	mmol/L	3.89--6.1	↑
总胆红素(TBIL)	18.80	umol/L	0--26	
直接胆红素(DBIL)	3.4	umol/L	0--8.0	
间接胆红素(IBIL)	15.40	umol/L	0--17.39	
丙氨酸氨基转移酶(ALT)	12.00	U/L	9--50	
门冬氨酸氨基转移酶(AST)	16.00	U/L	15--40	
尿素测定 (Urea)	6.00	mmol/L	3.6--9.5	
肌酸激酶(CK)	81.00	U/L	50--310	

肌酸激酶同工酶(CK-Mb(M))	8	U/L	0--25	
α-羟丁酸脱氢酶	111.00	U/L	72--182	
同型半胱氨酸	23.68	umol/L	0--20	↑
C 反应蛋白	2.10	mg/dl	0--3	
胆碱酯酶	9763	U/L	5100--11700	
果糖胺	3.00	mmol/L	1.4--2.4	↑
脂蛋白(a)	16.00	mg/dl	0--30	
酮体	0.05	mmol/L	0.00--0.28	
单胺氧化酶	1.34	U/L	0--12	
胱抑素 C 测定	0.84	mg/l	0--1.35	
D-二聚体	0.09	ug/ml	0--1.35	
肌红蛋白	67.00	ng/ml	0--90	
动脉硬化指数	3.76		1.31--3.19	↑
谷草比谷丙	1.33		0.4--2.5	
载脂蛋白 A1(apoA1)	1.50	g/L	1.20--1.76	
高敏肌钙蛋白 (Tnl)	3.44	pg/ml	0--46.47	
总胆固醇(CHOL)	6.87	mmol/L	2.59--5.2	↑
甘油三脂(TG)	10.78	mmol/L	0.7--1.7	↑
低密度脂蛋白(LDL)	3.20	mmol/L	0--4.13	
高密度脂蛋白(HDL)	0.85	mmol/L	0.77--1.55	
载脂蛋白 B(APOB)	1.10	g/L	0.63--1.14	

***小结:**

葡萄糖(GLU)偏高(9.15 mmol/L) 同型半胱氨酸偏高(23.68 umol/L) 果糖胺偏高(3.00 mmol/L)
 动脉硬化指数偏高(3.76) 总胆固醇(CHOL)偏高(6.87 mmol/L) 甘油三脂(TG)偏高(10.78 mmol/L)

操作员：王文静 检查日期:2023-11-14 检查医生:陈建国

大同瑞慈康复医院 12导联心电图报告

余国坤 男 61岁

体检号:432417

病床号:

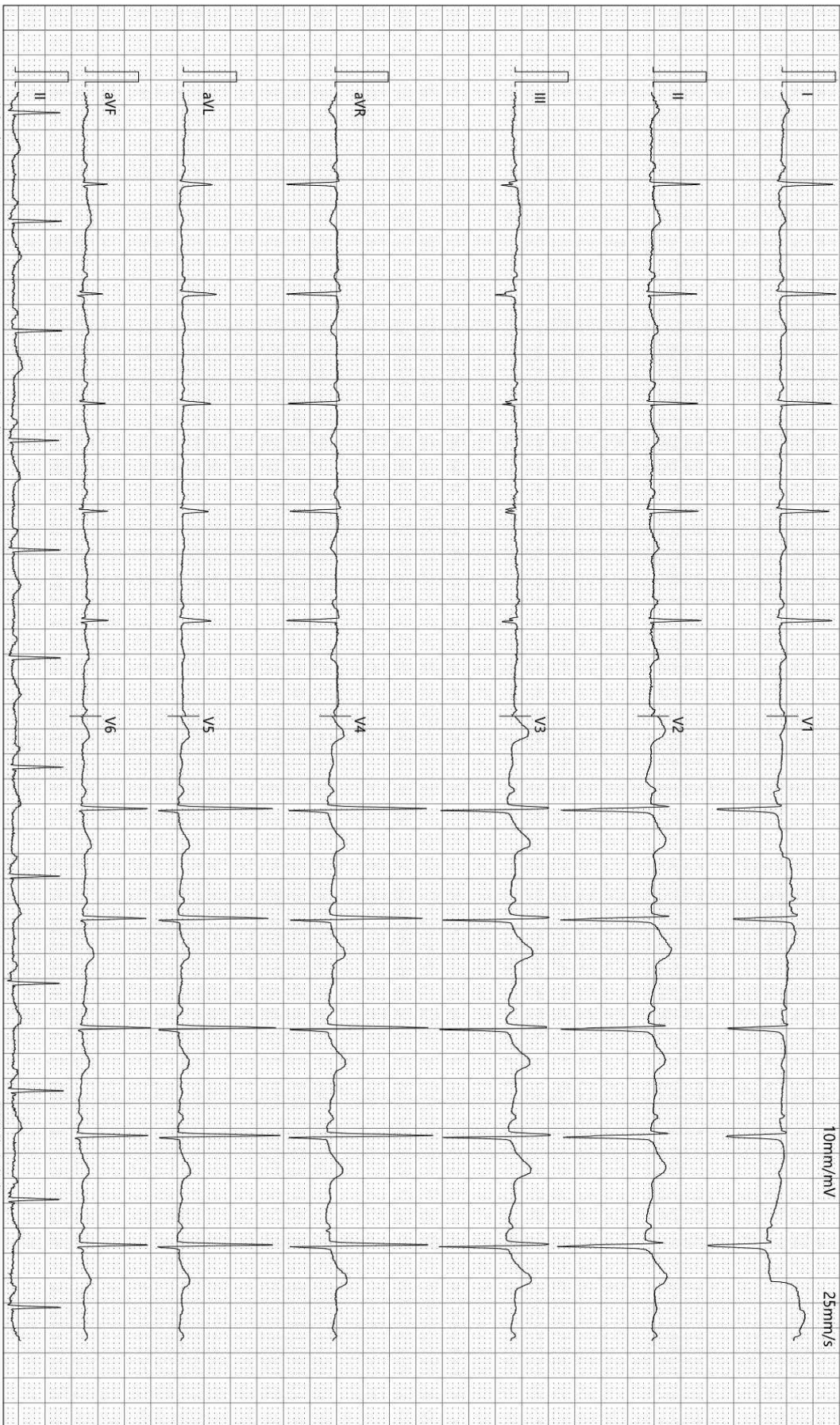
诊断结果:

- 1.窦性心律
- 2.正常心电图

诊断医生:

张之生

HR : 69bpm [60~100bpm]
 P : 108ms [0~110ms]
 PR : 154ms [120~200ms]
 QRS : 82ms [60~100ms]
 QT/QTc : 411/441ms [320~440/0~450ms]
 P/QRS/T : 47/17/48deg. [0~75/-30~90/0~75deg]
 RV5/SV1 : 1.804/1.072mV [0.0~2.5/0.0~2.0mV]



检查时间:2023-11-14 08:33:18

诊断时间:2023-11-14 08:41:44

SEMIP V1.90

仅供临床参考

双源 CT 诊断图文报告

流水号: 2306200542

影像号: CT20231114036

姓名: 余国钟

年龄: 61 岁

性别: 男

检查设备: 西门子量子双源 CT

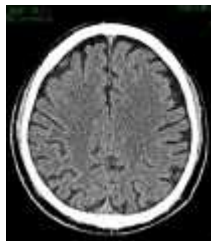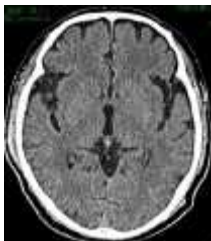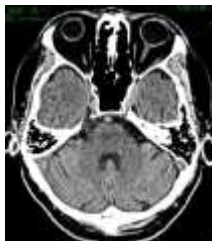体检号: 432417

申请医院: 本院

体检科室: 体检科

检查部位: CT 检查

经典图像:



影像所见:

颅脑结构双侧对称, 脑实质内未见异常密度。中线结构居中。脑沟、裂、池及脑室系统等未见异常。

影像诊断:

颅脑未见明显异常

报告医师: 剧艳军

检查日期: 2023-11-15

审核医师: 剧艳军

报告日期: 2023-11-15

超声诊断图文报告

流水号: 2306200542

影像号: 1448468

姓名: 余国钟

年龄: 61 岁

性别: 男

检查设备: Vivid E95

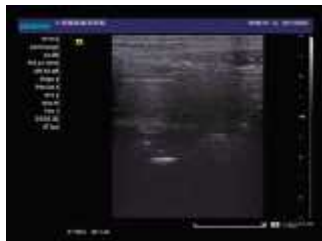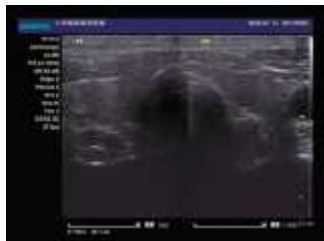体检号: 432417

申请医院: 本院

体检科室: 体检科

检查部位: 甲状腺彩超

经典图像:



影像所见:

甲状腺双侧叶形态正常, 包膜完整, 实质回声均匀, CDFI: 未见异常血流信号。
双侧颈部未见明显肿大淋巴结。

影像诊断:

甲状腺双侧叶未见异常

报告医师: 李菊蓉

检查日期: 2023-11-14

审核医师: 李菊蓉

报告日期: 2023-11-14

超声诊断图文报告

流水号: 2306200542

影像号: 1448475

姓名: 余国钟

年龄: 61 岁

性别: 男

检查设备: Vivid E95

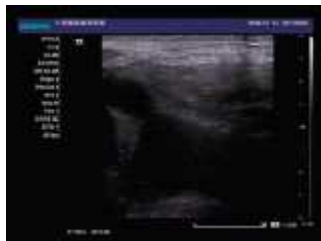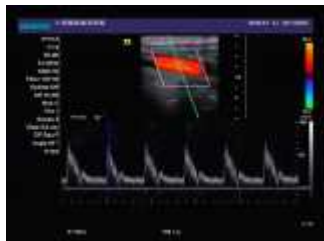
体检号: 432417

申请医院: 本院

体检科室: 体检科

检查部位: 颈部血管彩超

经典图像:



影像所见:

右锁骨下动脉起始处、双侧颈总动脉、颈内、颈外动脉起始段内中膜不增厚，内壁欠光滑，管壁未见明确强回声斑。CDFI: 血流充盈好。PW: 频谱形态正常。

双侧椎动脉走行正常，椎动脉内径正常，管壁不厚，管腔内为无回声，CDFI: 血流充盈好。PW: 频谱正常。

影像诊断:

双侧颈动脉、椎动脉未见明显异常

报告医师: 李菊蓉

检查日期: 2023-11-14

审核医师: 李菊蓉

报告日期: 2023-11-14

超声诊断图文报告

流水号: 2306200542

影像号: 1448481

姓名: 余国钟

年龄: 61 岁

性别: 男

检查设备: Vivid E95

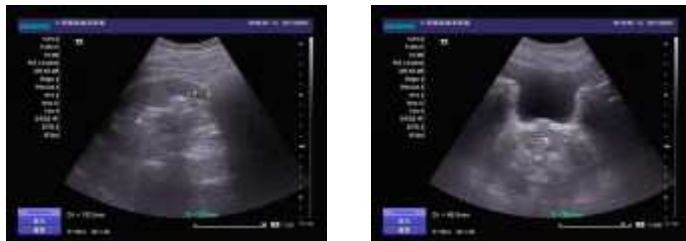
体检号: 432417

申请医院: 本院

体检科室: 体检科

检查部位: 全腹彩超

经典图像:



影像所见:

肝脏大小形态正常, 包膜光滑完整, 实质回声细腻增强, 肝内管道系统走行尚清晰, 门静脉及肝内胆管不扩张。

胆囊大小形态正常, 壁不厚、光滑, 囊内透声好, 肝外胆管不扩张。

胰腺大小形态正常, 实质回声均匀, 主胰管不扩张。

脾脏大小形态正常, 实质回声均匀, 脾门静脉不宽。

双肾大小形态正常, 皮髓质分界清晰, 左肾下极探及直径约 0.9cm 强回声斑, 后伴声影, 另于左肾下极探及大小约 1.3*1.3cm 囊性回声, 边界清, 双肾集合系统未见分离, 双侧输尿管未见扩张。

膀胱充盈尚可, 壁光滑, 内清晰。

前列腺形态饱满, 大小约 4.6*3.5*3.4cm, 实质回声欠均匀, 内探及直径约 0.7cm 强回声斑。

影像诊断:

1. 轻度脂肪肝
2. 左肾结石
3. 左肾囊肿
4. 前列腺增生伴钙化

报告医师: 李菊蓉

检查日期: 2023-11-14

审核医师: 李菊蓉

报告日期: 2023-11-14