



2306130867

大同瑞慈健康体检

报 告 册

体检编号	432114	工号	57
姓名	李素卿		
性别	女	年龄	67岁
单位	大同市供销合作社联合社退		
部门	大同市供销合作社联合社退休干		
联系电话	15900235919		
体检日期	2023-11-08		

尊敬的 李素卿女士 您好！

首先,瑞慈健康体检全体员工欢迎您的光临,并对您的信任表示衷心的感谢！

您于 2023-11-08 (体检编号: 432114) 完成健康检查,本机构的各科医生已根据您的体检项目及结果,汇总成此份健康体检报告,并经总检医生审核。据此提出对您健康状况的综合分析及建议。

瑞慈健康体检倡导“大健康、大康复”,提出“健康是第一财富 (Rich)”的人文理念。希望您仔细阅读并妥善地保管此份健康体检报告,并认真关注报告中的提示与建议,若您对报告内容有任何疑问,可直接与瑞慈健康体检客服部联系,进一步咨询。

健康体检咨询电话: **0352-2824444**

客户服务咨询电话: **0352-2830597**

400-6112995

瑞慈健康体检报告由下列内容组成:

第一部分:主检报告

第二部分:分科分项结果

第三部分:检验报告

第四部分:附表

主检报告

检查综述

- 1、【外科（女）】（1）其他：胆囊切除手术
- 2、【血脂四项】动脉硬化指数偏高(3.45) 总胆固醇(CHOL)偏高(5.81 mmol/L) 甘油三脂(TG)偏高(4.65 mmol/L)
- 3、【尿液分析+尿沉渣】鳞状上皮细胞偏高(1 /HP) 比重(SG)偏低(1.000)
- 4、【甲状腺彩超】甲状腺双侧叶实质回声不均匀
- 5、【全腹彩超】1. 中度脂肪肝 2. 胆总管内径增宽 3. 右肾囊肿

医生建议

【胆囊切除手术】：

- (1) 建议外科定期复查

【总胆固醇(CHOL)偏高】：

- (1) 总胆固醇是脂质的主要成分之一，其数量受年龄、家族、性别、饮食、遗传等多种因素影响。总胆固醇对人体生长发育以及新陈代谢有重要的作用，正常值是 2.59-5.20mmol/L。
- (2) 总胆固醇升高后，会增加类脂物质的堆积，会产生更多的血管斑块，进而增加心脑血管疾病的风险。大于 5.21-5.69mmol/L 是胆固醇的临界偏高，即使是一个完全健康的人，只要总胆固醇 > 7.2mmol/L 或低密度脂蛋白 > 4.9mmol/L，未来发生心脑血管的风险就明显增高，应该马上治疗。
- (3) 总胆固醇升高根据病因可分为两大类：一是原发性，是由于遗传因素缺陷所致，另一种是继发性，可引起其升高的疾病主要有糖尿病、高血压、甲减、肝肾疾病等。
- (4) 降低总胆固醇的治疗中，原发性偏高应积极应用降脂药，曾经选择他汀类药物，胆固醇任不能达标的，可联合用药（如依折麦布等）。
- (5) 如果总胆固醇偏高，且患者有糖尿病、高血压、甲减、肝肾疾病或者已经发生心脑血管疾病的人更应积极用药，控制降低疾病风险。
- (6) 戒烟，增强运动，采用低脂、低糖饮食，少食富含脂肪、胆固醇及饱和脂肪酸的食物，多进食蔬菜、水果、豆制品、粗粮、鱼和高纤维食品。
- (7) 必要时在医师指导下使用降脂药物治疗，并前往内分泌科复诊。

【动脉硬化指数偏高】：

- (1) 动脉硬化指数偏高，提示动脉硬化的风险性会更高，也就是心脑血管疾病的发病率会相对较高。建议控制血脂、血糖，少吃油腻食物，多吃蔬菜水果，加强锻炼，减轻体重。

【甘油三脂(TG)偏高】：

- (1) 甘油三酯是甘油和脂肪酸所构成的有机化合物，甘油三酯测定是脂类代谢的重要指标之一。
- (2) 甘油三酯增高与冠心病的发生有着重要的相关性，随年龄增大而有上升的趋势，其增高最常见于高脂和过量糖类饮食、肥胖等。
- (3) 甘油三酯主要功能是为机体提供能量，其正常值在 0.7-1.7mmol/L 之间，1.7-2.29mmol/L 为边缘增高，提示应该注意饮食和运动了。

(4)甘油三酯大于 2.3mmol/L, 就称为高甘油三酯血症。甘油三酯增高虽然不会直接导致血管斑块的形成, 但也会间接引起心脑血管疾病风险增加, 同时, 当甘油三酯大于 5.6mmol/L 时, 还会增加急性胰腺炎的风险, 所以降低甘油三酯的基础主要是控制饮食, 饮食控制不佳可以选择药物治疗。

(5)生活方式的干预是控制甘油三酯水平升高的基础, 包括减重, 增加运动量, 限制酒精摄入以及避免食用果糖和高碳水化合物食物。多食蔬菜水果, 定期复查。

(6)明显增高者在医师的指导下使用降脂药物治疗, 首选他汀和贝特类药物。

【鳞状上皮细胞偏高】：

(1)在生理情况下, 机体正常的新陈代谢都会引起鳞状上皮细胞的脱离, 这是一种正常的机体现象。如果长时间出现鳞状上皮细胞偏高的现象时, 则有可能是尿路感染、泌尿系统结石等因素导致, 应及时往泌尿外科进一步诊断治疗。

【比重(SG)偏低】：

(1)供内科结合临床参考。

(2)常见于大量饮水、尿崩症、肾衰等。

(3)定期复查, 内科咨询及诊治。

【甲状腺双侧叶实质回声不均】：

(1)建议内分泌科诊断治疗。

【胆总管内径增宽】：

(1)建议肝胆外科诊断治疗。

【中度脂肪肝】：

(1)脂肪肝是指肝脏被脂肪浸润, 为一种多病因引起的获得性疾病。

(2)脂肪肝是以肝细胞脂肪变性和脂肪蓄积为病理特征, 最常见易患因素有超重或肥胖、进食油腻食物、高脂血症(尤其甘油三酯升高)、营养失调(营养过量或不足)、饮酒、高脂血症、少运动、糖耐量异常、减肥造成体重急剧下降、营养不良、中毒和药物等。

(3)当肝内脂类(主要为甘油三酯)含量超过肝重的 5% 时为脂肪肝。脂肪肝是一个常见的临床现象, 不是一个独立性的疾病。

(4)值得注意的是, 过多的脂肪在肝组织、肝细胞内浸润, 引起肝细胞肿大, 严重可致肝硬化。脂肪肝是可逆性的, 合理饮食、运动及治疗后可恢复。

(5)合理控制饮食, 控制总摄入量, 低盐、低脂和低糖类饮食, 少吃动物内脏, 多吃蔬菜水果;

(6)控制危险因素, 如控制体重、改善胰岛素抵抗、调整血脂紊乱, 戒酒、戒烟, 坚持长期有氧运动, 加强体育锻炼;

(7)定期复查腹部彩超、血脂、肝功能。

【右肾囊肿】：

(1)肾囊肿是肾脏内出现大小不等的与外界不相通的囊性肿块的总称。肾囊肿属于良性肿瘤, 在肾囊性疾病中以单纯性肾囊肿最为常见。其发生原因尚可能与先天性肾小球、肾小管结构异常和后天性损伤感染有关。

(2)单纯性肾囊肿大多数无症状, 常在体检彩超时被发现。一般直径大于 5cm 或者合并感染、破裂、出血时才引起症状, 主要表现为腰腹部或背部胀痛, 当出现并发症时疼痛加重。

(3)肾囊肿直径小于 4cm, 无肾盂肾盏明显受压, 无感染、恶变、高血压及症状不明显者, 只需密切随访观察, 定期彩超检查。

(4)肾囊肿多数是先天的, 对人体健康没有多大影响, 不会癌变, 可以工作, 可以运动, 生活上没什么要特别注意的地方。其发病率可随年龄增长而增高, 50 岁以上的人有 50% 可以发现这种囊肿, 借助彩超、CT 可确诊。

(5)首次发现, 建议作 MRI 或 CT 检查, 以排除肾内其它占位性病变。

(6)过大的囊肿, 对肾脏本身或周围的器官有压迫症状的, 或有炎症的, 往外科治疗。定期复查。

汇总医生： 丁昊炜

主检日期： 2023-11-09

主检医生：

分科结果

身高、体重、血压

项目名称	检查结果	项目名称	检查结果
身高	158cm	体重	59kg
血压	131/73mmHg		

***小结：**

未见异常

操作员：杨彦霞

检查日期：2023-11-08

检查医生：张彬艳

内科

项目名称	检查结果	项目名称	检查结果
心率	70次/min	心律	齐
心脏杂音	无	心界	正常
肺部	正常	呼吸音	呼吸音清
啰音	未闻及	叩诊	叩诊呈清音
腹部触诊	腹部平软	发育	正常
肝胆	肋下未触及	脾脏	肋下未触及
双肾	无叩击痛	肠鸣音	正常
营养	良好	神经系统	正常
生理反射	生理反射存在	病理反射	病理反射未引出
颅神经	正常	运动功能	正常
深浅感觉	正常	其它	无异常发现
既往史	无		

***小结：**

未见异常

操作员：名燕凌

检查日期：2023-11-08

检查医生：名燕凌

外科（女）

项目名称	检查结果	项目名称	检查结果
皮肤	正常	甲状腺	无肿大
浅表淋巴结	无肿大	肛门	拒检
泌尿外生殖器	正常	四肢关节	未见异常
腹股沟	未见异常	足背动脉	正常
紫绀	无	色素沉着	无
脱毛	无	脱色	无
浮肿	无	皮下结节	无
头颅	正常	颈部	正常
乳腺	正常	脊柱	正常
直肠	未检	皮肤黄疸	无
四肢	活动正常	其他	胆囊切除手术

*小结：

(1) 其他：胆囊切除手术

操作员：魏利平

检查日期：2023-11-08

检查医生：魏利平

检验报告

尿液分析+尿沉渣

项目名称	检查结果	单位	参考值	提示
白细胞尿	6	个/ul	0--13	
上皮细胞(EC)	1	/HP	0--28	
管型(CAST)	0	个/ul	0--1	
霉菌(尿)	0	/HP	0--0	
结晶	0	/HP	0--10	
透明度(CLA)	清亮			
胆红素(BIL)	-		阴性	
隐血(ERY)	-		阴性	
小圆上皮细胞(SRC)	0	个/ul	0--0	
维生素C	-		阴性	
异常红细胞	0	个/ul	0--3	
红细胞(正常)	0	个/ul	0--6	
鳞状上皮细胞	1	个/ul	0--0	↑
粘液丝	0	个/ul	0--0	
颜色(Colour)	淡黄色			
尿葡萄糖(GLU)	-		阴性	
酮体(KET)	-		阴性	
比重(SG)	1.000		1.003--1.030	↓
酸碱度(PH)	6.0		4.5--8.0	
尿蛋白质(PRO)	-		阴性	
尿胆原(URO)	-		阴性	
亚硝酸盐(NIT)	-		阴性	
红细胞(尿)(RBC)	0	个/ul	0--6	
尿白细胞(LEU)	-		阴性	

*小结:

鳞状上皮细胞偏高(1 /HP) 比重(SG)偏低(1.000)

操作员：祁佳佳 检查日期:2023-11-08 检查医生:陈建国

血常规（五分类）

项目名称	检查结果	单位	参考值	提示
白细胞(WBC)	6.76	10 ⁹ /L	3.5--9.5	
淋巴细胞绝对值(LY#)	2.67	10 ⁹ /L	1.1--3.2	
淋巴细胞百分比(LY%)	39.4	%	20--50	
中性粒细胞绝对值(GR#)	3.49	10 ⁹ /L	1.8--6.3	
中性粒细胞百分比(GR%)	51.6	%	40--75	
嗜碱性粒细胞绝对值(BA#)	0.05	10 ⁹ /L	0--0.06	
嗜碱性粒细胞百分比(BA%)	0.8	%	0--1.0	
嗜酸性粒细胞绝对值(EO#)	0.13	10 ⁹ /L	0.02--0.52	
嗜酸性粒细胞百分比(EO%)	1.9	%	0.4--8.0	
血小板(PLT)	265	10 ⁹ /L	125--350	
血小板分布宽度(PDW)	15.8	%	15--17	
平均血小板体积(MPV)	10.4	fl	6.0--14.0	
血小板压积(PCT)	0.277	%	0.11--0.28	
红细胞(RBC)	4.47	10 ¹² /L	3.8--5.1	
血红蛋白	140	g/L	115--150	
红细胞压积(HCT)	41.5	%	35--45	
红细胞平均体积(MCV)	93.0	fl	82--100	
平均血红蛋白含量(MCH)	31.4	pg	27--34	
平均血红蛋白浓度(MCHC)	338	g/L	316--354	
单核细胞绝对值(MO#)	0.42	10 ⁹ /L	0.1--0.60	
单核细胞百分比(MO%)	6.3	%	3--10	
红细胞分布宽度标准差	43.7	fl	35--56	

(RDW-SD)				
红细胞分布宽度变异系数 (RDW-CV)	12.3	%	10.6--16.6	
大血小板比率	28.2	%	11--45	
大血小板数目	75	10 ⁹ /L	30--90	
未成熟粒细胞数目	0.02	10 ⁹ /L	0--999	
未成熟粒细胞百分比	0.4	%	0--100	
有核红细胞数目	0.000	10 ⁹ /L	0--9999	
有核红细胞百分比	0.00	/100WBC	0--9999	

***小结:**

未见异常

操作员：贺琰 检查日期:2023-11-08 检查医生:陈建国

空腹血糖

项目名称	检查结果	单位	参考值	提示
葡萄糖(GLU)	4.65	mmol/L	3.89--6.1	

***小结:**

未见异常

操作员：王文静 检查日期:2023-11-08 检查医生:陈建国

血脂四项

项目名称	检查结果	单位	参考值	提示
动脉硬化指数	3.45		1.31--3.19	↑
总胆固醇(CHOL)	5.81	mmol/L	2.59--5.2	↑
甘油三脂(TG)	4.65	mmol/L	0.7--1.7	↑
低密度脂蛋白(LDL)	3.59	mmol/L	0--4.13	
高密度脂蛋白(HDL)	1.04	mmol/L	0.77--1.55	

***小结:**

动脉硬化指数偏高(3.45) 总胆固醇(CHOL)偏高(5.81 mmol/L) 甘油三脂(TG)偏高(4.65 mmol/L)

操作员：王文静 检查日期:2023-11-08 检查医生:陈建国

肝功能两项

项目名称	检查结果	单位	参考值	提示
丙氨酸氨基转移酶(ALT)	34.00	U/L	7--40	
门冬氨酸氨基转移酶(AST)	20.00	U/L	13--35	

***小结:**

未见异常

操作员：王文静 检查日期:2023-11-08 检查医生:陈建国

肾功能 (2项)

项目名称	检查结果	单位	参考值	提示
肌酐(CREA)	73.00	umol/L	41--81	
尿素测定 (Urea)	5.90	mmol/L	3.1--8.8	

***小结:**

未见异常

操作员：王文静 检查日期:2023-11-08 检查医生:陈建国

大同瑞慈康复医院 12导联心电图报告

李素卿

女

67岁

ID:2306130867

申请科室:瑞慈体检科

体检号:432114

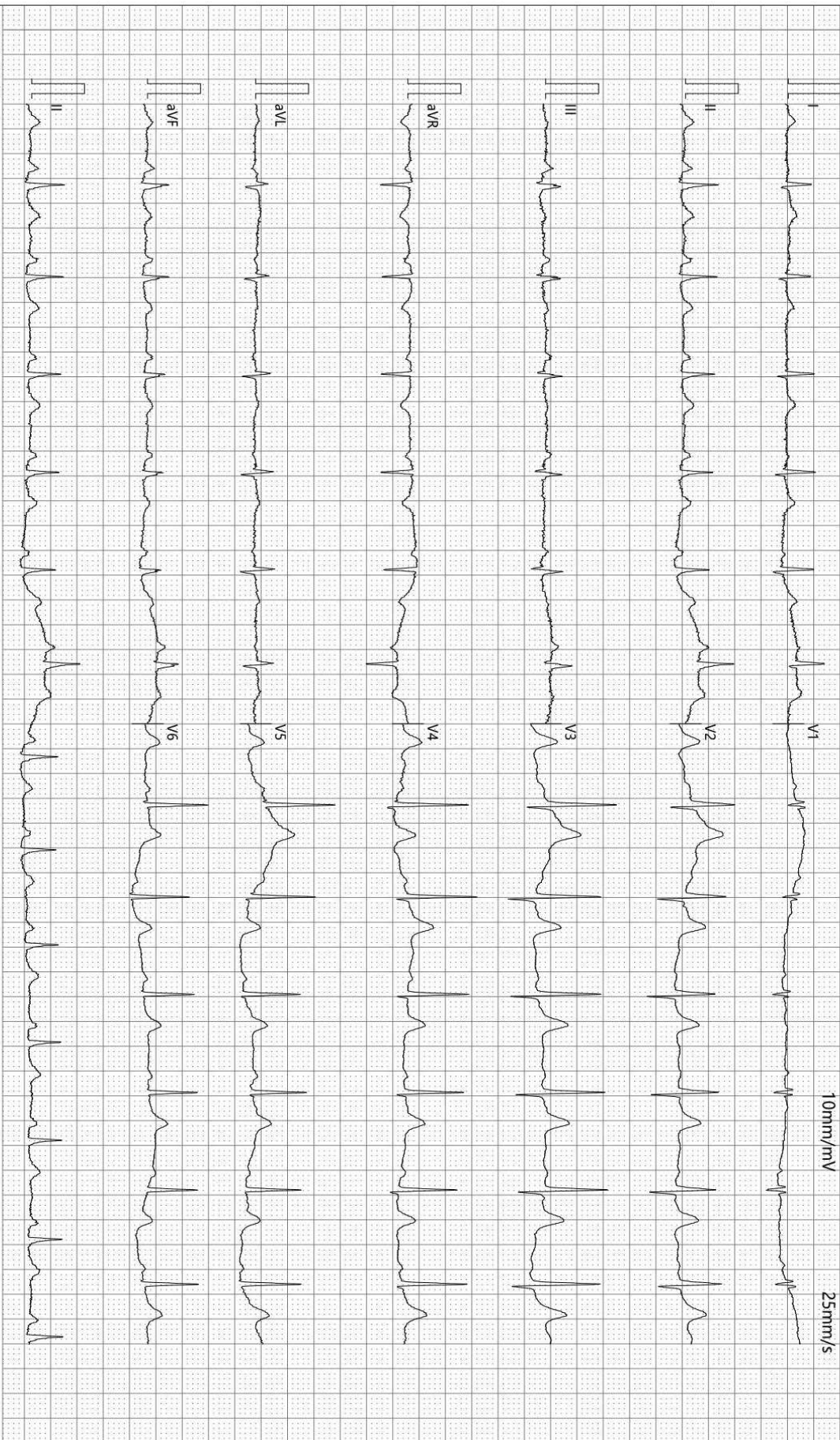
病床号:

HR: 77bpm
QT/QTc:365/415ms

P: 96ms
P/QRS/T: 77 / 55/44deg.

PR: 157ms
RV5/SV1: 1.048/0.207mV

QRS: 79ms



诊断结果:

- 1.窦性心律
- 2.大致正常心电图

报告需医生确认:

-35Hz AC50

检查:2023-11-08 08:15:50

打印:2023-11-08 08:25:53

SE-1515 V1.40

SEMIP V1.90

仅供临床参考

DR 诊断图文报告

流水号: 2306130867

影像号: DX20231108001

姓名: 李素卿

年龄: 67 岁

性别: 女

检查设备: 西门子数字 X 线摄影

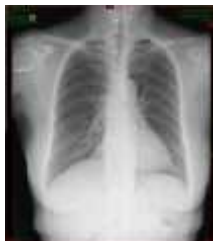体检号: 432114

申请医院: 本院

体检科室: 体检科

检查部位: 胸部正位片

经典图像:



影像所见:

胸廓对称。气管居中，纵隔无移位。双肺野清晰。肺门影未见增大。心脏大小、形态正常。双膈面光滑，肋膈角锐利。

影像诊断:

胸部平片未见异常。

报告医师: 李贵

检查日期: 2023-11-08

审核医师: 李贵

报告日期: 2023-11-08

超声诊断图文报告

流水号: 2306130867

影像号: 1443927

姓名: 李素卿

年龄: 67 岁

性别: 女

检查设备: Vivid E95

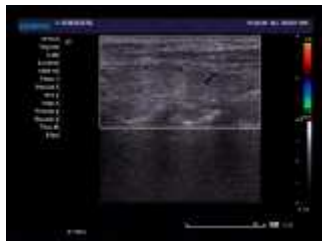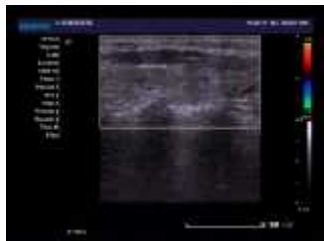
体检号: 432114

申请医院: 本院

体检科室: 体检科

检查部位: 甲状腺彩超

经典图像:



影像所见:

甲状腺双侧叶形态正常, 包膜完整, 实质回声不均匀, CDFI: 未见异常血流信号。
双侧颈部未见明显肿大淋巴结。

影像诊断:

甲状腺双侧叶实质回声不均匀

报告医师: 李菊蓉

检查日期: 2023-11-08

审核医师: 李菊蓉

报告日期: 2023-11-08

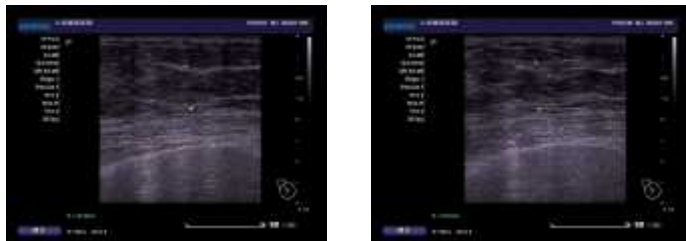
超声诊断图文报告

流水号: 2306130867

影像号: 1443946

姓名: 李素卿 年龄: 67岁 性别: 女 检查设备: Vivid E95
体检号: 432114 申请医院: 本院 体检科室: 体检科 检查部位: 乳腺彩超

经典图像:



影像所见:

双侧乳腺腺体层次清晰, 右乳腺体厚 1.0cm, 左乳腺体厚 1.2cm, 乳导管未见扩张, 未见明显占位性病变, CDFI: 未见异常血流信号。

双侧腋下未见明显肿大淋巴结。

影像诊断:

双侧乳腺未见明显异常

报告医师: 李菊蓉

检查日期: 2023-11-08

审核医师: 李菊蓉

报告日期: 2023-11-08

超声诊断图文报告

流水号: 2306130867

影像号: 1443948

姓名: 李素卿

年龄: 67 岁

性别: 女

检查设备: Vivid E95

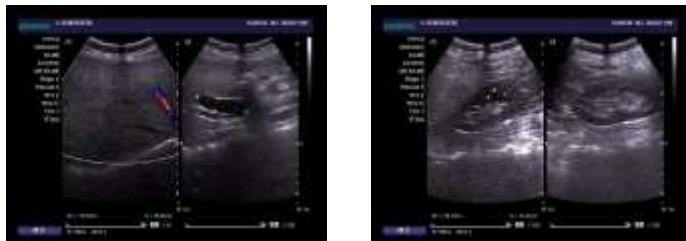体检号: 432114

申请医院: 本院

体检科室: 体检科

检查部位: 全腹彩超

经典图像:



影像所见:

肝脏大小形态正常, 包膜光滑完整, 实质回声细腻、增强, 肝内管道系统走行欠清晰, 门静脉及肝内胆管不扩张。

胆囊切除术后, 胆总管内径约 1.4cm, 可显示长度约 5.1cm, 其内未见异常, 肝外胆管不扩张。

胰腺大小形态正常, 实质回声均匀, 主胰管不扩张。

脾脏大小形态正常, 实质回声均匀, 脾门静脉不宽。

双肾大小形态正常, 皮髓质分界清晰, 于右肾探及囊性结构, 大小约 1.6*1.4cm, 边界清, 集合系统未见分离, 双侧输尿管未见扩张。

膀胱充盈差。

影像诊断:

1. 中度脂肪肝
2. 胆总管内径增宽
3. 右肾囊肿

报告医师: 李菊蓉

检查日期: 2023-11-08

审核医师: 李菊蓉

报告日期: 2023-11-08