



2306130859

大同瑞慈健康体检

报 告 册

体检编号	432106	工号	49
姓名	郭斌		
性别	男	年龄	65岁
单位	大同市供销合作社联合社退		
部门	大同市供销合作社联合社退休干		
联系电话	15383528965		
体检日期	2025-05-20		

尊敬的郭斌先生您好！

首先，瑞慈健康体检全体员工欢迎您的光临，并对您的信任表示衷心的感谢！

您于 2025-05-20 （体检编号：432106）完成健康检查，本机构的各科医生已根据您的体检项目及结果，汇总成此份健康体检报告，并经总检医生审核。据此提出对您健康状况的综合分析及建议。

瑞慈健康体检倡导“大健康、大康复”，提出“健康是第一财富（Rich）”的人文理念。希望您仔细阅读并妥善地保管此份健康体检报告，并认真关注报告中的提示与建议，若您对报告内容有任何疑问，可直接与瑞慈健康体检客服部联系，进一步咨询。

健康体检咨询电话：0352-2824444

客户服务咨询电话：0352-2830597

400-6112995

瑞慈健康体检报告由下列内容组成：

第一部分：主检报告

第二部分：分科分项结果

第三部分：检验报告

第四部分：附表

主检报告

检查综述

- 1、【身高、体重、血压】（1）体重指数 27.28：超重（2）血压 168/89：本次测量收缩期血压偏高
- 2、【血脂四项】动脉硬化指数偏低(0.62) 高密度脂蛋白(HDL)偏高(1.69 mmol/L)
- 3、【肝功能两项】丙氨酸氨基转移酶(ALT)偏高(57.00 U/L)
- 4、【尿液分析+尿沉渣】粘液丝偏高(90 /HP)
- 5、【甲状腺彩超】1. 甲状腺右侧叶多发结节 TI-RADS 3级 2. 甲状腺左侧叶多发结节 TI-RADS 2级
- 6、【颈部血管彩超】左侧颈总动脉膨大处、左侧颈内动脉起始处粥样硬化斑块形成
- 7、【全腹彩超】1. 轻度脂肪肝 2. 左肾高回声结节 考虑错构瘤 3. 左肾囊肿 4. 前列腺增生伴多发钙化斑 5. 前列腺囊肿

医生建议

【超重】：

(1) 体重指数是判断体重超标或偏低的主要指标。体重是反映和衡量一个人健康状况的重要标志之一，过胖和过瘦都不利于健康，身高体重不协调也不会给人以美感。体重的变化，还会直接反映身体长期的热量平衡状态。

(2) 当需要比较及分析一个人的体重对于不同身高的人所带来的健康影响时，体重指数是一个中立而可靠的指标。其主要适用于需要体重测试、体型肥胖和全身检查的人群。

(3) 体重指数(BMI)是世界卫生组织推荐的国际统一使用的肥胖分型标准，也是目前国际上常用的衡量人体胖瘦程度以及是否健康的一个标准，其计算方式为： $BMI = \text{体重(千克)} / \text{身高(米} \times \text{米)}$ 。成人的标准值是BMI 18.5-23.9之间。低于18.5为体重指数偏低；高于23.9则为体重指数偏高。

(4) 一般表现为体重超重或肥胖，超重及肥胖会出现一系列代谢性疾病，如高血压、高血糖、高血脂、高尿酸血症等，所以体重指数偏高者一定要注意控制体重。

(5) 合理控制饮食，食品多样化，食物纤维可适量增加，饮食规律，避免暴饮暴食，低盐、低脂饮食为主，减少高热量食物的摄入。

(6) 加强体育锻炼，每天最少保持30分钟的中等强度运动。鼓励每天至少快步走6000步比较健康。肥胖患者不适合较剧烈的运动，会加重膝关节的负担，可以选择游泳、划船等对膝关节负荷较小的运动。

(7) 定期检查血糖、血脂、肝功、肝脏B超等，积极治疗基础性疾病。

(8) 减少热量摄取及增加热量消耗。强调以健康行为、饮食、运动为主的综合治疗。

【本次测量收缩期血压偏高】：

(1) 所谓单纯收缩期高血压，顾名思义是指一个人的舒张压（即低压）不高，仅仅是收缩压（即高压）超过正常范围。

(2) 单纯收缩期高血压标准为收缩压在140mmHg以上，舒张压为90mmHg以下。如果收缩压在140-149mmHg，又称单纯收缩期临界高血压。由于单纯收缩期高血压大部分发生在60岁以上的老年人，故又称老年单纯收缩期高血压。

(3) 当病人患动脉硬化、甲状腺功能亢进、主动脉关闭不全、体循环动静脉瘘、动脉导管未闭及原因不明的高动力循环状态时，也常伴有收缩期高血压，但这些不包括在单纯收缩期高血压范围内。

(4) 劳逸结合，保持良好身心状态。避免各种诱因：如情绪低落、紧张等。改进生活方式，适当低盐、低脂、低胆固醇饮食，戒烟酒。必要时心血管专科诊治，定期复诊。

(5) 平时应低盐（每天5~10g）、低脂饮食（少吃动物脂肪与内脏）；忌烟限酒。遵照医嘱坚持服药，定期测量血压，宜控制在140/90mmHg以下，若合并有糖尿病和肾病，要把血压控制在130/80mmHg以下。

(6) 血压到正常水平时，说明此时选用的降压药和治疗方案基本合适，但并不意味着高血压已被“治愈”，应坚持治疗。若盲目自行停药或间断服药，常会使血压波动很大，而加重心、脑、肾和血管的损害。

【动脉硬化指数偏低】：

(1) 建议内科结合临床参考。

【高密度脂蛋白(HDL)偏高】：

- (1) 高密度脂蛋白(HDL)主要在肝脏合成，具有抗动脉粥样硬化的功能，是冠心病的保护因子。高密度脂蛋白(HDL)能将周围组织包括动脉壁内的胆固醇运转到肝脏进行代谢，是一种抗动脉粥样硬化的血浆脂蛋白。
- (2) 高密度脂蛋白(HDL)的含量与心血管的发病率和病变程度呈负相关，即高密度脂蛋白(HDL)减低，患冠心病的危险性增加；高密度脂蛋白(HDL)含量增高，患冠心病的危险性降低。
- (3) 高密度脂蛋白(HDL)对冠心病的临床诊断是一个重要的参考指标。它的升高是临床冠心病保护因子之一，并能防治和延缓动脉粥样硬化的发展。
- (4) 血清中高密度脂蛋白(HDL)的降低，预示着冠心病的出现。临床上常同时测定高密度脂蛋白(HDL)和血清总胆固醇，并根据它们的比值作为冠心病的信息指标。
- (5) 高密度脂蛋白(HDL)减少，主要见于冠心病、冠状动脉粥样硬化、高甘油三酯血症、慢性贫血、脑血管病、糖尿病、急慢性肝炎、肝硬化等疾病。
- (6) 戒烟，增强运动，采用低脂、低糖饮食，少食富含脂肪、胆固醇及饱和脂肪酸的食物，多进食蔬菜、水果、豆制品、粗粮、鱼和高纤维食品。
- (7) 建议当高密度脂蛋白(HDL)减少时，可参考其他相关指标，积极治疗基础性疾病，往内分泌科复诊。

【丙氨酸氨基转移酶(ALT)偏高】：

- (1) 丙氨酸氨基转移酶主要存在于肝细胞内，还分布在心肌、骨骼肌、肾脏等部位。肝脏轻度损伤就可能引起肝细胞膜破坏，导致丙氨酸转氨酶释放入血，是肝细胞损害的敏感指标，其增高的程度与肝细胞被破坏的程度成正比。
- (2) 丙氨酸氨基转移酶具有临床意义的升高一般要大于正常值的 2-3 倍。如果是生理性的升高多是由于剧烈运动、熬夜、饮酒、感冒、过量食用油腻食物后，致使丙氨酸氨基转移酶轻度升高。
- (3) 丙氨酸氨基转移酶病理性升高多由于病毒性肝炎、肝硬化、酒精肝、药物性肝病、脂肪肝、胆囊炎等疾病造成，除了肝胆疾病外，心脏疾病、骨骼疾病等，也可使丙氨酸氨基转移酶升高。
- (4) 发现了丙氨酸氨基转移酶升高，排除生理性的原因外，如果超过正常值的两倍，则需要明确升高的原因。首先完善彩超、各型肝炎病毒等检查，如果经复查仍偏高者，应前往消化内科咨询，结合临床治疗。
- (5) 平时生活中应清淡饮食、戒烟限酒、避免劳累，多食新鲜果蔬，尤其是富含 V-C 的水果蔬菜。

【粘液丝偏高】：

- (1) 尿常规中粘液丝是由尿路中细胞分泌出来的，在有尿路感染时分泌会明显增多，且伴有炎症细胞的出现。
- (2) 粘液丝偏高，可分为生理性偏高和病理性偏高两种，生理性偏高一般是由于喝水较少导致的尿液浓缩，一般在喝水后就能达到稀释的效果。
- (3) 病理性的粘液丝偏高是由于泌尿系炎症或者是前列腺炎导致的，需要注意观察，多喝水，同时有白细胞等炎症细胞增多时，应及时服用抗感染药物治疗。如果仅有粘液丝的增多而没有白细胞等炎症细胞增多时，尿路有炎症的可能性不大。
- (4) 建议平时饮食注意清淡，多喝水，少吃油腻和辛辣的食物，要注意个人清洁卫生，勤洗阴部，注意休息。

【甲状腺右侧叶多发结节】：

- (1) 甲状腺结节是一种常见的甲状腺疾病，很多甲状腺疾病可表现为结节，如可由甲状腺退行性变、炎症、自身免疫性及新生物等多种病变所致。甲状腺结节在各个年龄段的男女人群中均可见到，但中年女性中较多。
- (2) 甲状腺结节分良性和恶性两大类，良性的占绝大多数，恶性者不足 1%，判断甲状腺结节的良恶主要依靠病史、体格检查、放射性核素扫描、穿刺细胞学检查。
- (3) 建议往外科就诊，进一步检查，明确诊断，结合临床诊治并定期复查。

【甲状腺左侧叶多发结节】：

- (1) 甲状腺结节是一种常见的甲状腺疾病，很多甲状腺疾病可表现为结节，如可由甲状腺退行性变、炎症、自身免疫性及新生物等多种病变所致。甲状腺结节在各个年龄段的男女人群中均可见到，但中年女性中较多。
- (2) 甲状腺结节分良性和恶性两大类，良性的占绝大多数，恶性者不足 1%，判断甲状腺结节的良恶主要依靠病史、体格检查、放射性核素扫描、穿刺细胞学检查。
- (3) 建议往外科就诊，进一步检查，明确诊断，结合临床诊治并定期复查。

【左侧颈内动脉起始处粥样硬化斑块形成】：

- (1) 颈动脉斑块是动脉硬化后，血管里面的垃圾沉淀在血管壁形成。斑块又分为硬斑和软斑两种。硬斑比较稳定，不容易脱落，软斑不稳定，容易破裂脱落，从而形成血管栓塞。
- (2) 建议：1. 减低胆固醇水平。2. 减低高血糖、高血压等高危因素，将血压、血糖控制在理想水平。3. 积极进行生活干预，控制饮食，改善饮食结构，适量增加运动，戒烟限酒。4. 必要时药物治疗。

【前列腺增生伴多发钙化斑】：

- (1) 前列腺增生又称前列腺肥大，增生的腺体位于膀胱颈部，会使尿路梗阻，引起尿频和排尿困难，严重影响患者的生活质量，是中老年男性的常见疾病。建议往泌尿科咨询，结合临床诊治。
- (2) 前列腺钙化斑大多数是由于前列腺炎症之后，前列腺内部组织局部出现了纤维化、钙质沉积而引起的。多数患者都是在体检时通过彩超检查时发现的，一般情况没有不适症状不需治疗。部分患者如有不适症状，建议前往泌尿科诊断治疗。

【错构瘤&肾高回声结节】：

- (1) 肾错构瘤又称为肾血管平滑肌脂肪瘤。是由异常增加的血管平滑肌及脂肪组织按照不同的比例构成的，是一种良性肿瘤。如果肾错构瘤较小，临床症状又不明显，可不处理，定期复查即可。如果肾错构瘤体积较大，或出现明显症状时，建议泌尿科结合临床诊治。
- (2) 建议泌尿外科进一步复查。

【轻度脂肪肝】：

- (1) 脂肪肝是指肝脏被脂肪浸润，为一种多病因引起的获得性疾病。
- (2) 脂肪肝是以肝细胞脂肪变性和脂肪蓄积为病理特征，最常见易患因素有超重或肥胖、进食油腻食物、高脂血症（尤其甘油三酯升高）、营养失调（营养过量或不足）、饮酒、高脂血症、少运动、糖耐量异常、减肥造成体重急剧下降、营养不良、中毒和药物等。
- (3) 当肝内脂类（主要为甘油三酯）含量超过肝重的5%时为脂肪肝。脂肪肝是一个常见的临床现象，不是一个独立性的疾病。
- (4) 值得注意的是，过多的脂肪在肝组织、肝细胞内浸润，引起肝细胞肿大，严重可致肝硬化。脂肪肝是可逆性的，合理饮食、运动及治疗后可恢复。
- (5) 合理控制饮食，控制总摄入量，低盐、低脂和低糖类饮食，少吃动物内脏，多吃蔬菜水果；
- (6) 控制危险因素，如控制体重、改善胰岛素抵抗、调整血脂紊乱，戒酒、戒烟，坚持长期有氧运动，加强体育锻炼；
- (7) 定期复查腹部彩超、血脂、肝功能。

【前列腺囊肿】：

- (1) 前列腺囊肿多发生于成年人，糖尿病患者更易发生。
- (2) 临床表现排尿梗阻或大便梗阻，排尿梗阻常会引起急性尿潴留。
- (3) 有时从尿道流出浓性分泌物，指肛诊检查可触及前列腺有波动感，但常在后期方可出现。偶有脓肿破入尿道、直肠、会阴或膀胱周围间隙，引起结缔组织炎。但有的病人可能无发热，主要表现为下尿路梗阻，不少病人并有附睾、睾丸炎等。
- (4) 如果出现临床症状，如阻塞性尿潴留、尿频、尿急、尿痛等，建议往泌尿科治疗。无临床症状者，可暂不用处理，定期往泌尿外科复查。

【左肾囊肿】：

- (1) 肾囊肿是肾脏内出现大小不等的与外界不相通的囊性肿块的总称。肾囊肿属于良性肿瘤，在肾囊性疾病中以单纯性肾囊肿最为常见。其发生原因尚可能与先天性肾小球、肾小管结构异常和后天性损伤感染有关。
- (2) 单纯性肾囊肿大多数无症状，常在体检彩超时被发现。一般直径大于5cm或者合并感染、破裂、出血时才引起症状，主要表现为腰腹部或背部胀痛，当出现并发症时疼痛加重。
- (3) 肾囊肿直径小于4cm，无肾盂肾盏明显受压，无感染、恶变、高血压及症状不明显者，只需密切随访观察，定期彩超检查。
- (4) 肾囊肿多数是先天性的，对人体健康没有多大影响，不会癌变，可以工作，可以运动，生活上没什么要特别注意的地方。其发病率可随年龄增长而增高，50岁以上的人有50%可以发现这种囊肿，借助彩超、CT可确诊。

(5)首次发现，建议作 MRI 或 CT 检查，以排除肾内其它占位性病变。

(6)过大的囊肿，对肾脏本身或周围的器官有压迫症状的，或有炎症的，往外科治疗。定期复查。

汇总医生： 樊兴国

主检日期： 2025-05-21

主检医生：

分科结果

身高、体重、血压

项目名称	检查结果	项目名称	检查结果
身高	168cm	体重	77kg
血压	168/89mmHg		

***小结：**

- (1) 体重指数 27.28：超重
- (2) 血压 168/89：本次测量收缩期血压偏高

操作员：杨柳庆

检查日期：2025-05-20

检查医生：名燕凌

检验报告

尿液分析+尿沉渣

项目名称	检查结果	单位	参考值	提示
白细胞尿	4	个/u1	0--13	
上皮细胞(EC)	0	/HP	0--28	
管型(CAST)	0	个/u1	0--1	
霉菌(尿)	0	/HP	0--0	
结晶	0	/HP	0--10	
透明度(CLA)	清亮			
胆红素(BIL)	-		阴性	
隐血(ERY)	-		阴性	
小圆上皮细胞(SRC)	0	个/u1	0--0	
维生素C	-		阴性	
异常红细胞	0	个/u1	0--3	
红细胞(正常)	0	个/u1	0--6	
鳞状上皮细胞	0	个/u1	0--0	
粘液丝	90	个/u1	0--0	↑
颜色(Colour)	淡黄色			
尿葡萄糖(GLU)	-		阴性	
酮体(KET)	-		阴性	
比重(SG)	1.025		1.003--1.030	
酸碱度(PH)	6.0		4.5--8.0	
尿蛋白质(PRO)	-		阴性	
尿胆原(URO)	-		阴性	
亚硝酸盐(NIT)	-		阴性	
红细胞(尿)(RBC)	0	个/u1	0--6	
尿白细胞(LEU)	-		阴性	

***小结：**

粘液丝偏高(90 /HP)

操作员：赵伟 检查日期:2025-05-20

检查医生:康建忠

血常规（五分类）

项目名称	检查结果	单位	参考值	提示
白细胞(WBC)	8.24	$10^9/L$	3.5--9.5	
淋巴细胞绝对值(LY#)	2.12	$10^9/L$	1.1--3.2	
淋巴细胞百分比(LY%)	25.8	%	20--50	
中性粒细胞绝对值(GR#)	5.59	$10^9/L$	1.8--6.3	
中性粒细胞百分比(GR%)	67.8	%	40--75	
嗜碱性粒细胞绝对值(BA#)	0.03	$10^9/L$	0--0.06	
嗜碱性粒细胞百分比(BA%)	0.3	%	0--1.0	
嗜酸性粒细胞绝对值(E0#)	0.08	$10^9/L$	0.02--0.52	
嗜酸性粒细胞百分比(E0%)	1.0	%	0.4--8.0	
血小板(PLT)	179	$10^9/L$	125--350	
血小板分布宽度(PDW)	16.2	%	15--17	
平均血小板体积(MPV)	11.7	f1	6.0--14.0	
血小板压积(PCT)	0.210	%	0.11--0.28	
红细胞(RBC)	5.07	$10^{12}/L$	4.3--5.8	
血红蛋白	150	g/L	130--175	
红细胞压积(HCT)	45.2	%	40--50	
红细胞平均体积(MCV)	89.1	f1	82--100	
平均血红蛋白含量(MCH)	29.5	pg	27--34	
平均血红蛋白浓度(MCHC)	331	g/L	316--354	
单核细胞绝对值(MO#)	0.42	$10^9/L$	0.1--0.60	
单核细胞百分比(MO%)	5.1	%	3--10	
红细胞分布宽度标准差(RDW-SD)	40.7	f1	35--56	
红细胞分布宽度变异系数(RDW-CV)	12.2	%	10.6--16.6	

大血小板比率	39.0	%	11--45	
大血小板数目	70	$10^9/L$	30--90	
未成熟粒细胞数目	0.01	$10^9/L$	0--999	
未成熟粒细胞百分比	0.1	%	0--100	
有核红细胞数目	0.000	$10^9/L$	0--9999	
有核红细胞百分比	0.00	/100WBC	0--9999	

***小结:**

未见异常

操作员：祁佳佳 检查日期：2025-05-20 检查医生：康建忠

空腹血糖

项目名称	检查结果	单位	参考值	提示
葡萄糖(GLU)	5.14	mmol/L	3.89--6.1	

***小结:**

未见异常

操作员：梁可欣 检查日期：2025-05-20 检查医生：康建忠

血脂四项

项目名称	检查结果	单位	参考值	提示
动脉硬化指数	0.62		1.31--3.19	↓
总胆固醇(CHOL)	3.11	mmol/L	2.59--5.2	
甘油三脂(TG)	1.25	mmol/L	0.7--1.7	
低密度脂蛋白(LDL)	1.05	mmol/L	0--4.13	
高密度脂蛋白(HDL)	1.69	mmol/L	0.77--1.55	↑

***小结:**

动脉硬化指数偏低(0.62) 高密度脂蛋白(HDL)偏高(1.69 mmol/L)

操作员：梁可欣 检查日期：2025-05-20 检查医生：康建忠

肝功能两项

项目名称	检查结果	单位	参考值	提示
------	------	----	-----	----

丙氨酸氨基转移酶 (ALT)	57.00	U/L	9--50	↑
门冬氨酸氨基转移酶 (AST)	31.00	U/L	15--40	

***小结:**

丙氨酸氨基转移酶 (ALT) 偏高 (57.00 U/L)

操作员：梁可欣 检查日期：2025-05-20 检查医生：康建忠

肾功能 (2 项)

项目名称	检查结果	单位	参考值	提示
肌酐 (CREA)	102.00	umol/L	57--111	
尿素测定 (Urea)	4.30	mmol/L	3.6--9.5	

***小结:**

未见异常

操作员：梁可欣 检查日期：2025-05-20 检查医生：康建忠

大同瑞慈康复医院 12导联心电图报告

郭斌

男

65岁

体检号:432106

病床号:

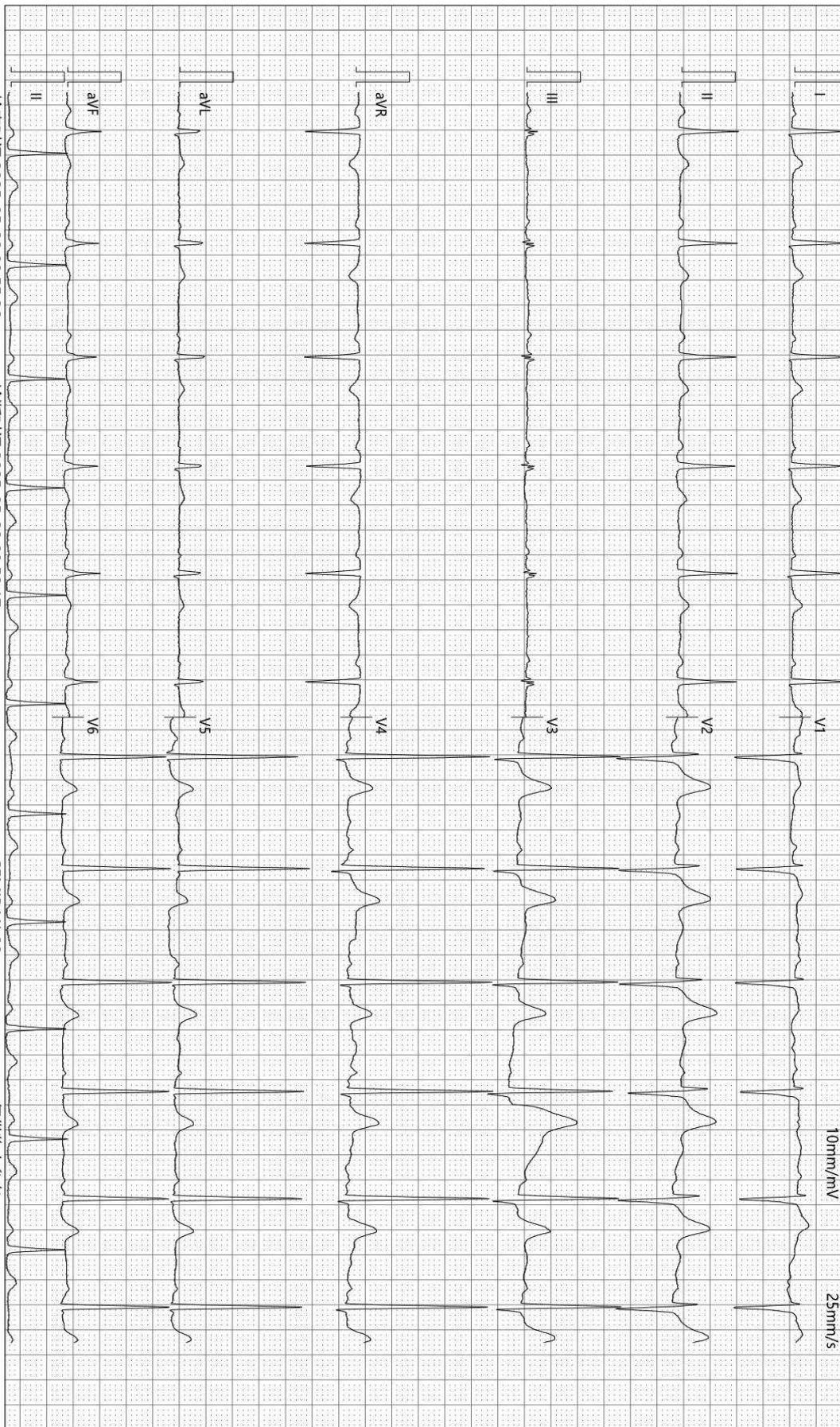
诊断结果:

- 1.窦性心律
- 2.正常心电图

诊断医生:

张之生

HR : 68bpm [60~100bpm]
P : 111↑ms [0~110ms]
PR : 177ms [120~200ms]
QRS : 85ms [60~100ms]
QT/QTc : 381/407ms [320~440/0~450ms]
P/QRS/T : 55/39/28deg. [0~75/-30~90/0~75deg]
RV5/SV1 : 2.395/1.076mV [0.0~2.5/0.0~2.0mV]



检查时间:2025-05-20 09:55:26

诊断时间:2025-05-20 09:58:17

SEMIP V1 90

仅供临床参考

Rich 大同瑞慈康复医院
超声诊断图文报告

流水号: 2306130859

超声号: 1845296

姓名: 郭斌

年龄: 65 岁

性别: 男

检查设备: Vivid E95

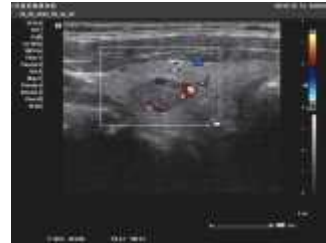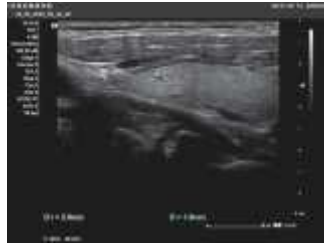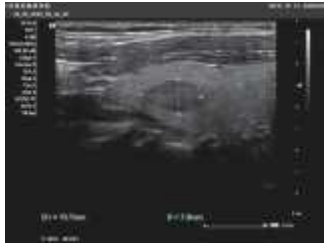体检号: 432106

申请医院: 本院

体检科室: 体检科

检查部位: 甲状腺彩超

经典图像:



影像所见:

甲状腺双侧叶形态正常, 包膜完整, 右侧叶实质内探及数个低回声结节, 较大者约 1.3*0.8cm, 形态规则, 边界清, CDFI: 内均可见点条状血流信号, 左侧叶探及数个囊性结节, 较大者约 0.3*0.2cm, 形态规则, 边界清, 余实质回声均匀。

双侧颈部未见明显肿大淋巴结。

影像诊断:

1. 甲状腺右侧叶多发结节 TI-RADS3 级
2. 甲状腺左侧叶多发结节 TI-RADS2 级

报告医师: 郭丽霞

检查日期: 2025-05-20

审核医师: 郭丽霞

报告日期: 2025-05-20



注: 本报告仅供临床医生参考!

地址: 大同市魏都大道 79 号。若有疑问, 请致电: 0352---2830580

Rich 大同瑞慈康复医院
超声诊断图文报告

流水号: 2306130859

超声号: 1845299

姓名: 郭斌

年龄: 65岁

性别: 男

检查设备: Vivid E95

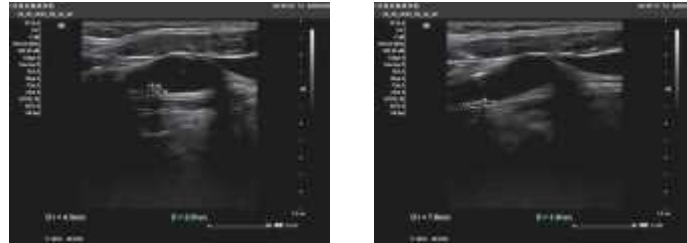
体检号: 432106

申请医院: 本院

体检科室: 体检科

检查部位: 颈部血管彩超

经典图像:



影像所见:

左侧颈总动脉膨大处可见数个混合回声斑, 较大者约 4.3*2.0mm, 左侧颈内动脉起始处可见范围约 7.8*1.9mm 混合回声斑, 右锁骨下动脉起始处、右侧颈总动脉、颈内、颈外动脉起始段内中膜不增厚, 内壁欠光滑, 管壁未见明确强回声斑。CDFI: 血流充盈好。PW: 频谱形态正常。

双侧椎动脉走行正常, 椎动脉内径正常, 管壁不厚, 管腔内为无回声, CDFI: 血流充盈好。PW: 频谱正常。

内径 mm	流速 cm/s	RI		
左侧椎动脉	3.4		33.8	0.68
右侧椎动脉	3.5	37.9	0.66	

影像诊断:

左侧颈总动脉膨大处、左侧颈内动脉起始处粥样硬化斑块形成

报告医师: 郭丽霞

检查日期: 2025-05-20

审核医师: 郭丽霞

报告日期: 2025-05-20



注: 本报告仅供临床医生参考!

地址: 大同市魏都大道 79 号。若有疑问, 请致电: 0352---2830580

Rich 大同瑞慈康复医院
超声诊断图文报告

流水号: 2306130859

超声号: 1845301

姓名: 郭斌

年龄: 65岁

性别: 男

检查设备: Vivid E95

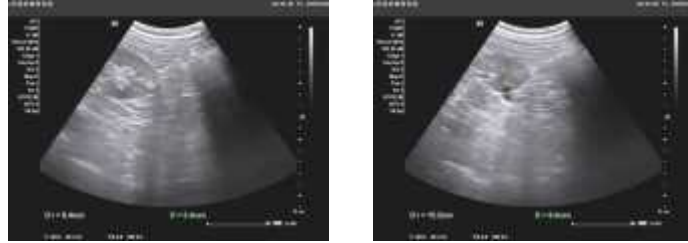
体检号: 432106

申请医院: 本院

体检科室: 体检科

检查部位: 全腹彩超

经典图像:



影像所见:

肝脏大小形态正常, 包膜光滑完整, 实质回声细腻、增强, 肝内管道系统走行欠清晰, 门静脉及肝内胆管不扩张。
胆囊大小形态正常, 壁不厚、光滑, 囊内透声好, 肝外胆管不扩张。
胰腺大小形态正常, 实质回声均匀, 主胰管不扩张。
脾脏大小形态正常, 实质回声均匀, 脾门静脉不宽。
双肾大小形态正常, 皮髓质分界清晰, 集合系统未见分离, 双侧输尿管未见扩张。于左肾可见大小约 0.6*0.5cm 高回声结节, 边界清, 另于左肾可见两个囊性结节, 较大者约 1.5*0.9cm。
膀胱充盈佳, 未见明显异常。
前列腺形态饱满, 体积增大, 大小约 5.2*4.1*3.4cm, 实质回声欠均匀, 其内可见数个强回声斑, 较大者约 1.1cm, 另于腺体内可见大小约 0.8*0.7cm 囊性回声。

影像诊断:

1. 轻度脂肪肝
2. 左肾高回声结节考虑错构瘤
3. 左肾囊肿
4. 前列腺增生伴多发钙化斑
5. 前列腺囊肿

报告医师: 郭丽霞

检查日期: 2025-05-20

审核医师: 郭丽霞

报告日期: 2025-05-20



注: 本报告仅供临床医生参考!

地址: 大同市魏都大道 79 号。若有疑问, 请致电: 0352---2830580

姓名: 郭斌

年龄: 65岁

性别: 男

检查设备: 西门子数字X线摄影

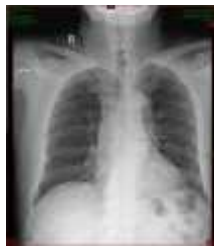体检号: 432106

申请医院: 本院

体检科室: 体检科

检查部位: 胸部正位片

经典图像:



影像所见:

胸廓对称。气管居中，纵隔无移位。双肺野清晰。肺门影未见增大。心脏大小、形态正常。双膈面光滑，肋膈角锐利。

影像诊断:

胸部平片未见异常。

报告医师: 李贵

检查日期: 2025-05-20

审核医师: 李贵

报告日期: 2025-05-20