



2306130831

# 大同瑞慈健康体检

## 报 告 册

体检编号	432078	工号	17
姓名	魏建忠		
性别	男	年龄	70岁
单位	大同市供销合作社联合社退		
部门	大同市供销合作社联合社退休干		
联系电话	13503526833		
体检日期	2023-11-14		

尊敬的 魏建忠先生 您好！

首先，瑞慈健康体检全体员工欢迎您的光临，并对您的信任表示衷心的感谢！

您于 2023-11-14 （体检编号：432078）完成健康检查，本机构的各科医生已根据您的体检项目及结果，汇总成此份健康体检报告，并经总检医生审核。据此提出对您健康状况的综合分析及建议。

瑞慈健康体检倡导“大健康、大康复”，提出“健康是第一财富（Rich）”的人文理念。希望您仔细阅读并妥善地保管此份健康体检报告，并认真关注报告中的提示与建议，若您对报告内容有任何疑问，可直接与瑞慈健康体检客服部联系，进一步咨询。

健康体检咨询电话：**0352-2824444**

客户服务咨询电话：**0352-2830597**  
**400-6112995**

瑞慈健康体检报告由下列内容组成：

第一部分：主检报告

第二部分：分科分项结果

第三部分：检验报告

第四部分：附表

## 主检报告

### 检查综述

- 1、【身高、体重、血压】 (1) 体重指数 25.83：超重 (2) 血压 146/92：本次测量血压偏高
- 2、【血常规（五分类）】 大血小板比率偏高(46.6 %)
- 3、【血脂四项】 动脉硬化指数偏高(4.25) 总胆固醇(CHOL)偏高(6.20 mmol/L) 甘油三酯(TG)偏高(10.08 mmol/L)
- 4、【心电图】 1. 窦性心律 2. T波改变(II, III, aVF)
- 5、【甲状腺彩超】 甲状腺双侧叶囊实性结节 TI-RADS 3级
- 6、【全腹彩超】 1. 肝稍大 2. 脂肪肝（轻度） 3. 脾大

### 医生建议

#### 【超重】：

(1) 体重指数是判断体重超标或偏低的主要指标。体重是反映和衡量一个人健康状况的重要标志之一，过胖和过瘦都不利于健康，身高体重不协调也不会给人以美感。体重的变化，还会直接反映身体长期的热量平衡状态。

(2) 当需要比较及分析一个人的体重对于不同身高的人所带来的健康影响时，体重指数是一个中立而可靠的指标。其主要适用于需要体重测试、体型肥胖和全身检查的人群。

(3) 体重指数（BMI）是世界卫生组织推荐的国际统一使用的肥胖分型标准，也是目前国际上常用的衡量人体胖瘦程度以及是否健康的一个标准，其计算方式为： $BMI = \text{体重（千克）} / \text{身高（米} \times \text{米）}$ 。成人的标准值是BMI 18.5-23.9之间。低于18.5为体重指数偏低；高于23.9则为体重指数偏高。

(4) 一般表现为体重超重或肥胖，超重及肥胖会出现一系列代谢性疾病，如高血压、高血糖、高血脂、高尿酸血症等，所以体重指数偏高者一定要注意控制体重。

(5) 合理控制饮食，食品多样化，食物纤维可适量增加，饮食规律，避免暴饮暴食，低盐、低脂饮食为主，减少高热量食物的摄入。

(6) 加强体育锻炼，每天最少保持30分钟的中等强度运动。鼓励每天至少快步走6000步比较健康。肥胖患者不适合较剧烈的运动，会加重膝关节的负担，可以选择游泳、划船等对膝关节负荷较小的运动。

(7) 定期检查血糖、血脂、肝功、肝脏B超等，积极治疗基础性疾病。

(8) 减少热量摄取及增加热量消耗。强调以健康行为、饮食、运动为主的综合治疗。

#### 【本次测量血压偏高】：

(1) 高血压是指收缩期和（或）舒张期动脉血压高于正常，并连续三次不同日测量，血压都高于正常标准，可确定患高血压病。

(2) 高血压的发病与遗传、精神过度紧张、肥胖、吸烟、酗酒、嗜盐等因素有关。血压持久增高，可导致心、脑、肾等脏器的损害。

(3) 原发性高血压由于目前原因不明（部分与遗传有关），须终身服药降压。高血压主要危害心、脑血管和肾脏。一旦确诊“高血压”就要终生服药。

(4) 平时应低盐（每天5~10g）、低脂饮食（少吃动物脂肪与内脏）；忌烟限酒。遵照医嘱坚持服药，定期测量血压，宜控制在140/90mmHg以下，若合并有糖尿病和肾病，要把血压控制在130/80mmHg以下。

(5) 血压到正常水平时，说明此时选用的降压药和治疗方案基本合适，但并不意味着高血压已被“治愈”，应坚持治疗。若盲目自行停药或间断服药，常会使血压波动很大，而加重心、脑、肾和血管的损害。

(6) 建议您密切关注血压，保持心情舒畅，劳逸结合，适量运动，控制体重，避免过度劳累、情绪激动等。改进生活方式，适当低盐、低脂、低胆固醇饮食，戒烟酒。必要时心血管专科诊治。

**【大血小板比率偏高】：**

(1)供内科结合临床参考。

**【总胆固醇(CHOL)偏高】：**

(1)总胆固醇是脂质的主要成分之一，其数量受年龄、家族、性别、饮食、遗传等多种因素影响。总胆固醇对人体生长发育以及新陈代谢有重要的作用，正常值是 2.59-5.20mmol/L。

(2)总胆固醇升高后，会增加类脂物质的堆积，会产生更多的血管斑块，进而增加心脑血管疾病的风险。大于 5.21-5.69mmol/L 是胆固醇的临界偏高，即使是一个完全健康的人，只要总胆固醇>7.2mmol/L 或低密度脂蛋白>4.9mmol/L，未来发生心脑血管的风险就明显增高，应该马上治疗。

(3)总胆固醇升高根据病因可分为两大类：一是原发性，是由于遗传因素缺陷所致，另一种是继发性，可引起其升高的疾病主要有糖尿病、高血压、甲减、肝肾疾病等。

(4)降低总胆固醇的治疗中，原发性偏高应积极应用降脂药，曾经选择他汀类药物，胆固醇任不能达标的，可联合用药（如依折麦布等）。

(5)如果总胆固醇偏高，且患者有糖尿病、高血压、甲减、肝肾疾病或者已经发生心脑血管疾病的人更应积极用药，控制降低疾病风险。

(6)戒烟，增强运动，采用低脂、低糖饮食，少食富含脂肪、胆固醇及饱和脂肪酸的食物，多进食蔬菜、水果、豆制品、粗粮、鱼和高纤维食品。

(7)必要时在医师指导下使用降脂药物治疗，并前往内分泌科复诊。

**【动脉硬化指数偏高】：**

(1)动脉硬化指数偏高，提示动脉硬化的风险性会更高，也就是心脑血管疾病的发病率会相对较高。建议控制血脂、血糖，少吃油腻食物，多吃蔬菜水果，加强锻炼，减轻体重。

**【甘油三酯(TG)偏高】：**

(1)甘油三酯是甘油和脂肪酸所构成的有机化合物，甘油三酯测定是脂类代谢的重要指标之一。

(2)甘油三酯增高与冠心病的发生有着重要的相关性，随年龄增大而有上升的趋势，其增高最常见于高脂和过量糖类饮食、肥胖等。

(3)甘油三酯主要功能是为机体提供能量，其正常值在 0.7-1.7mmol/L 之间，1.7-2.29mmol/L 为边缘增高，提示应该注意饮食和运动了。

(4)甘油三酯大于 2.3mmol/L，就称为高甘油三酯血症。甘油三酯增高虽然不会直接导致血管斑块的形成，但也会间接引起心脑血管疾病风险增加，同时，当甘油三酯大于 5.6mmol/L 时，还会增加急性胰腺炎的风险，所以降低甘油三酯的基础主要是控制饮食，饮食控制不佳可以选择药物治疗。

(5)生活方式的干预是控制甘油三酯水平升高的基础，包括减重，增加运动量，限制酒精摄入以及避免食用果糖和高碳水化合物食物。多食蔬菜水果，定期复查。

(6)明显增高者在医师的指导下使用降脂药物治疗，首选他汀和贝特类药物。

**【T波改变】：**

(1)可见于心肌劳损，电解质混乱及神经调节异常，如疲劳，精神紧张等，往心血管内科咨询，进一步查找病因及治疗。

**【甲状腺双侧叶囊实性结节】：**

(1)甲状腺结节是一种常见的甲状腺疾病，很多甲状腺疾病可表现为结节，如可由甲状腺退行性变、炎症、自身免疫性及新生物等多种病变所致。甲状腺结节在各个年龄段的男女人群中均可见到，但中年女性中较多。

(2)甲状腺结节分良性和恶性两大类，良性的占绝大多数，恶性者不足 1%，判断甲状腺结节的良恶主要依靠病史、体格检查、放射性核素扫描、穿刺细胞学检查。建议往外科就诊，进一步检查，明确诊断，结合临床诊治并定期复查。

**【肝稍大】：**

(1)建议肝胆外科诊断治疗。

**【脂肪肝】：**

- (1)脂肪肝是指肝脏被脂肪浸润，为一种多病因引起的获得性疾病。
- (2)脂肪肝是以肝细胞脂肪变性和脂肪蓄积为病理特征，最常见易患因素有超重或肥胖、进食油腻食物、高脂血症（尤其甘油三酯升高）、营养失调（营养过量或不足）、饮酒、高脂血症、少运动、糖耐量异常、减肥造成体重急剧下降、营养不良、中毒和药物等。
- (3)当肝内脂类（主要为甘油三酯）含量超过肝重的5%时为脂肪肝。脂肪肝是一个常见的临床现象，不是一个独立性的疾病。
- (4)值得注意的是，过多的脂肪在肝组织、肝细胞内浸润，引起肝细胞肿大，严重可致肝硬化。脂肪肝是可逆性的，合理饮食、运动及治疗后可恢复。
- (5)合理控制饮食，控制总摄入量，低盐、低脂和低糖类饮食，少吃动物内脏，多吃蔬菜水果；
- (6)控制危险因素，如控制体重、改善胰岛素抵抗、调整血脂紊乱，戒酒、戒烟，坚持长期有氧运动，加强体育锻炼；
- (7)定期复查腹部彩超、血脂、肝功能。

**【脾大】：**

- (1)脾的厚度超过4cm，肋间长超12cm，称为脾肿大。脾肿大若为先天性是正常的，一般对身体没有很大的影响。后天脾肿大，原因较复杂，是临床疾病常见的伴随症状，如感染性疾病、淤血性疾病、增生性等，须查明原因，治疗原发疾病。建议内科结合临床考虑。

汇总医生： 樊兴国

主检日期： 2023-11-15

主检医生：

## 分科结果

## 身高、体重、血压

项目名称	检查结果	项目名称	检查结果
身高	176cm	体重	80kg
血压	146/92mmHg		

**\*小结：**

(1) 体重指数 25.83：超重

(2) 血压 146/92：本次测量血压偏高

操作员：赵婉如

检查日期:2023-11-14

检查医生：名燕凌

## 内科

项目名称	检查结果	项目名称	检查结果
心率	84 次/min	心律	齐
心脏杂音	无	心界	正常
肺部	正常	呼吸音	呼吸音清
啰音	未闻及	叩诊	叩诊呈清音
腹部触诊	腹部平软	发育	正常
肝胆	肋下未触及	脾脏	肋下未触及
双肾	无叩击痛	肠鸣音	正常
营养	良好	神经系统	正常
生理反射	生理反射存在	病理反射	病理反射未引出
颅神经	正常	运动功能	正常
深浅感觉	正常	其它	无异常发现
既往史	无		

**\*小结：**

未见异常

操作员：杨淑兰

检查日期:2023-11-14

检查医生：杨淑兰

外科（男）

项目名称	检查结果	项目名称	检查结果
皮肤	正常	甲状腺	无肿大
脊椎	无畸形	浅表淋巴结	无肿大
肛门	拒检	前列腺	未检
泌尿外生殖器	正常	四肢关节	未见异常
腹股沟	未见异常	足背动脉	正常
紫绀	无	色素沉着	无
脱毛	无	脱色	无
浮肿	无	皮下结节	无
头颅	正常	颈部	正常
乳腺	正常	脊柱	正常
直肠	未检	皮肤黄疸	无
四肢	活动正常	其他	无

\*小结：

未见异常

操作员：谷岱清

检查日期：2023-11-14

检查医生：谷岱清

## 检验报告

## 尿液分析+尿沉渣

项目名称	检查结果	单位	参考值	提示
白细胞尿	0	个/ul	0--13	
上皮细胞(EC)	0	/HP	0--28	
管型(CAST)	0	个/ul	0--1	
霉菌(尿)	0	/HP	0--0	
结晶	0	/HP	0--10	
透明度(CLA)	清亮			
胆红素(BIL)	-		阴性	
隐血(ERY)	-		阴性	
小圆上皮细胞(SRC)	0	个/ul	0--0	
维生素C	-		阴性	
异常红细胞	0	个/ul	0--3	
红细胞(正常)	0	个/ul	0--6	
鳞状上皮细胞	0	个/ul	0--0	
粘液丝	0	个/ul	0--0	
颜色(Colour)	淡黄色			
尿葡萄糖(GLU)	-		阴性	
酮体(KET)	-		阴性	
比重(SG)	1.020		1.003--1.030	
酸碱度(PH)	6.0		4.5--8.0	
尿蛋白质(PRO)	-		阴性	
尿胆原(URO)	-		阴性	
亚硝酸盐(NIT)	-		阴性	
红细胞(尿)(RBC)	0	个/ul	0--6	
尿白细胞(LEU)	-		阴性	

\*小结:

未见异常

操作员：赵伟 检查日期：2023-11-14 检查医生：陈建国

血常规（五分类）

项目名称	检查结果	单位	参考值	提示
白细胞(WBC)	8.79	10 <sup>9</sup> /L	3.5--9.5	
淋巴细胞绝对值(LY#)	2.52	10 <sup>9</sup> /L	1.1--3.2	
淋巴细胞百分比(LY%)	28.7	%	20--50	
中性粒细胞绝对值(GR#)	5.86	10 <sup>9</sup> /L	1.8--6.3	
中性粒细胞百分比(GR%)	66.6	%	40--75	
嗜碱性粒细胞绝对值(BA#)	0.04	10 <sup>9</sup> /L	0--0.06	
嗜碱性粒细胞百分比(BA%)	0.5	%	0--1.0	
嗜酸性粒细胞绝对值(EO#)	0.09	10 <sup>9</sup> /L	0.02--0.52	
嗜酸性粒细胞百分比(EO%)	1.0	%	0.4--8.0	
血小板(PLT)	154	10 <sup>9</sup> /L	125--350	
血小板分布宽度(PDW)	16.8	%	15--17	
平均血小板体积(MPV)	12.9	fl	6.0--14.0	
血小板压积(PCT)	0.200	%	0.11--0.28	
红细胞(RBC)	4.68	10 <sup>12</sup> /L	4.3--5.8	
血红蛋白	153	g/L	130--175	
红细胞压积(HCT)	44.7	%	40--50	
红细胞平均体积(MCV)	95.6	fl	82--100	
平均血红蛋白含量(MCH)	32.8	pg	27--34	
平均血红蛋白浓度(MCHC)	343	g/L	316--354	
单核细胞绝对值(MO#)	0.28	10 <sup>9</sup> /L	0.1--0.60	
单核细胞百分比(MO%)	3.2	%	3--10	
红细胞分布宽度标准差	46.6	fl	35--56	

(RDW-SD)				
红细胞分布宽度变异系数 (RDW-CV)	12.9	%	10.6--16.6	
大血小板比率	46.6	%	11--45	↑
大血小板数目	72	10 <sup>9</sup> /L	30--90	
未成熟粒细胞数目	0.02	10 <sup>9</sup> /L	0--999	
未成熟粒细胞百分比	0.2	%	0--100	
有核红细胞数目	0.000	10 <sup>9</sup> /L	0--9999	
有核红细胞百分比	0.00	/100WBC	0--9999	

**\*小结:**

大血小板比率偏高(46.6 %)

操作员：余雅倩 检查日期:2023-11-14 检查医生:陈建国

**空腹血糖**

项目名称	检查结果	单位	参考值	提示
葡萄糖(GLU)	5.37	mmol/L	3.89--6.1	

**\*小结:**

未见异常

操作员：王文静 检查日期:2023-11-14 检查医生:陈建国

**血脂四项**

项目名称	检查结果	单位	参考值	提示
动脉硬化指数	4.25		1.31--3.19	↑
总胆固醇(CHOL)	6.20	mmol/L	2.59--5.2	↑
甘油三脂(TG)	10.08	mmol/L	0.7--1.7	↑
低密度脂蛋白(LDL)	3.27	mmol/L	0--4.13	
高密度脂蛋白(HDL)	0.77	mmol/L	0.77--1.55	

**\*小结:**

动脉硬化指数偏高(4.25) 总胆固醇(CHOL)偏高(6.20 mmol/L) 甘油三脂(TG)偏高(10.08 mmol/L)

操作员：王文静 检查日期:2023-11-14 检查医生:陈建国

### 肝功能两项

项目名称	检查结果	单位	参考值	提示
丙氨酸氨基转移酶(ALT)	13.00	U/L	9--50	
门冬氨酸氨基转移酶(AST)	15.00	U/L	15--40	

**\*小结:**

未见异常

操作员：王文静 检查日期:2023-11-14 检查医生:陈建国

### 肾功能 (2项)

项目名称	检查结果	单位	参考值	提示
肌酐(CREA)	65.00	umol/L	57--111	
尿素测定 (Urea)	3.80	mmol/L	3.6--9.5	

**\*小结:**

未见异常

操作员：王文静 检查日期:2023-11-14 检查医生:陈建国

# 大同瑞慈康复医院 12导联心电图报告

魏建忠 男 70岁 体检号:432078

病床号:

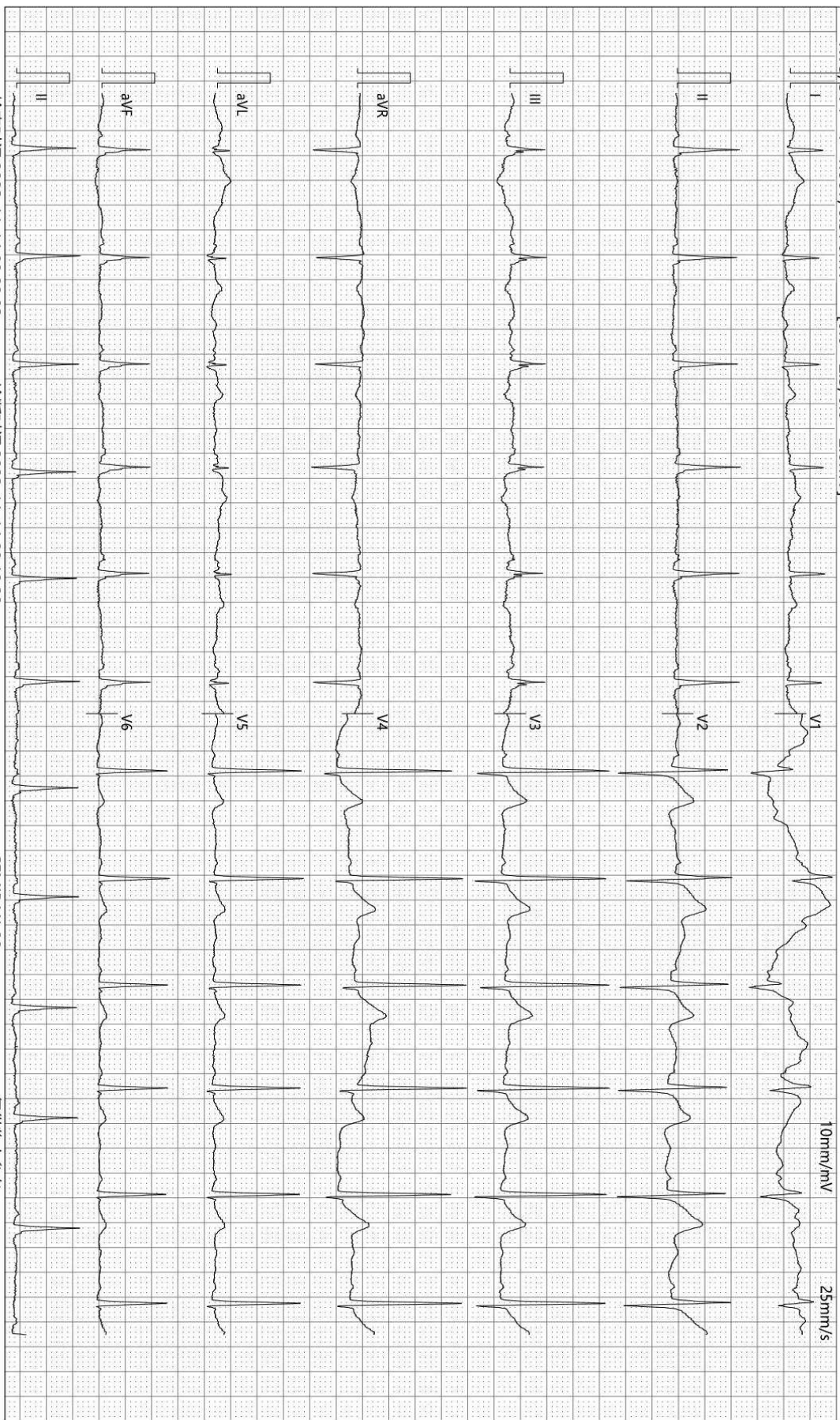
诊断结果:

- 1.窦性心律
- 2.T波改变(II,III,aVF)

诊断医生:

*张之生*

HR	: 69bpm	[60 ~ 100bpm]
P	: 94ms	[0 ~ 110ms]
PR	: 140ms	[120 ~ 200ms]
QRS	: 94ms	[60 ~ 100ms]
QT/QTc	: 374/401ms	[320 ~ 440/0 ~ 450ms]
P/QRS/T	: 67/60/-13 ↓ deg.	[0 ~ 75/-30 ~ 90/0 ~ 75deg]
RV5/AV1	: 1.667/0.376mV	[0.0 ~ 2.5/0.0 ~ 2.0mV]



检查时间:2023-11-14 09:08:03

诊断时间:2023-11-14 09:19:20

SEMIP V1 90

仅供临床参考

## DR 诊断图文报告

流水号: 2306130831

影像号: DX20231113042

姓名: 魏建忠

年龄: 70 岁

性别: 男

检查设备: 西门子数字 X 线摄影

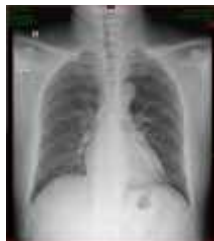体检号: 432078

申请医院: 本院

体检科室: 体检科

检查部位: 胸部正位片

经典图像:



影像所见:

胸廓对称。气管居中，纵隔无移位。双肺野清晰。肺门影未见增大。心脏大小、形态正常。双膈面光滑，肋膈角锐利。

影像诊断:

胸部平片未见异常。

报告医师: 李贵

检查日期: 2023-11-14

审核医师: 李贵

报告日期: 2023-11-14

## 超声诊断图文报告

流水号: 2306130831

影像号: 1448484

姓名: 魏建忠

年龄: 70岁

性别: 男

检查设备: Vivid E95

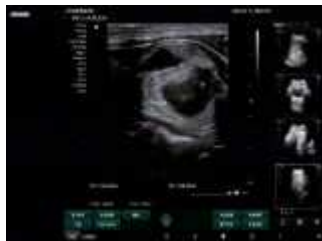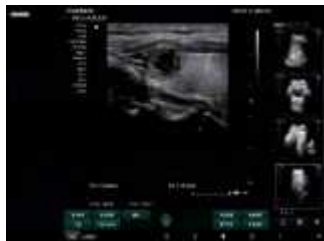体检号: 432078

申请医院: 本院

体检科室: 体检科

检查部位: 甲状腺彩超

经典图像:



影像所见:

甲状腺双侧叶形态正常,包膜完整,双侧叶均可探及囊实性结节,右侧位于上极,大小约1.5\*1.2cm,边界清,形态规则,内部中央可见不规则囊性部分,左侧位于中部,大小约3.2\*2.4cm,形态规则,边界清,内部以囊性为主,囊性部分可见多个点状强回声斑,后伴彗尾,CDFI:上述结节周边可见环状血流信号,内部可见少许点状血流信号,余实质回声均匀。

双侧颈部未见明显肿大淋巴结。

影像诊断:

甲状腺双侧叶囊实性结节 TI-RADS 3级

报告医师: 侯爱兰

检查日期: 2023-11-14

审核医师: 侯爱兰

报告日期: 2023-11-14

## 超声诊断图文报告

流水号: 2306130831

影像号: 1448486

姓名: 魏建忠

年龄: 70 岁

性别: 男

检查设备: Vivid E95

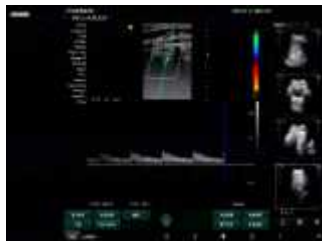
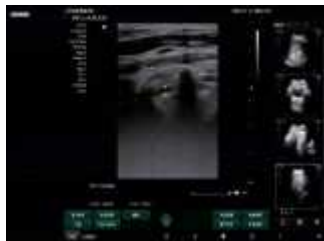体检号: 432078

申请医院: 本院

体检科室: 体检科

检查部位: 颈部血管彩超

经典图像:



影像所见:

右锁骨下动脉起始处、双侧颈总动脉、颈内、颈外动脉起始段内中膜不增厚, 内壁欠光滑, 管壁未见明确强回声斑。CDFI: 血流充盈好。PW: 频谱形态正常。

双侧椎动脉走行正常, 椎动脉内径正常, 管壁不厚, 管腔内为无回声, CDFI: 血流充盈好。PW: 频谱正常。

影像诊断:

双侧颈动脉、椎动脉未见明显异常

报告医师: 侯爱兰

检查日期: 2023-11-14

审核医师: 侯爱兰

报告日期: 2023-11-14

## 超声诊断图文报告

流水号: 2306130831

影像号: 1448566

姓名: 魏建忠

年龄: 70岁

性别: 男

检查设备: Vivid E95

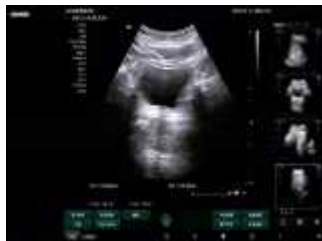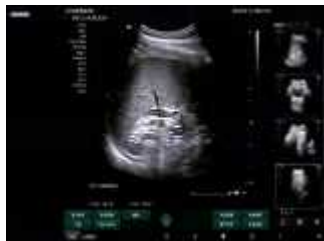体检号: 432078

申请医院: 本院

体检科室: 体检科

检查部位: 全腹彩超

经典图像:



影像所见:

肝脏形态饱满, 体积稍大, 左半肝厚约 7.3cm, 右半肝最大斜径约 15.2cm, 右半肝厚径约 11.8cm, 包膜光滑完整, 实质回声细腻、增强, 肝内管道系统走行欠清晰, 门静脉及肝内胆管不扩张。

胆囊大小形态正常, 壁不厚、光滑, 囊内透声好, 肝外胆管不扩张。

胰腺大小形态正常, 实质回声均匀, 主胰管不扩张。

脾脏形态饱满, 体积增大, 厚约 4.7cm, 实质回声均匀, 脾门静脉不宽。

双肾大小形态正常, 皮髓质分界清晰, 集合系统未见分离, 双侧输尿管未见扩张。

膀胱充盈尚可, 壁光滑, 内清晰。

前列腺形态正常, 大小约 3.4\*2.9\*3.3cm, 实质回声欠均匀。

影像诊断:

1. 肝稍大
2. 脂肪肝 (轻度)
3. 脾大

报告医师: 侯爱兰

检查日期: 2023-11-14

审核医师: 侯爱兰

报告日期: 2023-11-14