



2306130827

# 大同瑞慈健康体检

## 报 告 册

体检编号	432074	工号	13
姓名	刘江		
性别	男	年龄	64岁
单位	大同市供销合作社联合社退		
部门	大同市供销合作社联合社退休干		
联系电话	13994336452		
体检日期	2024-06-14		

尊敬的刘江先生您好！

首先，瑞慈健康体检全体员工欢迎您的光临，并对您的信任表示衷心的感谢！

您于 2024-06-14 （体检编号：432074）完成健康检查，本机构的各科医生已根据您的体检项目及结果，汇总成此份健康体检报告，并经总检医生审核。据此提出对您健康状况的综合分析及建议。

瑞慈健康体检倡导“大健康、大康复”，提出“健康是第一财富（Rich）”的人文理念。希望您仔细阅读并妥善地保管此份健康体检报告，并认真关注报告中的提示与建议，若您对报告内容有任何疑问，可直接与瑞慈健康体检客服部联系，进一步咨询。

健康体检咨询电话：**0352-2824444**

客户服务咨询电话：**0352-2830597**

**400-6112995**

瑞慈健康体检报告由下列内容组成：

第一部分：主检报告

第二部分：分科分项结果

第三部分：检验报告

第四部分：附表

## 主检报告

### 检查综述

- 1、【血常规（五分类）】 淋巴细胞绝对值(LY#)偏高( $3.63 \times 10^9/L$ )
- 2、【胸部正位片】 肺间质纤维化。请结合临床和职业记录。 建议进一步检查。
- 3、【甲状腺彩超】 甲状腺右侧叶结节 TI-RADS II 级
- 4、【颈部血管彩超】 右锁骨下动脉起始处斑块形成
- 5、【全腹彩超】 前列腺多发钙化斑

### 医生建议

#### 【淋巴细胞绝对值(LY#)偏高】：

- (1)成人全血淋巴细胞占白细胞总数的 20-40%。在中性粒细胞减少的病例中，淋巴细胞可相对增高，多与病毒感染有关（如感冒等）。
- (2)病理性增高见于传染性淋巴细胞增多症、结核病、百日咳、急慢性淋巴细胞白血病、传染性单核细胞增多症等，建议结合其它血常规指标及临床进行综合评估。

#### 【肺间质纤维化】：

- (1)肺纤维化、纤维化灶是一种常见的身体器官疾病，常为肺部组织感染后，机体修复的过程中，病变组织自然愈合后遗留下来的纤维化病灶，也可能是既往感染治疗不彻底，导致炎症反复发作，局部组织纤维化增生的表现。建议定期复查。

#### 【甲状腺右侧叶结节】：

- (1)甲状腺结节是一种常见的甲状腺疾病，很多甲状腺疾病可表现为结节，如可由甲状腺退行性变、炎症、自身免疫性及新生物等多种病变所致。甲状腺结节在各个年龄段的男女人群中均可见到，但中年女性中较多。
- (2)甲状腺结节分良性和恶性两大类，良性的占绝大多数，恶性者不足 1%，判断甲状腺结节的良恶主要依靠病史、体格检查、放射性核素扫描、穿刺细胞学检查。
- (3)建议往外科就诊，进一步检查，明确诊断，结合临床诊治并定期复查。

#### 【右锁骨下动脉起始处斑块形成】：

- (1)颈动脉斑块是动脉硬化后，血管里面的垃圾沉淀在血管壁形成。斑块又分为硬斑和软斑两种。硬斑比较稳定，不容易脱落，软斑不稳定，容易破裂脱落，从而形成血管栓塞。
- (2)建议：1. 减低胆固醇水平。2. 减低高血糖、高血压等高危因素，将血压、血糖控制在理想水平。3. 积极进行生活干预，控制饮食，改善饮食结构，适量增加运动，戒烟限酒。4. 必要时药物治疗。

#### 【前列腺多发钙化斑】：

- (1)1、前列腺钙化斑大多数是由于前列腺炎症之后，前列腺内部组织局部出现了纤维化、钙质沉积而引起的。多数患者都是在体检时通过彩超检查时发现的，一般情况没有不适症状不需治疗。2、部分患者如有不适症状，建议前往泌尿科诊断治疗。

汇总医生： 丁昊炜

主检日期： 2024-06-15

主检医生：

## 分科结果

### 身高、体重、血压

项目名称	检查结果	项目名称	检查结果
身高	173cm	体重	56kg
血压	124/83mmHg		

**\*小结:**

未见异常

操作员：杨彦霞 检查日期:2024-06-14 检查医生：名燕凌

### 内科

项目名称	检查结果	项目名称	检查结果
心率	84 次/min	心律	齐
心脏杂音	无	心界	正常
肺部	正常	呼吸音	呼吸音清
啰音	未闻及	叩诊	叩诊呈清音
腹部触诊	腹部平软	发育	正常
肝胆	肋下未触及	脾脏	肋下未触及
双肾	无叩击痛	肠鸣音	正常
营养	良好	神经系统	正常
生理反射	生理反射存在	病理反射	病理反射未引出
颅神经	正常	运动功能	正常
深浅感觉	正常	其它	无异常发现
既往史	无		

**\*小结:**

未见异常

操作员：名燕凌 检查日期:2024-06-14 检查医生：名燕凌

外科（男）

项目名称	检查结果	项目名称	检查结果
皮肤	正常	甲状腺	无肿大
脊椎	无畸形	浅表淋巴结	无肿大
肛门	拒检	前列腺	未检
泌尿外生殖器	正常	四肢关节	未见异常
腹股沟	未见异常	足背动脉	正常
紫绀	无	色素沉着	无
脱毛	无	脱色	无
浮肿	无	皮下结节	无
头颅	正常	颈部	正常
乳腺	正常	脊柱	正常
直肠	未检	皮肤黄疸	无
四肢	活动正常	其他	无

\*小结:

(1) 肛门：拒检

操作员：谷岱清

检查日期：2024-06-14

检查医生：谷岱清

## 检验报告

## 尿液分析+尿沉渣

项目名称	检查结果	单位	参考值	提示
白细胞尿	0	个/ul	0--13	
上皮细胞(EC)	0	/HP	0--28	
管型(CAST)	0	个/ul	0--1	
霉菌(尿)	0	/HP	0--0	
结晶	0	/HP	0--10	
透明度(CLA)	清亮			
胆红素(BIL)	-		阴性	
隐血(ERY)	-		阴性	
小圆上皮细胞(SRC)	0	个/ul	0--0	
维生素C	-		阴性	
异常红细胞	0	个/ul	0--3	
红细胞(正常)	0	个/ul	0--6	
鳞状上皮细胞	0	个/ul	0--0	
粘液丝	0	个/ul	0--0	
颜色(Colour)	淡黄色			
尿葡萄糖(GLU)	-		阴性	
酮体(KET)	-		阴性	
比重(SG)	1.020		1.003--1.030	
酸碱度(PH)	6.5		4.5--8.0	
尿蛋白质(PRO)	-		阴性	
尿胆原(URO)	-		阴性	
亚硝酸盐(NIT)	-		阴性	
红细胞(尿)(RBC)	0	个/ul	0--6	
尿白细胞(LEU)	-		阴性	

\*小结:

未见异常

操作员：王小雪 检查日期：2024-06-14 检查医生：陈建国

血常规（五分类）

项目名称	检查结果	单位	参考值	提示
白细胞(WBC)	8.26	10 <sup>9</sup> /L	3.5--9.5	
淋巴细胞绝对值(LY#)	3.63	10 <sup>9</sup> /L	1.1--3.2	↑
淋巴细胞百分比(LY%)	43.9	%	20--50	
中性粒细胞绝对值(GR#)	4.04	10 <sup>9</sup> /L	1.8--6.3	
中性粒细胞百分比(GR%)	48.9	%	40--75	
嗜碱性粒细胞绝对值(BA#)	0.03	10 <sup>9</sup> /L	0--0.06	
嗜碱性粒细胞百分比(BA%)	0.4	%	0--1.0	
嗜酸性粒细胞绝对值(EO#)	0.08	10 <sup>9</sup> /L	0.02--0.52	
嗜酸性粒细胞百分比(EO%)	1.0	%	0.4--8.0	
血小板(PLT)	231	10 <sup>9</sup> /L	125--350	
血小板分布宽度(PDW)	15.9	%	15--17	
平均血小板体积(MPV)	10.3	fl	6.0--14.0	
血小板压积(PCT)	0.239	%	0.11--0.28	
红细胞(RBC)	5.24	10 <sup>12</sup> /L	4.3--5.8	
血红蛋白	162	g/L	130--175	
红细胞压积(HCT)	48.9	%	40--50	
红细胞平均体积(MCV)	93.3	fl	82--100	
平均血红蛋白含量(MCH)	30.9	pg	27--34	
平均血红蛋白浓度(MCHC)	331	g/L	316--354	
单核细胞绝对值(MO#)	0.48	10 <sup>9</sup> /L	0.1--0.60	
单核细胞百分比(MO%)	5.8	%	3--10	
红细胞分布宽度标准差	44.2	fl	35--56	

(RDW-SD)				
红细胞分布宽度变异系数 (RDW-CV)	12.7	%	10.6--16.6	
大血小板比率	26.4	%	11--45	
大血小板数目	61	10 <sup>9</sup> /L	30--90	
未成熟粒细胞数目	0.02	10 <sup>9</sup> /L	0--999	
未成熟粒细胞百分比	0.3	%	0--100	
有核红细胞数目	0.000	10 <sup>9</sup> /L	0--9999	
有核红细胞百分比	0.00	/100WBC	0--9999	

**\*小结:**

淋巴细胞绝对值(LY#)偏高(3.63 10<sup>9</sup>/L)

操作员：王文静 检查日期:2024-06-14 检查医生:陈建国

**空腹血糖**

项目名称	检查结果	单位	参考值	提示
葡萄糖(GLU)	5.03	mmol/L	3.89--6.1	

**\*小结:**

未见异常

操作员：祁佳佳 检查日期:2024-06-14 检查医生:陈建国

**血脂四项**

项目名称	检查结果	单位	参考值	提示
动脉硬化指数	2.17		1.31--3.19	
总胆固醇(CHOL)	4.79	mmol/L	2.59--5.2	
甘油三脂(TG)	0.82	mmol/L	0.7--1.7	
低密度脂蛋白(LDL)	3.17	mmol/L	0--4.13	
高密度脂蛋白(HDL)	1.46	mmol/L	0.77--1.55	

**\*小结:**

未见异常

操作员：祁佳佳 检查日期：2024-06-14 检查医生：陈建国

### 肝功能两项

项目名称	检查结果	单位	参考值	提示
丙氨酸氨基转移酶(ALT)	15.00	U/L	9--50	
门冬氨酸氨基转移酶(AST)	23.00	U/L	15--40	

**\*小结：**

未见异常

操作员：祁佳佳 检查日期：2024-06-14 检查医生：陈建国

### 肾功能（2项）

项目名称	检查结果	单位	参考值	提示
肌酐(CREA)	68.00	umol/L	57--111	
尿素测定 (Urea)	4.00	mmol/L	3.6--9.5	

**\*小结：**

未见异常

操作员：祁佳佳 检查日期：2024-06-14 检查医生：陈建国

大同瑞慈康复医院 12导联心电图报告

刘江 男 64岁

体检号:432074

病床号:

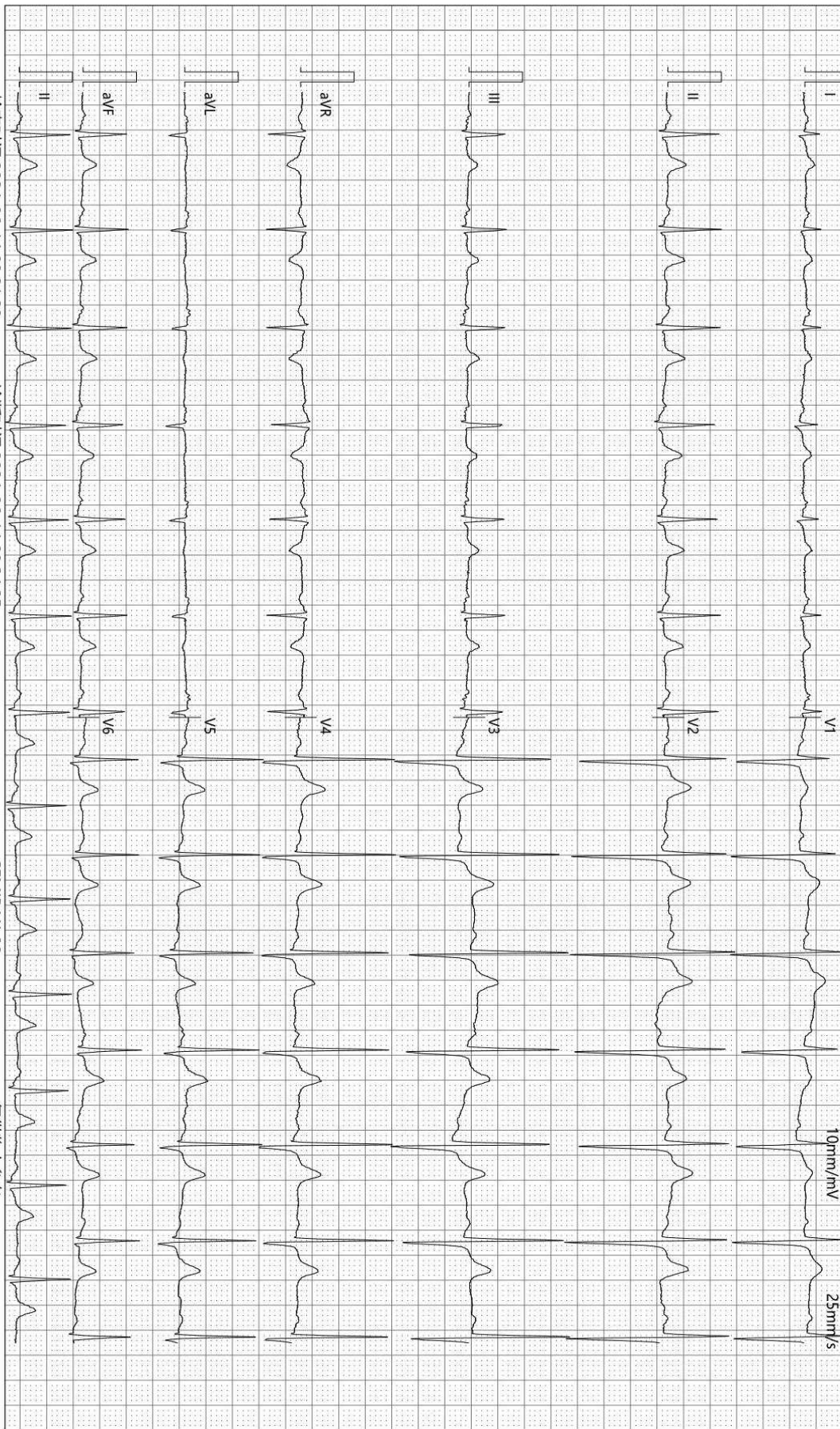
诊断结果:

- 1.窦性心律
- 2.正常心电图

诊断医生:

张之生

HR : 78bpm [60~100bpm]  
 P : 119 f ms [0~110ms]  
 PR : 156ms [120~200ms]  
 QRS : 94ms [60~100ms]  
 QT/QTc : 362/414ms [320~440/0~450ms]  
 P/QRS/T : 51.7/6.6/8deg. [0~75/-30~90/0~75deg]  
 RV5/SV1 : 1.468/1.238mV [0.0~2.5/0.0~2.0mV]



检查时间:2024-06-14 08:21:28

诊断时间:2024-06-14 08:34:25

SEMIP V1 90

仅供临床参考

## DR 诊断图文报告

流水号: 2306130827

影像号: DX20240613030

姓名: 刘江

年龄: 64 岁

性别: 男

检查设备: 西门子数字 X 线摄影

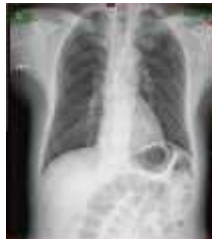体检号: 432074

申请医院: 本院

体检科室: 体检科

检查部位: 胸部正位片

经典图像:



### 影像所见:

胸廓对称。气管居中, 纵隔无移位。两肺野纹理增多, 增粗。结构紊乱。可见不规则条索状阴影。交织成网状。散在着圆形和不规则形点状小阴影, 弥漫性分布。肺门影未见增大。心脏大小、形态正常。双膈面光滑, 肋膈角锐利。

### 影像诊断:

肺间质纤维化。请结合临床和职业记录。  
建议进一步检查。

报告医师: 李贵

检查日期: 2024-06-14

审核医师: 李贵

报告日期: 2024-06-14

## 超声诊断图文报告

流水号: 2306130827

影像号: 1587924

姓名: 刘江

年龄: 64岁

性别: 男

检查设备: Vivid E95

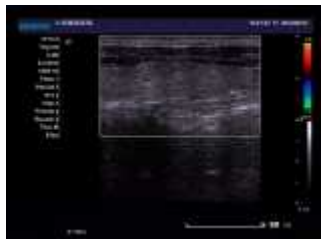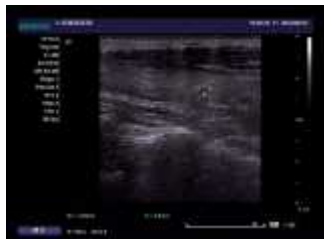体检号: 432074

申请医院: 本院

体检科室: 体检科

检查部位: 甲状腺彩超

经典图像:



影像所见:

甲状腺双侧叶形态正常, 包膜完整, 于右侧叶探及大小约 0.3\*0.2cm 囊性结节, 形态规则, 边界清, 余实质回声均匀, CDFI: 未见异常血流信号。

双侧颈部未见明显肿大淋巴结。

影像诊断:

甲状腺右侧叶结节 TI-RADS II 级

报告医师: 李菊蓉

检查日期: 2024-06-14

审核医师: 李菊蓉

报告日期: 2024-06-14

## 超声诊断图文报告

流水号: 2306130827

影像号: 1587956

姓名: 刘江

年龄: 64岁

性别: 男

检查设备: Vivid E95

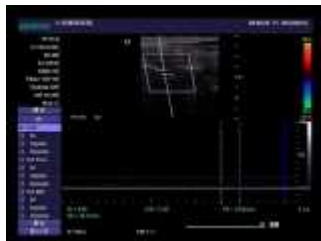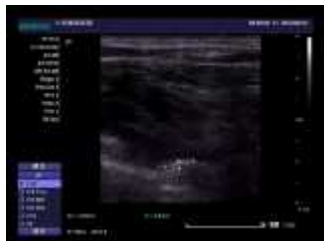体检号: 432074

申请医院: 本院

体检科室: 体检科

检查部位: 颈部血管彩超

经典图像:



影像所见:

右锁骨下动脉起始处探及混合回声斑, 大小约 6.8\*2.0mm, 双侧颈总动脉、颈内、颈外动脉起始段内中膜不增厚, 内壁欠光滑, 管壁未见明确强回声斑。CDFI: 血流充盈好。PW: 频谱形态正常。

双侧椎动脉走行正常, 椎动脉内径正常, 管壁不厚, 管腔内为无回声, CDFI: 血流充盈好。PW: 频谱正常。

影像诊断:

右锁骨下动脉起始处斑块形成

报告医师: 李菊蓉

检查日期: 2024-06-14

审核医师: 李菊蓉

报告日期: 2024-06-14

## 超声诊断图文报告

流水号: 2306130827

影像号: 1587958

姓名: 刘江

年龄: 64 岁

性别: 男

检查设备: Vivid E95

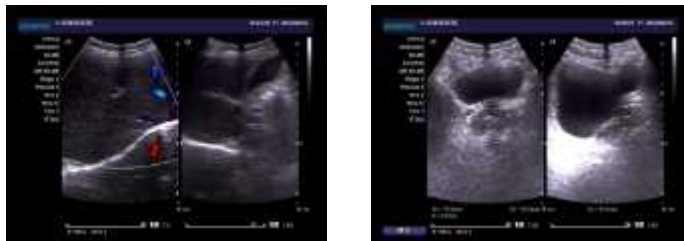体检号: 432074

申请医院: 本院

体检科室: 体检科

检查部位: 全腹彩超

经典图像:



### 影像所见:

肝脏大小形态正常, 包膜光滑完整, 实质回声均匀, 肝内管道系统走行清晰, 门静脉及肝内胆管不扩张。

胆囊大小形态正常, 壁不厚、光滑, 囊内透声好, 肝外胆管不扩张。

胰腺大小形态正常, 实质回声均匀, 主胰管不扩张。

脾脏大小形态正常, 实质回声均匀, 脾门静脉不宽。

双肾大小形态正常, 皮髓质分界清晰, 集合系统未见分离, 双侧输尿管未见扩张。

膀胱充盈尚可, 壁光滑, 内清晰。

前列腺形态正常, 大小约 3.8\*2.7\*2.7cm, 实质回声欠均匀, 其内探及数个强回声斑, 大者直径约 0.6cm。

### 影像诊断:

前列腺多发钙化斑

报告医师: 李菊蓉

检查日期: 2024-06-14

审核医师: 李菊蓉

报告日期: 2024-06-14