



2306130643

大同瑞慈健康体检

报 告 册

体检编号	431888	工号	6
姓名	牛春红		
性别	女	年龄	45岁
单位	大同经济技术开发区社会事		
部门	大同经济技术开发区社会事务管		
联系电话	13994388434		
体检日期	2023-10-29		

尊敬的 牛春红女士 您好！

首先,瑞慈健康体检全体员工欢迎您的光临,并对您的信任表示衷心的感谢！

您于 2023-10-29 (体检编号: 431888) 完成健康检查,本机构的各科医生已根据您的体检项目及结果,汇总成此份健康体检报告,并经总检医生审核。据此提出对您健康状况的综合分析及建议。

瑞慈健康体检倡导“大健康、大康复”,提出“健康是第一财富 (Rich)”的人文理念。希望您仔细阅读并妥善地保管此份健康体检报告,并认真关注报告中的提示与建议,若您对报告内容有任何疑问,可直接与瑞慈健康体检客服部联系,进一步咨询。

健康体检咨询电话: **0352-2824444**

客户服务咨询电话: **0352-2830597**

400-6112995

瑞慈健康体检报告由下列内容组成:

第一部分:主检报告

第二部分:分科分项结果

第三部分:检验报告

第四部分:附表

主检报告

检查综述

- 1、【身高、体重、血压】（1）体重指数 27.43：超重
- 2、【血常规（五分类）】血红蛋白偏低(108 g/L) 红细胞压积(HCT)偏低(33.8%) 红细胞平均体积(MCV)偏低(79.3 fl) 平均血红蛋白含量(MCH)偏低(25.4 pg)
- 3、【生殖道微生态】上皮细胞(白带)++/HP G+杆菌++
- 4、【妇科内诊】（1）宫颈肥大
- 5、【心电图】1.窦性心动过缓 2.ST段抬高结合临床
- 6、【乳腺彩超】双侧乳腺结节 BI-RADS 3级 定期复查
- 7、【盆腔彩超】1.子宫腺肌症伴腺肌瘤 2.子宫多发肌瘤 3.右侧附件区囊性结构 考虑生理性

医生建议

【超重】：

- (1)体重指数是判断体重超标或偏低的主要指标。体重是反映和衡量一个人健康状况的重要标志之一，过胖和过瘦都不利于健康，身高体重不协调也不会给人以美感。体重的变化，还会直接反映身体长期的热量平衡状态。
- (2)当需要比较及分析一个人的体重对于不同身高的人所带来的健康影响时，体重指数是一个中立而可靠的指标。其主要适用于需要体重测试、体型肥胖和全身检查的人群。
- (3)体重指数(BMI)是世界卫生组织推荐的国际统一使用的肥胖分型标准，也是目前国际上常用的衡量人体胖瘦程度以及是否健康的一个标准，其计算方式为： $BMI = \text{体重(千克)} / \text{身高(米} \times \text{米)}$ 。成人的标准值是BMI18.5-23.9之间。低于18.5为体重指数偏低；高于23.9则为体重指数偏高。
- (4)一般表现为体重超重或肥胖，超重及肥胖会出现一系列代谢性疾病，如高血压、高血糖、高血脂、高尿酸血症等，所以体重指数偏高者一定要注意控制体重。
- (5)合理控制饮食，食品多样化，食物纤维可适量增加，饮食规律，避免暴饮暴食，低盐、低脂饮食为主，减少高热量食物的摄入。
- (6)加强体育锻炼，每天最少保持30分钟的中等强度运动。鼓励每天至少快步走6000步比较健康。肥胖患者不适合较剧烈的运动，会加重膝关节的负担，可以选择游泳、划船等对膝关节负荷较小的运动。
- (7)定期检查血糖、血脂、肝功、肝脏B超等，积极治疗基础性疾病。
- (8)减少热量摄取及增加热量消耗。强调以健康行为、饮食、运动为主的综合治疗。

【红细胞平均体积(MCV)偏低】：

- (1)供内科结合临床参考。

【红细胞压积(HCT)偏低】：

- (1)结合临床，内科咨询。
- (2)血液流动性增加，其降低的临床意义可能是由于体内水分较多，或有贫血，定期复查血常规，血液科随诊。

【平均血红蛋白含量(MCH)偏低】：

- (1)供内科结合临床参考。

【血红蛋白偏低】：

- (1)血液科咨询，必要时治疗。
- (2)复查血常规。

【G+杆菌++】：

- (1)阴道微生物学检查是用于提示除阴道的正常菌群之外，可致病的菌群类别判断，用于临床治疗指导。

【上皮细胞(白带)++/HP】：

- (1)在生理情况下，阴道内的细胞新陈代谢会正常脱落，在取标本的时候会取到有脱落的上皮细胞，镜检时就会发现阳性，这属于正常的现象。如果同时阴道分泌物检查发现有病原菌感染的情况，建议往妇科进一步诊断治疗。

【宫颈肥大】：

- (1)宫颈肥大引起的原因一是慢性炎症长期刺激，使宫颈充血、水肿，宫颈腺体和间质发生增生而导致宫颈不同程度的肥大、硬度增加。
- (2)二是在宫颈腺体的深部可能出现粘液潴留，形成大小不等的囊肿，使宫颈变得肥大。
- (3)宫颈肥大有时可比正常宫颈增大2~4倍，宫颈表面可以是光滑的，也可有糜烂。宫颈质地一般较硬，这是纤维结缔组织增生所致的。
- (4)如果是单纯性的宫颈肥大，一般不需特殊处理，妇科定期复查即可。

【窦性心动过缓】：

- (1)可见于正常人、体力劳动者、运动员，无症状者一般不需治疗，可定期随访，跟踪观察。
- (2)如果有症状（胸闷、黑矇、晕厥等）请做动态心电图等相关检查，在医生指导下服用提升心率的药物如：心宝、红参等。如果每分钟心率低于45次伴有晕厥、胸闷等症状时，需安装心脏起搏器。请前往心内科进一步治疗，长期随访。

【ST段抬高】：

- (1)ST-T改变主要是反映心肌缺血现象，具有ST段抬高和下移两种表现，多见于慢性冠状动脉供血不足、心绞痛、心肌炎、心肌劳损等，但有时也见于神经植物功能紊乱、精神紧张、电解质紊乱、内分泌疾病等。
- (2)临床上把心肌缺血疾病的ST-T改变称为特异性ST-T改变，把超出正常范围而又不具备特异性ST-T改变归结为非特异性ST-T改变。建议定期复查、动态观察，并心内科结合临床考虑。

【乳腺结节】：

- (1)乳腺结节是乳腺组织导管和乳小叶在结构上的退行性变及进行性结缔组织的生长，主要以乳房周围性疼痛为特征，或在情绪变化、劳累、天气变化时加重，每月月经前疼痛加剧，行经后疼痛减退或消失。其主要原因是由于内分泌失调。
- (2)建议少吃刺激性食物或进行药物治疗干预，必要时外科诊治。

【子宫腺肌症伴腺肌瘤】：

- (1)当子宫腺肌症病灶组织聚集得相对集中密集，形成局部瘤状体，就叫子宫腺肌瘤。子宫腺肌症是由子宫内膜侵入子宫肌层引起的一种良性病变。病理上见子宫肌层肥厚，肌壁间有呈岛状分布的子宫内膜腺体与间质，伴平滑肌纤维增生。
- (2)其原因是内膜基底层直接向肌层扩展，异位的子宫内膜弥散于子宫肌壁，以后壁多见，肌纤维弥漫性反应性增生。子宫均匀增大、质硬，经期前后大小可有改变。常合并内膜异位症、肌瘤和盆腔炎性粘连。
- (3)子宫腺肌症临床上主要表现为痛经、经量增多与子宫增大。多见于40至50岁左右已生过孩子的妇女，主要表现为生孩子后数年开始出现月经小腹痛，而且通常越来越重，一般要用止痛药，不少病人需要打止痛针，伴随痛经常有月经过多，容易出现贫血。
- (4)子宫腺肌症确诊靠手术切除子宫病理检查。单靠妇科检查诊断不可靠。但若详细询问病史，仔细检查盆腔，再配合彩超检查，可以提高诊断率。彩超检查最好在月经期或月经刚干净时进行。典型者表现为子宫均匀增大，肌肉间有许多散在小囊腔反射。

(5) 治疗应视患者症状、年龄和生育要求而定，可分保守治疗和手术治疗，请在专科医生指导下规范治疗。

【子宫多发肌瘤】：

(1) 建议妇科诊治。

(2) 子宫肌瘤为女性生殖器中最常见的良性肿瘤，确切病因尚不明了，可能与女性激素有关。肌瘤小且无症状时可不处理，随防观察。如有症状，或肌瘤增大较明显时，可手术治疗。

【右侧附件区囊性结构】：

(1) 建议往妇科进一步诊断治疗。

汇总医生： 丁昊炜

主检日期： 2023-10-31

主检医生：

分科结果

身高、体重、血压

项目名称	检查结果	项目名称	检查结果
身高	162cm	体重	72kg
血压	138/79mmHg		

***小结:**

(1) 体重指数 27.43: 超重

操作员：张文静 检查日期:2023-10-29 检查医生：名燕凌

妇科内诊

项目名称	检查结果	项目名称	检查结果
外阴	正常	尿道口	正常
阴道	通畅	子宫	正常
附件	正常	宫颈	宫颈肥大
后穹窿	正常		

***小结:**

(1) 宫颈肥大

操作员：薛荣丽 检查日期:2023-10-29 检查医生：薛荣丽

检验报告

尿液分析+尿沉渣

项目名称	检查结果	单位	参考值	提示
白细胞尿	3	个/ul	0--13	
上皮细胞(EC)	0	/HP	0--28	
管型(CAST)	0	个/ul	0--1	
霉菌(尿)	0	/HP	0--0	
结晶	0	/HP	0--10	
透明度(CLA)	清亮			
胆红素(BIL)	-		阴性	
隐血(ERY)	-		阴性	
小圆上皮细胞(SRC)	0	个/ul	0--0	
维生素C	-		阴性	
异常红细胞	0	个/ul	0--3	
红细胞(正常)	0	个/ul	0--6	
鳞状上皮细胞	0	个/ul	0--0	
粘液丝	0	个/ul	0--0	
颜色(Colour)	淡黄色			
尿葡萄糖(GLU)	-		阴性	
酮体(KET)	-		阴性	
比重(SG)	1.005		1.003--1.030	
酸碱度(PH)	6.0		4.5--8.0	
尿蛋白质(PRO)	-		阴性	
尿胆原(URO)	-		阴性	
亚硝酸盐(NIT)	-		阴性	
红细胞(尿)(RBC)	0	个/ul	0--6	
尿白细胞(LEU)	-		阴性	

*小结:

未见异常

操作员：梁可欣 检查日期：2023-10-29 检查医生：陈建国

血常规（五分类）

项目名称	检查结果	单位	参考值	提示
白细胞(WBC)	3.81	10 ⁹ /L	3.5--9.5	
淋巴细胞绝对值(LY#)	1.41	10 ⁹ /L	1.1--3.2	
淋巴细胞百分比(LY%)	37.0	%	20--50	
中性粒细胞绝对值(GR#)	2.17	10 ⁹ /L	1.8--6.3	
中性粒细胞百分比(GR%)	56.9	%	40--75	
嗜碱性粒细胞绝对值(BA#)	0.02	10 ⁹ /L	0--0.06	
嗜碱性粒细胞百分比(BA%)	0.5	%	0--1.0	
嗜酸性粒细胞绝对值(EO#)	0.04	10 ⁹ /L	0.02--0.52	
嗜酸性粒细胞百分比(EO%)	1.1	%	0.4--8.0	
血小板(PLT)	223	10 ⁹ /L	125--350	
血小板分布宽度(PDW)	16.0	%	15--17	
平均血小板体积(MPV)	11.1	fl	6.0--14.0	
血小板压积(PCT)	0.248	%	0.11--0.28	
红细胞(RBC)	4.26	10 ¹² /L	3.8--5.1	
血红蛋白	108	g/L	115--150	↓
红细胞压积(HCT)	33.8	%	35--45	↓
红细胞平均体积(MCV)	79.3	fl	82--100	↓
平均血红蛋白含量(MCH)	25.4	pg	27--34	↓
平均血红蛋白浓度(MCHC)	320	g/L	316--354	
单核细胞绝对值(MO#)	0.17	10 ⁹ /L	0.1--0.60	
单核细胞百分比(MO%)	4.5	%	3--10	
红细胞分布宽度标准差	43.6	fl	35--56	

(RDW-SD)				
红细胞分布宽度变异系数 (RDW-CV)	14.4	%	10.6--16.6	
大血小板比率	32.0	%	11--45	
大血小板数目	71	10 ⁹ /L	30--90	
未成熟粒细胞数目	0.00	10 ⁹ /L	0--999	
未成熟粒细胞百分比	0.1	%	0--100	
有核红细胞数目	0.000	10 ⁹ /L	0--9999	
有核红细胞百分比	0.00	/100WBC	0--9999	

***小结:**

血红蛋白偏低(108 g/L) 红细胞压积(HCT)偏低(33.8 %) 红细胞平均体积(MCV)偏低(79.3 fl) 平均血红蛋白含量(MCH)偏低(25.4 pg)

操作员：李佳敏 检查日期:2023-10-29 检查医生:陈建国

生殖道微生态

项目名称	检查结果	单位	参考值	提示
线索细胞	-			
清洁度	II			
上皮细胞(白带)	++			
滴虫	-			
G-球菌	-			
霉菌	+			
G-杆菌	-			
G+杆菌	++			
G+球菌	-			

***小结:**

上皮细胞(白带)++/HP G+杆菌 ++

操作员：李丹 检查日期:2023-10-30 检查医生:陈建国

大同现代医学检验实验室

液基薄层细胞学图文报告

ID: 2023090524

病理号: 086841

姓名: 牛春红

性别: 女

年龄: 45岁

送检科室: 体检科

电话号码: 13994388434

床号:

病历号:

体检号: 2306130643

送检医院: 大同瑞慈康复体检

送检日期: 2023-10-30

末次月经:

送检医生:

采样日期:

报告日期: 2023-10-30

标本满意度: 满意

细胞量: >40%

红细胞:

经期样本:

颈管细胞:

化生细胞:

鳞状细胞:

宫颈柱状细胞:

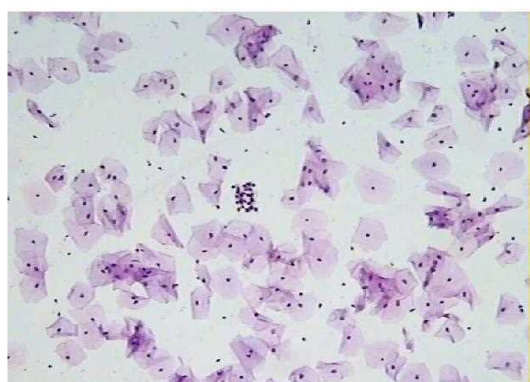
未见上皮内病变/恶性细胞:

正常范围内:

良性反应性改变:

- 炎性:
- 放疗:
- 妊娠:
- 萎缩性:
- 宫内避孕器:
- 其他:

- 轻度:
- 中度:
- 重度:



病原体: 滴虫感染: 念珠菌感染: 细菌感染:

提示 HPV 感染: 疱疹病毒感染:

鳞状上皮细胞分析:

- 非典型鳞状细胞:
- 倾向上皮内瘤变:
 - 倾向良性反应性改变:
 - 不能明确意义(ASC-US):
 - 不排除高度病变(ASC-H):

上皮内低度病变: 鳞癌:

上皮内高度病变:

- CIN2:
- CIN3:

腺上皮细胞分析:

非典型腺细胞:

- 宫内膜:
- 来源不明:

非典型腺细胞(宫颈管):

- 倾向原位腺癌:
- 不能明确意义:
- 倾向良性反应性改变:

腺癌:

- 宫颈管:
- 宫内膜:
- 其它:

炎细胞:

- 轻度:
- 中度:
- 重度:

可疑腺癌:

诊断意见: 未见上皮内病变或恶性细胞 (NILM)。

建议:

报告医师: 张荣生

地址: 大同市魏都大道 79 号, 本报告医师签字后有效
咨询: 0352-2830587 4006-122-995

妇科细胞学是筛查项目, 出于技术原因, 可能会有假阴性结果, 本检测仅对来样负责, 如果对结果有疑义, 请在收到报告 7 天内与我们联系。

大同瑞慈康复医院 12导联心电图报告

牛春红

女

45岁

ID:2306130643

申请科室:瑞慈体检科

体检号:431888

病床号:

HR: 57 ↓ bpm
QT/QTc:402/393ms

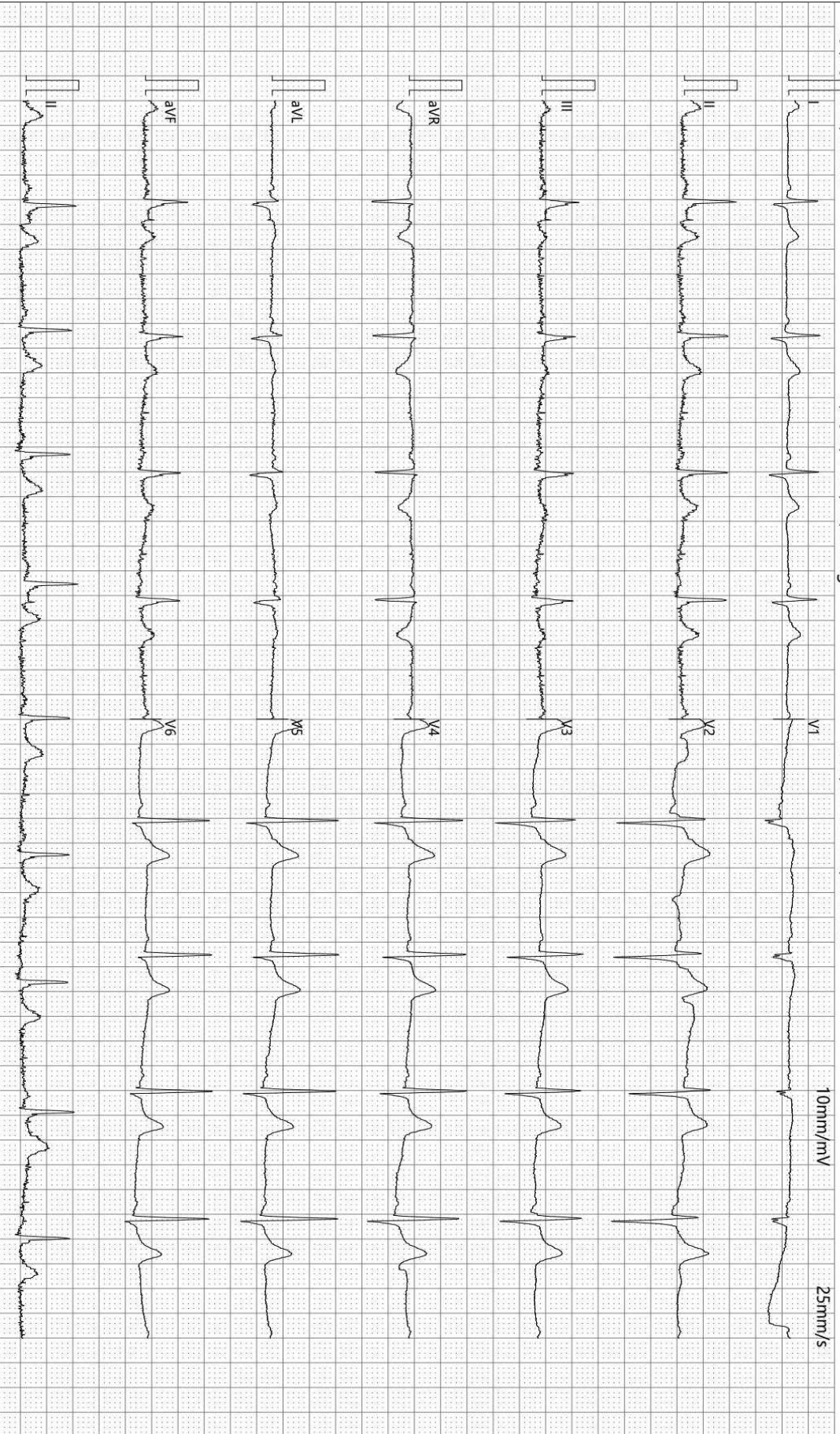
P: 114 ↑ ms
P/QRS/T: 47/70/51deg.

PR: 157ms
RV5/SV1: 1.393/0.270mV

QRS: 99ms

10mm/mV

25mm/s



诊断结果:

- 1.窦性心动过缓
- 2.ST段抬高结合临床

报告需医生确认:

张云生

SEMIP V1.90

仅供临床参考

-35Hz AC50

检查:2023-10-29 08:00:00

打印:2023-10-29 08:16:52

超声诊断图文报告

流水号: 2306130643

影像号: 1433173

姓名: 牛春红

年龄: 45 岁

性别: 女

检查设备: Vivid E95

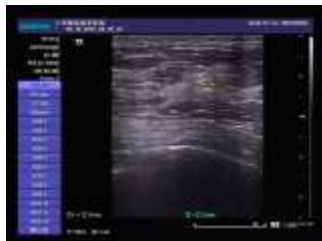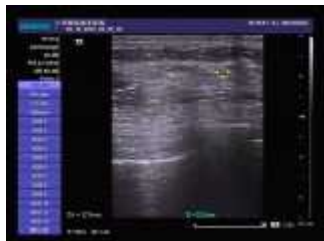体检号: 431888

申请医院: 本院

体检科室: 体检科

检查部位: 乳腺彩超

经典图像:



影像所见:

双侧乳腺腺体层次清晰, 右乳腺体厚 0.9cm, 左乳腺体厚 1.0cm, 于右乳 12 点位探及大小约 0.2×0.2cm 的低回声结节, 另于左乳 2-3 点位探及大小约 0.3×0.2cm 低回声结节, 形态均规则, 边界清, 乳导管未见扩张, CDFI: 未见异常血流信号。

影像诊断:

双侧乳腺结节 BI-RADS 3 级 定期复查

报告医师: 李菊蓉

检查日期: 2023-10-29

审核医师: 李菊蓉

报告日期: 2023-10-29

超声诊断图文报告

流水号: 2306130643

影像号: 1433175

姓名: 牛春红

年龄: 45 岁

性别: 女

检查设备: Vivid E95

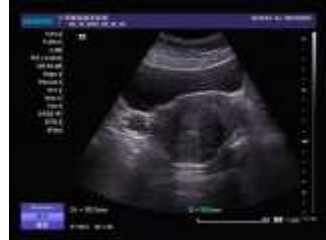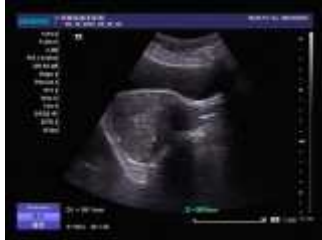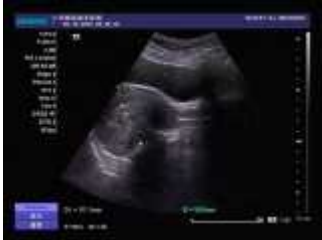体检号: 431888

申请医院: 本院

体检科室: 体检科

检查部位: 盆腔彩超

经典图像:



影像所见:

膀胱充盈佳, 未见明显异常。

后位子宫, 大小约 5.1*7.5*6.1cm, 肌壁回声不均匀, 内探及数个低回声结节, 大者大小约 2.2*2.3cm, 形态规则, 内膜线清晰, 厚 0.7cm, 前移, 前壁厚约 1.9cm, 后壁厚约 3.1cm, 后壁呈栅栏样改变, 并探及一偏强回声结节, 大小约 3.4*3.7cm, 边界欠清, 宫颈厚约 2.2cm, 右侧附件区探及大小约 2.0*1.9cm 囊性结构, 左侧附件区未见异常。

影像诊断:

1. 子宫腺肌症伴腺肌瘤
2. 子宫多发肌瘤
3. 右侧附件区囊性结构 考虑生理性

报告医师: 李菊蓉

检查日期: 2023-10-29

审核医师:

报告日期: 2023-10-29