



2306120746

# 大同瑞慈健康体检

## 报 告 册

体检编号	431651	工号	60
姓名	路飞		
性别	男	年龄	62岁
单位	大同市防震减灾中心		
部门	大同市防震减灾中心		
联系电话	18636259861		
体检日期	2024-05-16		

尊敬的 路飞先生 您好！

首先，瑞慈健康体检全体员工欢迎您的光临，并对您的信任表示衷心的感谢！

您于 2024-05-16 （体检编号：431651）完成健康检查，本机构的各科医生已根据您的体检项目及结果，汇总成此份健康体检报告，并经总检医生审核。据此提出对您健康状况的综合分析及建议。

瑞慈健康体检倡导“大健康、大康复”，提出“健康是第一财富（Rich）”的人文理念。希望您仔细阅读并妥善地保管此份健康体检报告，并认真关注报告中的提示与建议，若您对报告内容有任何疑问，可直接与瑞慈健康体检客服部联系，进一步咨询。

健康体检咨询电话：**0352-2824444**

客户服务咨询电话：**0352-2830597**

**400-6112995**

瑞慈健康体检报告由下列内容组成：

第一部分：主检报告

第二部分：分科分项结果

第三部分：检验报告

第四部分：附表

## 主检报告

### 检查综述

- 【身高、体重、血压】 (1) 血压 164/99：本次测量血压偏高
- 【尿液分析+尿沉渣】 鳞状上皮细胞偏高(1 /HP)
- 【心电图】 1. 窦性心律 2. P-R 间期延长
- 【心脏彩超】 1. 左心舒张功能轻度减低
- 【腹部彩超】 1. 肝囊肿 多发 2. 右肾囊肿

### 医生建议

#### 【本次测量血压偏高】：

- (1) 高血压是指收缩期和（或）舒张期动脉血压高于正常，并连续三次不同日测量，血压都高于正常标准，可确定患高血压病。
- (2) 高血压的发病与遗传、精神过度紧张、肥胖、吸烟、酗酒、嗜盐等因素有关。血压持久增高，可导致心、脑、肾等脏器的损害。
- (3) 原发性高血压由于目前原因不明（部分与遗传有关），须终身服药降压。高血压主要危害心、脑血管和肾脏。一旦确诊“高血压”就要终生服药。
- (4) 平时应低盐（每天 5~10g）、低脂饮食（少吃动物脂肪与内脏）；忌烟限酒。遵照医嘱坚持服药，定期测量血压，宜控制在 140/90mmHg 以下，若合并有糖尿病和肾病，要把血压控制在 130/80mmHg 以下。
- (5) 血压到正常水平时，说明此时选用的降压药和治疗方案基本合适，但并不意味着高血压已被“治愈”，应坚持治疗。若盲目自行停药或间断服药，常会使血压波动很大，而加重心、脑、肾和血管的损害。
- (6) 建议您密切关注血压，保持心情舒畅，劳逸结合，适量运动，控制体重，避免过度劳累、情绪激动等。改进生活方式，适当低盐、低脂、低胆固醇饮食，戒烟酒。必要时心血管专科诊治。

#### 【鳞状上皮细胞偏高】：

- (1) 在生理情况下，机体正常的新陈代谢都会引起鳞状上皮细胞的脱离，这是一种正常的机体现象。如果长时间出现鳞状上皮细胞偏高的现象时，则有可能是尿路感染、泌尿系统结石等因素导致，应及时往泌尿外科进一步诊断治疗。

#### 【P-R 间期延长】：

- (1) 建议心血管内科结合临床诊治。

#### 【左心舒张功能轻度减低】：

- (1) 左心室舒张功能是指心肌弹性减低，心脏泵血功能减退。其引起原因，一是随着年龄的增长，心肌组织进行性变。其二是由于冠心病、高血压等慢性心肌病变。一般来说没有原发病变及年龄偏大的人员又无症状，不需要特殊处理，建议心内科结合临床考虑。

#### 【肝囊肿】：

- (1) 肝囊肿，通俗说就是肝脏中的水泡。绝大多数的肝囊肿都是先天性的，即因先天发育的某些异常导致了肝囊肿形成。

(2)肝囊肿病因大多数系肝内小胆管发育障碍所致,单发性肝囊肿的发生是由于异位胆管造成。肝囊肿生长缓慢,所以可能长期或终生无症状,其临床表现也随囊肿位置、大小、数目以及有无压迫邻近器官和有无并发症而异。

(3)肝囊肿是一种较常见的肝脏良性疾病,一般没有什么症状,也不会影响肝功。5CM以下的肝囊肿一般不需要特殊治疗。当囊肿长大到一定程度,可能会压迫胃肠道而引起症状,如上腹不适饱胀;也有因囊肿继发细菌感染而有腹痛、发热的。

(4)肝囊肿首次发现,建议作MRI或CT检查,除外肝内其它占位性病变。

(5)过大的肝囊肿,对肝脏本身或周围的器官有压迫症状的,或有炎症的,往外科治疗。

(6)已确诊为肝囊肿,动态观察,定期B超检查进行对照,监测囊肿大小。

(7)解除顾虑和紧张情绪,保持良好心态,切忌大怒。

(8)多食新鲜蔬菜和水果,保持大便通畅,防止便秘;保证营养,宜食清淡富含蛋白质的食物为主;限制饮酒。

(9)不宜剧烈运动,防止过度用力,以免增加腹腔压力。

(10)如有症状请及时就诊。

#### 【右肾囊肿】：

(1)肾囊肿是肾脏内出现大小不等的与外界不相通的囊性肿块的总称。肾囊肿属于良性肿瘤,在肾囊性疾病中以单纯性肾囊肿最为常见。其发生原因尚可能与先天性肾小球、肾小管结构异常和后天性损伤感染有关。

(2)单纯性肾囊肿大多数无症状,常在体检彩超时被发现。一般直径大于5cm或者合并感染、破裂、出血时才引起症状,主要表现为腰腹部或背部胀痛,当出现并发症时疼痛加重。

(3)肾囊肿直径小于4cm,无肾盂肾盏明显受压,无感染、恶变、高血压及症状不明显者,只需密切随访观察,定期彩超检查。

(4)肾囊肿多数是先天性的,对人体健康没有多大影响,不会癌变,可以工作,可以运动,生活上没什么要特别注意的地方。其发病率可随年龄增长而增高,50岁以上的人有50%可以发现这种囊肿,借助彩超、CT可确诊。

(5)首次发现,建议作MRI或CT检查,以排除肾内其它占位性病变。

(6)过大的囊肿,对肾脏本身或周围的器官有压迫症状的,或有炎症的,往外科治疗。定期复查。

汇总医生： 丁昊炜

主检日期： 2024-05-20

主检医生：

## 分科结果

### 身高、体重、血压

项目名称	检查结果	项目名称	检查结果
身高	180cm	体重	79kg
血压	164/99mmHg		

**\*小结：**

(1) 血压 164/99：本次测量血压偏高

操作员：杨柳庆 检查日期：2024-05-16 检查医生：名燕凌

## 检验报告

## 尿液分析+尿沉渣

项目名称	检查结果	单位	参考值	提示
白细胞尿	3	个/ul	0--13	
上皮细胞(EC)	1	/HP	0--28	
管型(CAST)	0	个/ul	0--1	
霉菌(尿)	0	/HP	0--0	
结晶	0	/HP	0--10	
透明度(CLA)	清亮			
胆红素(BIL)	-		阴性	
隐血(ERY)	-		阴性	
小圆上皮细胞(SRC)	0	个/ul	0--0	
维生素C	-		阴性	
异常红细胞	0	个/ul	0--3	
红细胞(正常)	0	个/ul	0--6	
鳞状上皮细胞	1	个/ul	0--0	↑
粘液丝	0	个/ul	0--0	
颜色(Colour)	淡黄色			
尿葡萄糖(GLU)	-		阴性	
酮体(KET)	-		阴性	
比重(SG)	1.015		1.003--1.030	
酸碱度(PH)	6.0		4.5--8.0	
尿蛋白质(PRO)	-		阴性	
尿胆原(URO)	-		阴性	
亚硝酸盐(NIT)	-		阴性	
红细胞(尿)(RBC)	0	个/ul	0--6	
尿白细胞(LEU)	-		阴性	

\*小结:

鳞状上皮细胞偏高(1 /HP)

操作员：黄璐瑶 检查日期：2024-05-16 检查医生：陈建国

血常规（五分类）

项目名称	检查结果	单位	参考值	提示
白细胞(WBC)	4.41	10 <sup>9</sup> /L	3.5--9.5	
淋巴细胞绝对值(LY#)	1.18	10 <sup>9</sup> /L	1.1--3.2	
淋巴细胞百分比(LY%)	26.9	%	20--50	
中性粒细胞绝对值(GR#)	2.83	10 <sup>9</sup> /L	1.8--6.3	
中性粒细胞百分比(GR%)	63.8	%	40--75	
嗜碱性粒细胞绝对值(BA#)	0.02	10 <sup>9</sup> /L	0--0.06	
嗜碱性粒细胞百分比(BA%)	0.5	%	0--1.0	
嗜酸性粒细胞绝对值(EO#)	0.07	10 <sup>9</sup> /L	0.02--0.52	
嗜酸性粒细胞百分比(EO%)	1.7	%	0.4--8.0	
血小板(PLT)	183	10 <sup>9</sup> /L	125--350	
血小板分布宽度(PDW)	16.2	%	15--17	
平均血小板体积(MPV)	10.5	fl	6.0--14.0	
血小板压积(PCT)	0.192	%	0.11--0.28	
红细胞(RBC)	5.18	10 <sup>12</sup> /L	4.3--5.8	
血红蛋白	157	g/L	130--175	
红细胞压积(HCT)	48.5	%	40--50	
红细胞平均体积(MCV)	93.6	fl	82--100	
平均血红蛋白含量(MCH)	30.4	pg	27--34	
平均血红蛋白浓度(MCHC)	324	g/L	316--354	
单核细胞绝对值(MO#)	0.31	10 <sup>9</sup> /L	0.1--0.60	
单核细胞百分比(MO%)	7.1	%	3--10	
红细胞分布宽度标准差	44.7	fl	35--56	

(RDW-SD)				
红细胞分布宽度变异系数 (RDW-CV)	12.8	%	10.6--16.6	
大血小板比率	27.6	%	11--45	
大血小板数目	51	10 <sup>9</sup> /L	30--90	
未成熟粒细胞数目	0.01	10 <sup>9</sup> /L	0--999	
未成熟粒细胞百分比	0.2	%	0--100	
有核红细胞数目	0.000	10 <sup>9</sup> /L	0--9999	
有核红细胞百分比	0.00	/100WBC	0--9999	

**\*小结:**

未见异常

操作员：王文静 检查日期:2024-05-16 检查医生:陈建国

**血 HP 检测**

项目名称	检查结果	单位	参考值	提示
幽门螺旋杆菌抗体检测	阳性 (+)		阴性 (-)	*

**\*小结:**

未见异常

操作员：王小雪 检查日期:2024-05-16 检查医生:陈建国

**肾功三项**

项目名称	检查结果	单位	参考值	提示
肌酐(CREA)	80.00	umol/L	57--111	
尿酸(UA)	341.00	umol/L	200--420	
尿素测定 (Urea)	6.10	mmol/L	3.6--9.5	

**\*小结:**

未见异常

操作员：梁可欣 检查日期:2024-05-16 检查医生:陈建国

### 空腹血糖

项目名称	检查结果	单位	参考值	提示
葡萄糖(GLU)	5.47	mmol/L	3.89--6.1	

**\*小结:**

未见异常

操作员：梁可欣 检查日期:2024-05-16 检查医生:陈建国

### 肝功能两项

项目名称	检查结果	单位	参考值	提示
丙氨酸氨基转移酶(ALT)	24.00	U/L	9--50	
门冬氨酸氨基转移酶(AST)	20.00	U/L	15--40	

**\*小结:**

未见异常

操作员：梁可欣 检查日期:2024-05-16 检查医生:陈建国

### 血脂两项

项目名称	检查结果	单位	参考值	提示
总胆固醇(CHOL)	4.44	mmol/L	2.59--5.2	
甘油三脂(TG)	0.83	mmol/L	0.7--1.7	

**\*小结:**

未见异常

操作员：梁可欣 检查日期:2024-05-16 检查医生:陈建国

# 大同瑞慈康复医院 12导联心电图报告

路飞 男 62岁 体检号:431651

病床号:

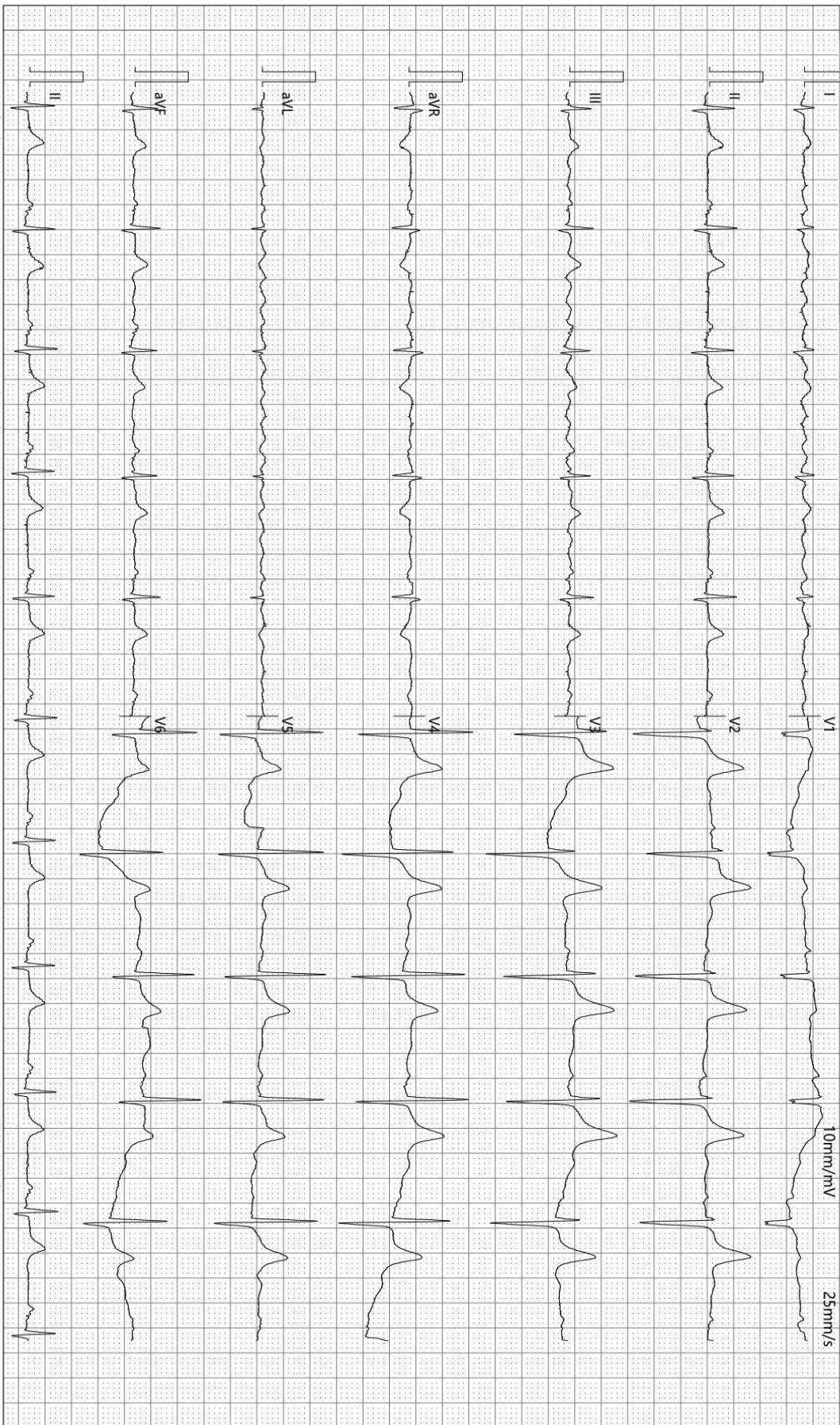
诊断结果:

- 1.窦性心律
- 2.P-R间期延长

诊断医生:

*张之生*

HR : 61bpm [60~100bpm]  
 P : 129↑ms [0~110ms]  
 PR : 205↑ms [120~200ms]  
 QRS : 99ms [60~100ms]  
 QT/QTc : 409/412ms [320~440/0~450ms]  
 P/QRS/T : 63/75/68deg. [0~75/-30~90/0~75deg]  
 RV5/SV1 : 1.240/0.477mV [0.0~2.5/0.0~2.0mV]



检查时间:2024-05-16 08:20:09

诊断时间:2024-05-16 08:24:28

SEMIP V1 90

仅供临床参考

## 双源 CT 诊断图文报告

流水号: 2306120746

影像号: CT20240516018

姓名: 路飞

年龄: 62 岁

性别: 男

检查设备: 西门子量子双源 CT

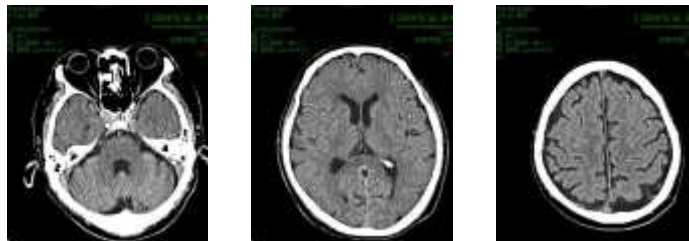体检号: 431651

申请医院: 本院

体检科室: 体检科

检查部位: CT 检查

经典图像:



影像所见:

颅脑结构双侧对称, 脑实质内未见异常密度。中线结构居中。脑沟、裂、池及脑室系统等未见异常。

影像诊断:

颅脑未见明显异常

报告医师: 剧艳军

检查日期: 2024-05-19

审核医师: 剧艳军

报告日期: 2024-05-19

## 超声诊断图文报告

流水号: 2306120746

影像号: 1570486

姓名: 路飞

年龄: 62 岁

性别: 男

检查设备: Vivid E95

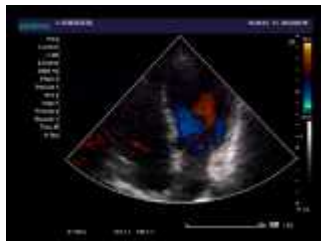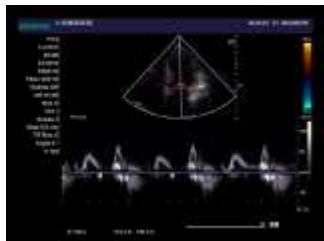
体检号: 431651

申请医院: 本院

体检科室: 体检科

检查部位: 心脏彩超

### 经典图像:



### 影像所见:

超声测量 (单位: mm)

升主动脉内径 33 (32±3mm)

左房内径 34 (35mm)

室间隔 9.3 (8-11mm)

左室内径 53 (47±4mm)

左室后壁 9.3 (8-11mm)

EF64% (50-80%)

右室内径 33 (36±4mm)

右房内径 35 (36±4mm)

FS31% (28-41%)

主肺动脉内径 21 (23±3mm)

升主动脉内径正常, 心脏各腔室大小正常, 室间隔厚度正常, 左室壁未见明显节段性运动异常, 各瓣膜及启闭功能未见明显异常, 舒张期二尖瓣口血流频谱 E/A<1, 心包腔未见积液。

### 影像诊断:

1. 左心舒张功能轻度减低

报告医师: 李菊蓉

检查日期: 2024-05-16

审核医师: 李菊蓉

报告日期: 2024-05-16

## 超声诊断图文报告

流水号: 2306120746

影像号: 1570488

姓名: 路飞

年龄: 62 岁

性别: 男

检查设备: Vivid E95

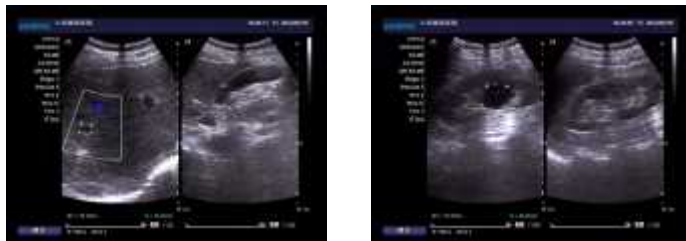体检号: 431651

申请医院: 本院

体检科室: 体检科

检查部位: 腹部彩超

经典图像:



影像所见:

肝脏大小形态正常, 包膜光滑完整, 其内探及数个囊性结构, 较大约 1.3\*1.2cm, 边界清, 余实质回声均匀, 肝内管道系统走行清晰, 门静脉及肝内胆管不扩张。

胆囊大小形态正常, 壁不厚、光滑, 囊内透声好, 肝外胆管不扩张。

胰腺大小形态正常, 实质回声均匀, 主胰管不扩张。

脾脏大小形态正常, 实质回声均匀, 脾门静脉不宽。

双肾大小形态正常, 皮髓质分界清晰, 于右肾探及囊性结构, 大小约 3.1\*2.6cm, 边界清, 集合系统未见分离, 双侧输尿管未见扩张。

影像诊断:

1. 肝囊肿 多发
2. 右肾囊肿

报告医师: 李菊蓉

检查日期: 2024-05-16

审核医师: 李菊蓉

报告日期: 2024-05-16