



2306120733

大同瑞慈健康体检

报 告 册

体检编号	431638	工号	46
姓名	张富		
性别	男	年龄	87岁
单位	大同市防震减灾中心		
部门	大同市防震减灾中心		
联系电话	13703525449		
体检日期	2024-05-17		

尊敬的张富先生您好！

首先，瑞慈健康体检全体员工欢迎您的光临，并对您的信任表示衷心的感谢！

您于 2024-05-17 （体检编号：431638）完成健康检查，本机构的各科医生已根据您的体检项目及结果，汇总成此份健康体检报告，并经总检医生审核。据此提出对您健康状况的综合分析及建议。

瑞慈健康体检倡导“大健康、大康复”，提出“健康是第一财富（Rich）”的人文理念。希望您仔细阅读并妥善地保管此份健康体检报告，并认真关注报告中的提示与建议，若您对报告内容有任何疑问，可直接与瑞慈健康体检客服部联系，进一步咨询。

健康体检咨询电话：**0352-2824444**

客户服务咨询电话：**0352-2830597**

400-6112995

瑞慈健康体检报告由下列内容组成：

第一部分：主检报告

第二部分：分科分项结果

第三部分：检验报告

第四部分：附表

主检报告

检查综述

- 1、【肾功三项】 尿素测定 (Urea) 偏高(9.80 mmol/L)
- 2、【尿液分析+尿沉渣】 白细胞尿偏高(28 个/u1) 粘液丝偏高(3 /HP) 尿蛋白质(PRO)+-
- 3、【CT 检查】 1. 双肺局限性纤维化及硬结灶 2. 右肺下叶肺大泡 3. 冠状动脉钙化
- 4、【心电图】 1. 窦性心律 2. 异常 Q 波
- 5、【心脏彩超】 1. 左室舒张功能减低
- 6、【腹部彩超】 轻度脂肪肝

医生建议

【尿素测定 (Urea) 偏高】：

- (1) 建议内科进一步复查。

【粘液丝偏高】：

- (1) 尿常规中粘液丝是由尿路中细胞分泌出来的，在有尿路感染时分泌会明显增多，且伴有炎症细胞的出现。
- (2) 粘液丝偏高，可分为生理性偏高和病理性偏高两种，生理性偏高一般是由于喝水较少导致的尿液浓缩，一般在喝水后就能达到稀释的效果。
- (3) 病理性的粘液丝偏高是由于泌尿系炎症或者是前列腺炎导致的，需要注意观察，多喝水，同时有白细胞等炎症细胞增多时，应及时服用抗感染药物治疗。如果仅有粘液丝的增多而没有白细胞等炎症细胞增多时，尿路有炎症的可能性不大。
- (4) 建议平时饮食注意清淡，多喝水，少吃油腻和辛辣的食物，要注意个人清洁卫生，勤洗阴部，注意休息。

【白细胞尿偏高】：

- (1) 白细胞尿偏高，一般提示为泌尿系感染，白细胞数目跟感染的程度相关，细菌感染的程度越重，白细胞数目增加的越高。建议往泌尿外科诊断治疗。

【尿蛋白质 (PRO)+-】：

- (1) 建议专科复查，结合临床诊治。

【肺大泡】：

- (1) 肺大泡是指由于各种原因导致肺泡腔内压力增高，肺泡壁破裂，互相融合，在肺组织形成含气囊腔。
- (2) 其有先天性和后天性两种，先天性多见于小儿，后天性多见于成人、老年患者。较小的，数目少的单纯肺大泡可无任何症状，体积大的或多发性的肺大泡可有胸闷、气短等症状。建议呼吸科结合临床诊治。

【双肺局限性纤维化及硬结灶】：

- (1) 肺纤维化、纤维化灶是一种常见的身体器官疾病，常为肺部组织感染后，机体修复的过程中，病变组织自然愈合后遗留下来的纤维化病灶，也可能是既往感染治疗不彻底，导致炎症反复发作，局部组织纤维化增生的表现。建议定期复查。

(2)肺钙化灶、硬结灶是肺部的病理性产物，主要是肺部曾有过炎症或结核感染等病变，在机体修复的过程中，这些病变被纤维组织填充，并有钙质沉淀，形成的钙化结节或者钙化灶，提示是一个陈旧性病变。建议定期复查。

【冠状动脉钙化】：

(1)建议往心血管内科诊断治疗，定期复查。

【异常 Q 波】：

(1)也可以见于正常人，不排除既往有陈旧性心肌梗死病史。既往有冠心病、心梗病史者，特别伴 ST-T 改变，建议在心血管内科医生指导下坚持治疗，严防心脑血管意外事件发生，尤其在秋冬季节。无既往病史者，建议密切动态观察，心血管内科结合临床诊治。

【左室舒张功能减低】：

(1)左心室舒张功能是指心肌弹性减低，心脏泵血功能减退。其引起原因，一是随着年龄的增长，心肌组织进行性变。其二是由于冠心病、高血压等慢性心肌病变。一般来说没有原发病变及年龄偏大的人员又无症状，不需要特殊处理，建议心内科结合临床考虑。

【轻度脂肪肝】：

- (1)脂肪肝是指肝脏被脂肪浸润，为一种多病因引起的获得性疾病。
- (2)脂肪肝是以肝细胞脂肪变性和脂肪蓄积为病理特征，最常见易患因素有超重或肥胖、进食油腻食物、高脂血症（尤其甘油三酯升高）、营养失调（营养过量或不足）、饮酒、高脂血症、少运动、糖耐量异常、减肥造成体重急剧下降、营养不良、中毒和药物等。
- (3)当肝内脂类（主要为甘油三酯）含量超过肝重的 5% 时为脂肪肝。脂肪肝是一个常见的临床现象，不是一个独立性的疾病。
- (4)值得注意的是，过多的脂肪在肝组织、肝细胞内浸润，引起肝细胞肿大，严重可致肝硬化。脂肪肝是可逆性的，合理饮食、运动及治疗后可恢复。
- (5)合理控制饮食，控制总摄入量，低盐、低脂和低糖类饮食，少吃动物内脏，多吃蔬菜水果；
- (6)控制危险因素，如控制体重、改善胰岛素抵抗、调整血脂紊乱，戒酒、戒烟，坚持长期有氧运动，加强体育锻炼；
- (7)定期复查腹部彩超、血脂、肝功能。

汇总医生： 丁昊炜

主检日期： 2024-05-18

主检医生：

分科结果

身高、体重、血压

项目名称	检查结果	项目名称	检查结果
身高	170cm	体重	72kg
血压	139/67mmHg		

***小结:**

未见异常

操作员：闫辛儿 检查日期:2024-05-17 检查医生：名燕凌

检验报告

尿液分析+尿沉渣

项目名称	检查结果	单位	参考值	提示
白细胞尿	28	个/ul	0--13	↑
上皮细胞(EC)	0	/HP	0--28	
管型(CAST)	0	个/ul	0--1	
霉菌(尿)	0	/HP	0--0	
结晶	0	/HP	0--10	
透明度(CLA)	清亮			
胆红素(BIL)	-		阴性	
隐血(ERY)	-		阴性	
小圆上皮细胞(SRC)	0	个/ul	0--0	
维生素C	-		阴性	
异常红细胞	0	个/ul	0--3	
红细胞(正常)	3	个/ul	0--6	
鳞状上皮细胞	0	个/ul	0--0	
粘液丝	3	个/ul	0--0	↑
颜色(Colour)	淡黄色			
尿葡萄糖(GLU)	-		阴性	
酮体(KET)	-		阴性	
比重(SG)	1.020		1.003--1.030	
酸碱度(PH)	6.0		4.5--8.0	
尿蛋白质(PRO)	+-		阴性	
尿胆原(URO)	-		阴性	
亚硝酸盐(NIT)	-		阴性	
红细胞(尿)(RBC)	3	个/ul	0--6	
尿白细胞(LEU)	-		阴性	

*小结:

白细胞尿偏高(28 个/ul) 粘液丝偏高(3 /HP) 尿蛋白质(PRO)++

操作员：赵伟 检查日期:2024-05-17 检查医生:陈建国

血常规（五分类）

项目名称	检查结果	单位	参考值	提示
白细胞(WBC)	7.55	10 ⁹ /L	3.5--9.5	
淋巴细胞绝对值(LY#)	1.83	10 ⁹ /L	1.1--3.2	
淋巴细胞百分比(LY%)	24.3	%	20--50	
中性粒细胞绝对值(GR#)	4.93	10 ⁹ /L	1.8--6.3	
中性粒细胞百分比(GR%)	65.3	%	40--75	
嗜碱性粒细胞绝对值(BA#)	0.05	10 ⁹ /L	0--0.06	
嗜碱性粒细胞百分比(BA%)	0.7	%	0--1.0	
嗜酸性粒细胞绝对值(EO#)	0.18	10 ⁹ /L	0.02--0.52	
嗜酸性粒细胞百分比(EO%)	2.3	%	0.4--8.0	
血小板(PLT)	194	10 ⁹ /L	125--350	
血小板分布宽度(PDW)	16.1	%	15--17	
平均血小板体积(MPV)	9.2	fl	6.0--14.0	
血小板压积(PCT)	0.179	%	0.11--0.28	
红细胞(RBC)	4.67	10 ¹² /L	4.3--5.8	
血红蛋白	147	g/L	130--175	
红细胞压积(HCT)	45.4	%	40--50	
红细胞平均体积(MCV)	97.2	fl	82--100	
平均血红蛋白含量(MCH)	31.5	pg	27--34	
平均血红蛋白浓度(MCHC)	324	g/L	316--354	
单核细胞绝对值(MO#)	0.56	10 ⁹ /L	0.1--0.60	
单核细胞百分比(MO%)	7.4	%	3--10	
红细胞分布宽度标准差	46.6	fl	35--56	

(RDW-SD)				
红细胞分布宽度变异系数 (RDW-CV)	12.8	%	10.6--16.6	
大血小板比率	19.7	%	11--45	
大血小板数目	38	10 ⁹ /L	30--90	
未成熟粒细胞数目	0.01	10 ⁹ /L	0--999	
未成熟粒细胞百分比	0.1	%	0--100	
有核红细胞数目	0.000	10 ⁹ /L	0--9999	
有核红细胞百分比	0.00	/100WBC	0--9999	

***小结:**

未见异常

操作员：王文静 检查日期：2024-05-17 检查医生：陈建国

血 HP 检测

项目名称	检查结果	单位	参考值	提示
幽门螺旋杆菌抗体检测	阴性 (-)		阴性 (-)	

***小结:**

未见异常

操作员：黄璐瑶 检查日期：2024-05-17 检查医生：陈建国

肾功三项

项目名称	检查结果	单位	参考值	提示
肌酐(CREA)	86.00	umol/L	57--111	
尿酸(UA)	332.00	umol/L	200--420	
尿素测定 (Urea)	9.80	mmol/L	3.6--9.5	↑

***小结:**

尿素测定 (Urea) 偏高(9.80 mmol/L)

操作员：祁佳佳 检查日期：2024-05-17 检查医生：陈建国

空腹血糖

项目名称	检查结果	单位	参考值	提示
葡萄糖(GLU)	5.31	mmol/L	3.89--6.1	

***小结:**

未见异常

操作员：祁佳佳 检查日期:2024-05-17 检查医生:陈建国

肝功能两项

项目名称	检查结果	单位	参考值	提示
丙氨酸氨基转移酶(ALT)	14.00	U/L	9--50	
门冬氨酸氨基转移酶(AST)	21.00	U/L	15--40	

***小结:**

未见异常

操作员：祁佳佳 检查日期:2024-05-17 检查医生:陈建国

血脂两项

项目名称	检查结果	单位	参考值	提示
总胆固醇(CHOL)	4.75	mmol/L	2.59--5.2	
甘油三脂(TG)	0.96	mmol/L	0.7--1.7	

***小结:**

未见异常

操作员：祁佳佳 检查日期:2024-05-17 检查医生:陈建国

大同瑞慈康复医院 12导联心电图报告

张雷 男 87岁 体检号:431638

病床号:

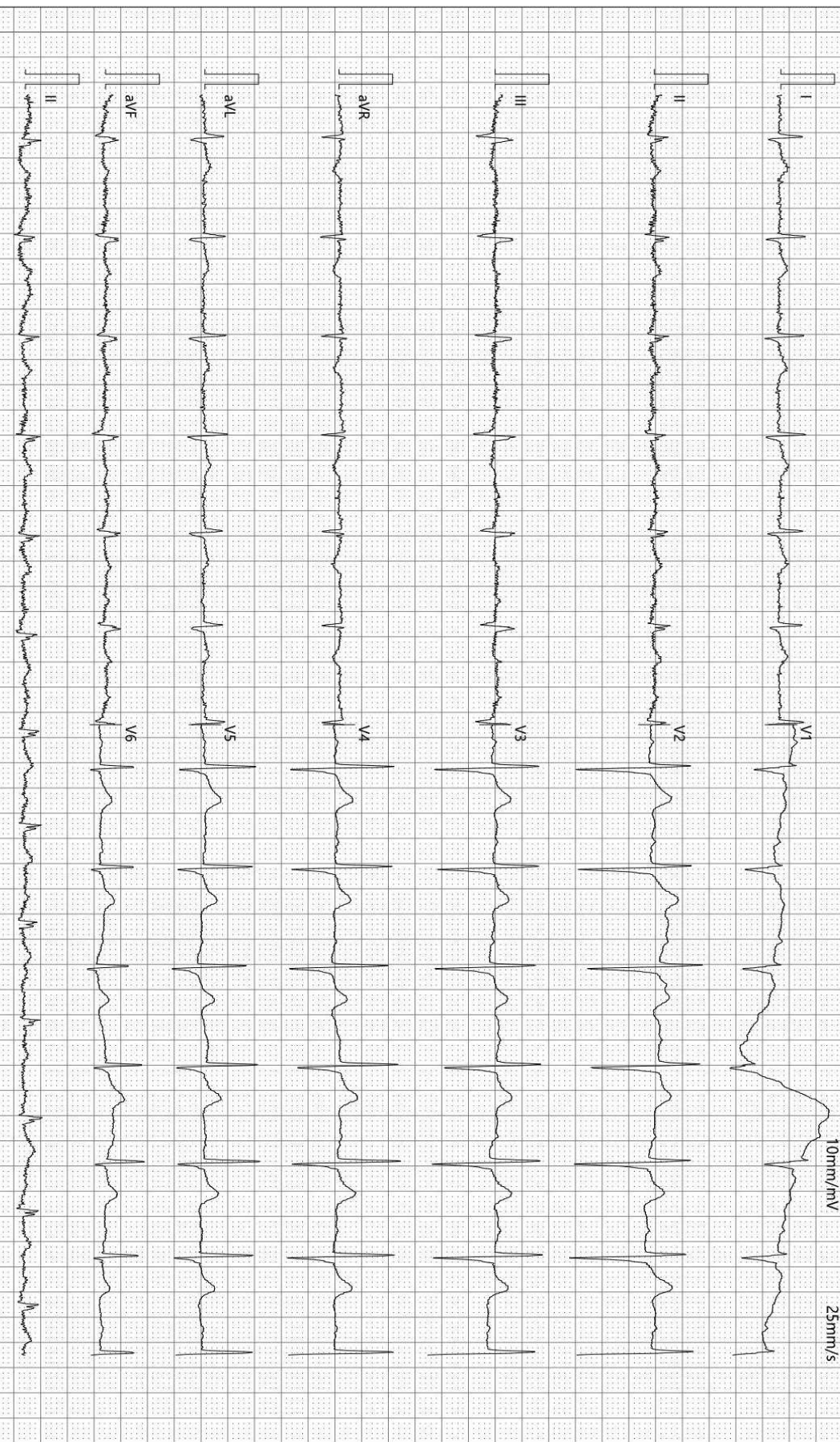
诊断结果:

- 1.窦性心律
- 2.异常Q波

诊断医生:

张雷

HR : 78bpm [60~100bpm]
 P : 66ms [0~110ms]
 PR : 192ms [120~200ms]
 QRS : 94ms [60~100ms]
 QT/QTc : 410/467ms [320~440/0~450ms]
 P/QRS/T : 88°/34°/50deg. [0~75°/-30~90°/0~75deg]
 RV5/SV1 : 0.957/0.610mV [0.0~2.5/0.0~2.0mV]



检查时间:2024-05-17 07:49:39

诊断时间:2024-05-17 08:08:04

SEMIP V1.90

仅供临床参考

双源 CT 诊断图文报告

流水号: 2306120733

影像号: CT20240517003

姓名: 张富

年龄: 87 岁

性别: 男

检查设备: 西门子量子双源 CT

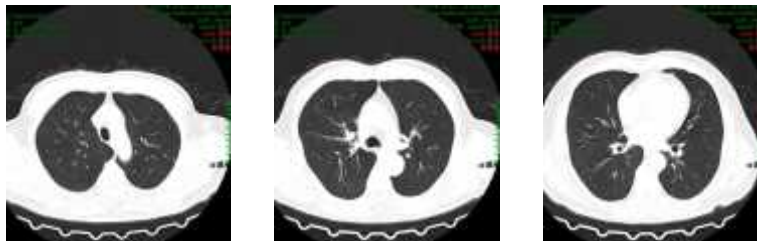
体检号: 431638

申请医院: 本院

体检科室: 体检科

检查部位: CT 检查

经典图像:



影像所见:

双侧胸廓对称, 气管居中。气管及支气管未见狭窄及阻塞。双肺见条索状、小结节状高密度影。右肺下叶透亮影。双肺门不大, 形态自然。心脏及大血管大小、形态未见异常, 冠状动脉钙化。纵隔内未见肿块及肿大淋巴结。胸膜无增厚, 胸膜腔内无积液。胸壁软组织及骨骼未见病变征象。

影像诊断:

1. 双肺局限性纤维化及硬结灶
2. 右肺下叶肺大泡
3. 冠状动脉钙化

报告医师: 蒋聪明

检查日期: 2024-05-17

审核医师: 苗来生

报告日期: 2024-05-17

超声诊断图文报告

流水号: 2306120733

影像号: 1571407

姓名: 张富

年龄: 87岁

性别: 男

检查设备: Vivid E95

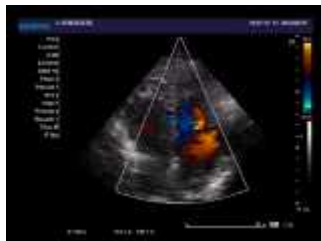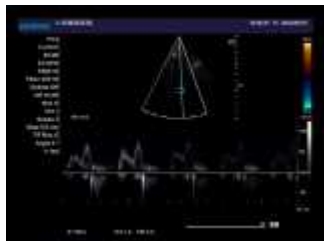
体检号: 431638

申请医院: 本院

体检科室: 体检科

检查部位: 心脏彩超

经典图像:



影像所见:

超声测量 (单位: mm)

升主动脉内径 29 (32±3mm)

左房内径 33 (35mm)

室间隔 10.6 (8-11mm)

左室内径 54 (47±4mm)

左室后壁 10.6 (8-11mm)

EF63% (50-80%)

右室内径 37 (36±4mm)

右房内径 34 (36±4mm)

FS30% (28-41%)

主肺动脉内径 20 (23±3mm)

升主动脉内径正常, 心脏各腔室大小正常, 室间隔厚度正常, 左室壁未见明显节段性运动异常, 各瓣膜及启闭功能未见明显异常, 舒张期二尖瓣口血流频谱 E/A<1, 心包腔未见积液。

影像诊断:

1. 左室舒张功能减低

报告医师: 李菊蓉

检查日期: 2024-05-17

审核医师: 李菊蓉

报告日期: 2024-05-17

超声诊断图文报告

流水号: 2306120733

影像号: 1571442

姓名: 张富

年龄: 87 岁

性别: 男

检查设备: Vivid E95

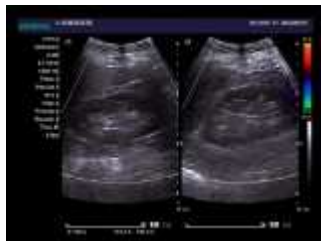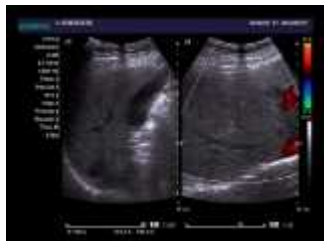体检号: 431638

申请医院: 本院

体检科室: 体检科

检查部位: 腹部彩超

经典图像:



影像所见:

肝脏大小形态正常, 包膜光滑完整, 实质回声细腻、增强, 肝内管道系统走行欠清晰, 门静脉及肝内胆管不扩张。
胆囊大小形态正常, 壁不厚、光滑, 囊内透声好, 肝外胆管不扩张。
胰腺大小形态正常, 实质回声均匀, 主胰管不扩张。
脾脏大小形态正常, 实质回声均匀, 脾门静脉不宽。
双肾大小形态正常, 皮髓质分界清晰, 集合系统未见分离, 双侧输尿管未见扩张。

影像诊断:

轻度脂肪肝

报告医师: 李菊蓉

检查日期: 2024-05-17

审核医师: 李菊蓉

报告日期: 2024-05-17