



检 查 结 果

| | |
|------|-------------|
| 姓名 | 耿涌杰 |
| 性别 | 男 |
| 年龄 | 12岁 |
| 联系电话 | 13700525807 |
| 体检日期 | 2024-12-02 |

检验报告

ID号: 2306120680

影像号: CT20241231049

姓名: 耿涌杰

年龄: 12岁

性别: 男

检查设备: 西门子量子双源 CT

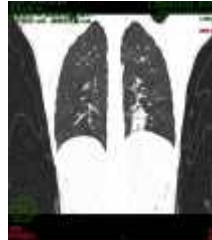
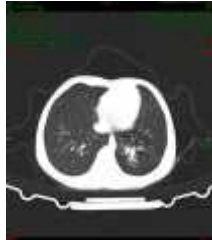体检号: 431677

申请医院: 本院

体检科室: 体检科

检查部位: 肺部双源 CT

经典图像:



影像所见:

双侧胸廓对称, 气管居中。左肺下叶片状高密度实变影, 边界模糊。双肺门不大, 形态自然。心脏及大血管大小、形态未见异常。纵隔内未见肿块及肿大淋巴结。胸膜无增厚, 胸膜腔内无积液。胸壁软组织及骨骼未见病变征象。

影像诊断:

左肺下叶炎症

报告医师: 张剑峰

检查日期: 2024-12-31

审核医师:

报告日期: 2024-12-31

ID 号: 2306120680

影像号: CT20241202137

姓名: 耿涌杰

年龄: 12 岁

性别: 男

检查设备: 西门子量子双源 CT

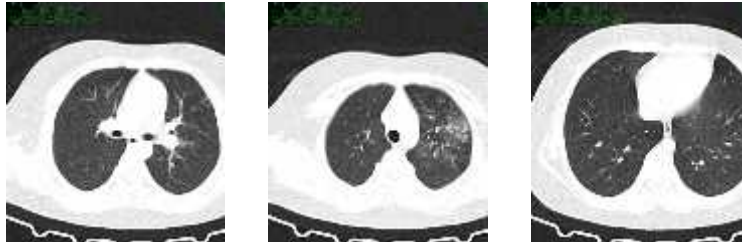
体检号: 431677

申请医院: 本院

体检科室: 体检科

检查部位: CT 检查

经典图像:



影像所见:

胸廓对称, 纵隔无偏移。左肺上叶支气管血管纹理模糊, 增多, 小叶性结构增多, 沿支气管束样扩张区分布小叶片絮密度增高。段以上支气管通畅, 心影形态未见异常, 纵隔内气管隆突旁、肺门旁淋巴结部分钙化斑。两侧胸膜未见异常。

影像诊断:

左肺上叶支气管扩张症, 继发支气管肺炎。

报告医师: 剧艳军

检查日期: 2024-12-02

审核医师: 剧艳军

报告日期: 2024-12-02