2306120656

大同瑞慈健康体检

报

告

册

体检编号	431623	工号	29
姓　　名	齐善富		
性　　别	男	年龄	87 岁
单　　位	大同市防震减灾中心		
部　　门	大同市防震减灾中心		
联系电话	13100122712		
体检日期	2024-06-26		

大同瑞慈康复医院
0352-2824444

尊敬的 齐善富先生 您好!

首先,瑞慈健康体检全体员工欢迎您的光临,并对您的信任表示衷心的感谢 !

您于 2024-06-26 (体检编号: 431623) 完成健康检查,本机构的各科医生已根据您的体检项目及结果,汇总成此份健康体检报告,并经总检医生审核。据此提出对您健康状况的综合分析及建议。

瑞慈健康体检倡导"大健康、大康复",提出"健康是第一财富 (Rich)" 的人 文理念。希望您仔细阅读并妥善地保管此份健康体检报告,并认真关注报告中的 提示与建议,若您对报告内容有任何疑问,可直接与瑞慈健康体检客服部联系,进 一步咨询。

健康体检咨询电话: 0352-2824444

客户服务咨询电话: 0352-2830597
400-6112995

瑞慈健康体检报告由下列内容组成:

第一部分:主检报告

第二部分:分科分项结果

第三部分:检验报告

第四部分:附表

主检报告

检查综述

1、【身高、体重、血压】 （1）血压 154/67：本次测量收缩期血压偏高
2、【血常规（五分类）】 淋巴细胞百分比(LY%)偏低(18.0 %) 中性粒细胞百分比(GR%)偏高(75.1 %)
3、【尿液分析+尿沉渣】 粘液丝偏高(8 /HP)
4、【CT 检查】 左侧基底节腔隙灶
5、【心电图】 1.窦性心律 2.左心室高电压 3.逆钟向转位
6、【心脏彩超】 1.三尖瓣、主动脉瓣、主肺动脉瓣少量返流 2.左室舒张功能减低
7、【腹部彩超】 左肾囊肿

医生建议

【本次测量收缩期血压偏高】:
(1)所谓单纯收缩期高血压，顾名思义是指一个人的舒张压（即低压）不高，仅仅是收缩压（即高压）超过正常范围。
(2)单纯收缩期高血压标准为收缩压在 140mmHg 以上，舒张压为 90mmHg 以下。如果收缩压在 140-149mmHg，又称单纯收缩期临界高血压。由于单纯收缩期高血压大部分发生在 60 岁以上的老年人，故又称老年单纯收缩期高血压。
(3)当病人患主动脉硬化、甲状腺功能亢进、主动脉关闭不全、体循环动静脉瘘、动脉导管未闭及原因不明的高动力循环状态时，也常伴有收缩期高血压，但这些不包括在单纯收缩期高血压范围内。
(4)劳逸结合，保持良好身心状态。避免各种诱因：如情绪低落、紧张等。改进生活方式，适当低盐、低脂、低胆固醇饮食，戒烟酒。必要时心血管专科诊治，定期复诊。
(5)平时应低盐（每天 5～10g）、低脂饮食（少吃动物脂肪与内脏）；忌烟限酒。遵照医嘱坚持服药，定期测量血压，宜控制在 140/90mmHg 以下，若合并有糖尿病和肾病，要把血压控制在 130/80mmHg 以下。
(6)血压到正常水平时，说明此时选用的降压药和治疗方案基本合适，但并不意味着高血压已被"治愈"，应坚持治疗。若盲目自行停药或间断服药，常会使血压波动很大，而加重心、脑、肾和血管的损害。

【淋巴细胞百分比(LY%)偏低】:
(1)供内科结合临床参考。

【中性粒细胞百分比(GR%)偏高】:
(1)供内科结合临床参考。

【粘液丝偏高】:
(1)尿常规中粘液丝是由尿路中细胞分泌出来的，在有尿路感染时分泌会明显增多，且伴有炎症细胞的出现。
(2)粘液丝偏高，可分为生理性偏高和病理性偏高两种，生理性偏高一般是由于喝水较少导致的尿液浓缩，一般在喝水后就能达到稀释的效果。
(3)病理性的粘液丝偏高是由于泌尿系炎症或者是前列腺炎导致的，需要注意观察，多喝水，同时有白细胞等炎症细胞增多时，应及时服用抗感染药物治疗。如果仅有粘液丝的增多而没有白细胞等炎症细胞增多时，尿路有炎症的可能性不大。
(4)建议平时饮食注意清淡，多喝水，少吃油腻和辛辣的食物，要注意个人清洁卫生，勤洗阴部，注意休息。

【左侧基底节腔隙灶】：
(1)腔隙性脑梗死简称为“腔梗”，指发生于大脑中的微小动脉硬化、闭塞，造成脑组织缺血性改变，梗死的组织被吞噬细胞清除，形成小的腔隙。建议生活中低盐、低脂饮食，避免劳累，应用抗凝活血药物，必要时神经内科诊治。

【左心室高电压】：
(1)多见于高血压心脏病，二尖瓣狭窄、肺动脉狭窄、房间隔缺损以及心肌病等。建议查心脏彩超，心血管内科专科治疗。

【逆钟向转位】：
(1)建议心内科结合临床

【左室舒张功能减低】：
(1)左心室舒张功能是指心肌弹性减低，心脏泵血功能减退。其引起原因，一是随着年龄的增长，心肌组织退行性变。其二是由于冠心病、高血压等慢性心肌病变。一般来说没有原发病变及年龄偏大的人员又无症状，不需要特殊处理，建议心内科结合临床考虑。

【肺动脉瓣少量返流】：
(1)建议心血管内科诊断治疗。

【左肾囊肿】：
(1)肾囊肿是肾脏内出现大小不等的与外界不相通的囊性肿块的总称。肾囊肿属于良性肿瘤，在肾囊性疾病中以单纯性肾囊肿最为常见。其发生原因尚可能与先天性肾小球、肾小管结构异常和后天性损伤感染有关。
(2)单纯性肾囊肿大多数无症状，常在体检彩超时被发现。一般直径大于 5cm 或者合并感染、破裂、出血时才引起症状，主要表现为腰腹部或背部胀痛，当出现并发症时疼痛加重。
(3)肾囊肿直径小于 4cm，无肾盂肾盏明显受压，无感染、恶变、高血压及症状不明显者，只需密切随访观察，定期彩超检查。
(4)肾囊肿多数是先天性的，对人体健康没有多大影响，不会癌变，可以工作，可以运动，生活上没什么要特别注意的地方。其发病率可随便年龄增长而增高，50 岁以上的人有 50%可以发现这种囊肿，借助彩超、CT 可确诊。
(5)首次发现，建议作 MRI 或 CT 检查，以排除肾内其它占位性病变。
(6)过大的囊肿，对肾脏本身或周围的器官有压迫症状的，或有炎症的，往外科治疗。定期复查。

汇总医生： 樊兴国

主检日期： 2024-06-27

主检医生：

分科结果

身高、体重、血压

项目名称	检查结果	项目名称	检查结果
身高	162cm	体重	61kg
血压	154/67mmHg		

***小结：**

（1）血压 154/67：本次测量收缩期血压偏高

操作员：杨柳庆　　检查日期:2024-06-26　　检查医生：名燕凌

检验报告

尿液分析+尿沉渣

项目名称	检查结果	单位	参考值	提示
白细胞尿	3	个/ul	0--13	
上皮细胞(EC)	0	/HP	0--28	
管型(CAST)	0	个/ul	0--1	
霉菌（尿）	0	/HP	0--0	
结晶	0	/HP	0--10	
透明度(CLA)	清亮			
胆红素(BIL)	-		阴性	
隐血(ERY)	-		阴性	
小圆上皮细胞(SRC)	0	个/ul	0--0	
维生素 C	-		阴性	
异常红细胞	1	个/ul	0--3	
红细胞（正常）	0	个/ul	0--6	
鳞状上皮细胞	0	个/ul	0--0	
粘液丝	8	个/ul	0--0	↑
颜色(Colour)	淡黄色			
尿葡萄糖(GLU)	-		阴性	
酮体(KET)	-		阴性	
比重(SG)	1.020		1.003--1.030	
酸碱度(PH)	6.0		4.5--8.0	
尿蛋白质(PRO)	-		阴性	
尿胆原(URO)	-		阴性	
亚硝酸盐(NIT)	-		阴性	
红细胞(尿)(RBC)	1	个/ul	0--6	
尿白细胞(LEU)	-		阴性	

***小结：**

粘液丝偏高(8 /HP)

操作员：赵伟　检查日期:2024-06-26　检查医生:陈建国

血常规（五分类）

项目名称	检查结果	单位	参考值	提示
白细胞(WBC)	6.72	10^9/L	3.5--9.5	
淋巴细胞绝对值(LY#)	1.21	10^9/L	1.1--3.2	
淋巴细胞百分比(LY%)	18.0	%	20--50	↓
中性粒细胞绝对值(GR#)	5.05	10^9/L	1.8--6.3	
中性粒细胞百分比(GR%)	75.1	%	40--75	↑
嗜碱性粒细胞绝对值(BA#)	0.02	10^9/L	0--0.06	
嗜碱性粒细胞百分比(BA%)	0.3	%	0--1.0	
嗜酸性粒细胞绝对值(EO#)	0.05	10^9/L	0.02--0.52	
嗜酸性粒细胞百分比(EO%)	0.8	%	0.4--8.0	
血小板(PLT)	228	10^9/L	125--350	
血小板分布宽度(PDW)	16.7	%	15--17	
平均血小板体积(MPV)	11.5	fl	6.0--14.0	
血小板压积(PCT)	0.261	%	0.11--0.28	
红细胞(RBC)	4.80	10^12/L	4.3--5.8	
血红蛋白	141	g/L	130--175	
红细胞压积(HCT)	44.1	%	40--50	
红细胞平均体积(MCV)	91.8	fl	82--100	
平均血红蛋白含量(MCH)	29.5	pg	27--34	
平均血红蛋白浓度(MCHC)	321	g/L	316--354	
单核细胞绝对值(MO#)	0.39	10^9/L	0.1--0.60	
单核细胞百分比(MO%)	5.8	%	3--10	
红细胞分布宽度标准差	47.3	fl	35--56	

（RDW-SD）				
红细胞分布宽度变异系数（RDW-CV）	13.7	%	10.6--16.6	
大血小板比率	35.7	%	11--45	
大血小板数目	81	10^9/L	30--90	
未成熟粒细胞数目	0.02	10^9/L	0--999	
未成熟粒细胞百分比	0.4	%	0--100	
有核红细胞数目	0.000	10^9/L	0--9999	
有核红细胞百分比	0.00	/100WBC	0--9999	

***小结：**

淋巴细胞百分比(LY%)偏低(18.0 %)　中性粒细胞百分比(GR%)偏高(75.1 %)

操作员：刘慧芳　检查日期:2024-06-26　检查医生:陈建国

血 HP 检测

项目名称	检查结果	单位	参考值	提示
幽门螺旋杆菌抗体检测	阳性（+）		阴性（-）	*

***小结：**

未见异常

操作员：王文静　检查日期:2024-06-26　检查医生:陈建国

肾功三项

项目名称	检查结果	单位	参考值	提示
肌酐(CREA)	76.00	umol/L	57--111	
尿酸(UA)	287.00	umol/L	200--420	
尿素测定（Urea）	6.10	mmol/L	3.6--9.5	

***小结：**

未见异常

操作员：梁可欣　检查日期:2024-06-26　检查医生:陈建国

空腹血糖

项目名称	检查结果	单位	参考值	提示
葡萄糖(GLU)	5.25	mmol/L	3.89--6.1	

***小结：**

未见异常

操作员：梁可欣　检查日期:2024-06-26　检查医生:陈建国

肝功能两项

项目名称	检查结果	单位	参考值	提示
丙氨酸氨基转移酶(ALT)	26.00	U/L	9--50	
门冬氨酸氨基转移酶(AST)	27.00	U/L	15--40	

***小结：**

未见异常

操作员：梁可欣　检查日期:2024-06-26　检查医生:陈建国

血脂两项

项目名称	检查结果	单位	参考值	提示
总胆固醇(CHOL)	3.46	mmol/L	2.59--5.2	
甘油三脂(TG)	1.41	mmol/L	0.7--1.7	

***小结：**

未见异常

操作员：梁可欣　检查日期:2024-06-26　检查医生:陈建国

大同瑞慈康复医院 12导联心电图报告

齐善富　男　87岁　体检号:431623　病床号:

HR	: 78bpm	[60～100bmp]	
P	: 127↑ms	[0～110ms]	
PR	: 158ms	[120～200ms]	
QRS	: 112↑ms	[60～100ms]	
QT/QTc	: 391/446ms	[320～440/0～450ms]	
P/QRS/T	: 76↑/56/47deg.	[0～75/-30～90/0～75deg]	
RV5/SV1	: 2.588↑/0.326mV	[0.0～2.5/0.0～2.0mV]	

诊断结果:

1.窦性心律
2.左心室高电压
3.逆钟向转位

诊断医生:

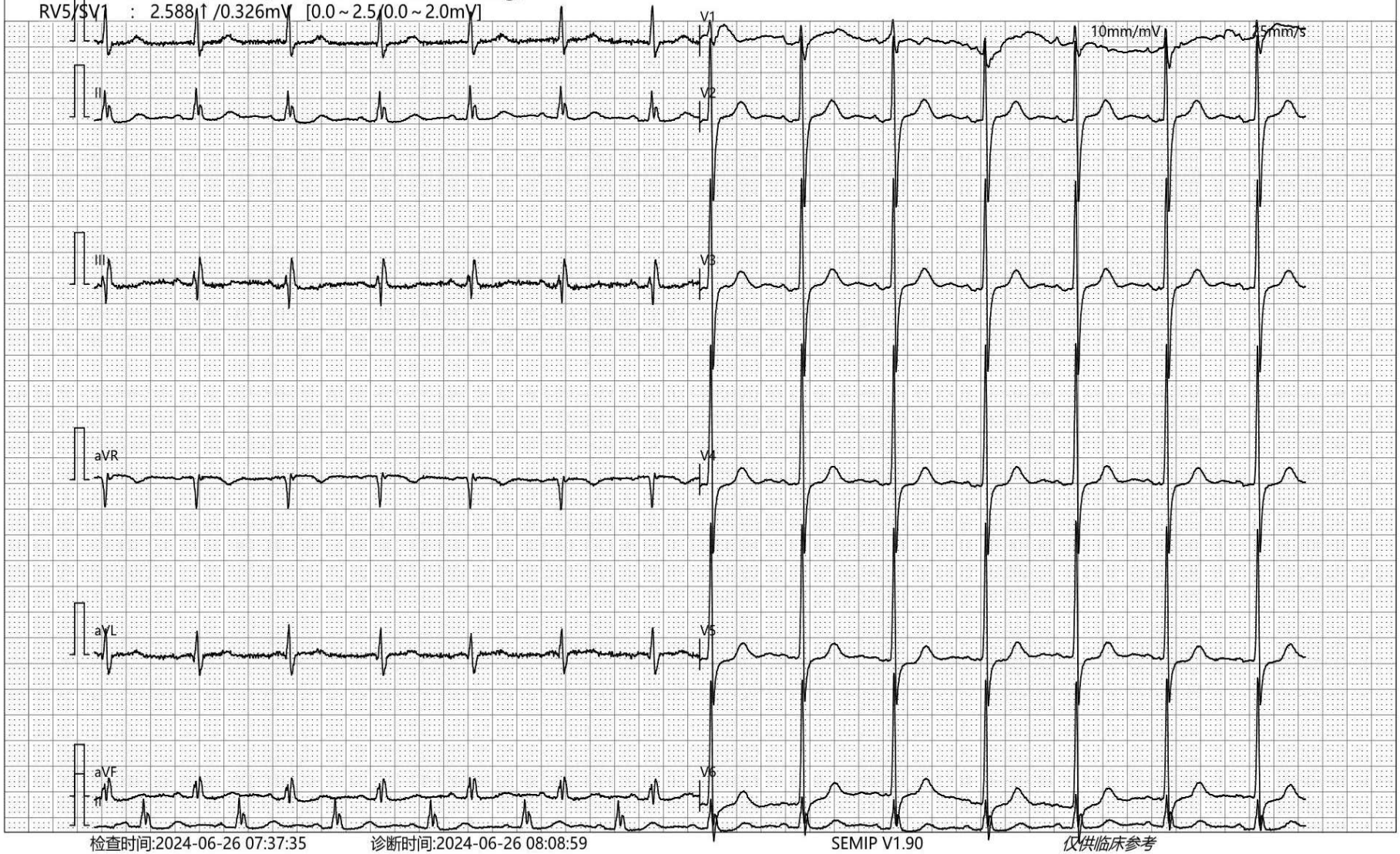

检查时间:2024-06-26 07:37:35　诊断时间:2024-06-26 08:08:59　SEMIP V1.90　仅供临床参考

大同瑞慈康复医院
0352-2824444

双源 CT 诊断图文报告

流水号：2306120656 **影像号：CT20240626006**

姓名：齐善富	年龄：87 岁	性别：男	检查设备：西门子量子双源 CT
体检号：431623	申请医院：本院	体检科室：体检科	检查部位：CT 检查

经典图像：

影像所见：

颅脑结构双侧对称，左侧基底节腔隙性密度减低，脑实质内未见异常密度。中线结构居中。脑沟、裂、池及脑室系统等未见异常。

影像诊断：

左侧基底节腔隙灶

报告医师：剧艳军 检查日期：2024-06-26

审核医师：剧艳军 报告日期：2024-06-26

大同市医学影像研究中心

注：本报告仅供临床医生参考！

地址：大同市魏都大道 79 号。若有疑问，请致电：0352---2830580

医学影像

超声诊断图文报告

流水号：2306120656 **影像号：1597015**

姓名：齐善富	年龄：87 岁	性别：男	检查设备：Vivid E95
体检号：431623	申请医院：本院	体检科室：体检科	检查部位：心脏彩超

经典图像：

影像所见：

超声测量（单位：mm）

升主动脉内径 26（32±3mm） 左房内径 34（35mm） 室间隔 10（8-11mm）

左室内径 44（47±4mm） 左室后壁 10 （8-11mm） EF66%(50-80%)

右室内径 32（36±4mm） 右房内径 30（36±4mm） FS36%(28-41%)

主肺动脉内径 20（23±3mm）

升主动脉内径正常，心脏各腔室大小正常，室间隔厚度正常，左室壁未见明显节段性运动异常，二尖瓣、三尖瓣及主肺动脉均可见少量返流信号，余瓣膜及启闭功能未见明显异常，舒张期二尖瓣口血流频谱 E/A＜1，心包腔未见积液。

影像诊断：

1.三尖瓣、主动脉瓣、主肺动脉瓣少量返流

2.左室舒张功能减低

报告医师：柴芳 检查日期：2024-06-26

审核医师：柴芳 报告日期：2024-06-26

大同市医学影像研究中心

注：本报告仅供临床医生参考！

地址：大同市魏都大道 79 号。若有疑问，请致电：0352---2830580

医学影像

超声诊断图文报告

流水号：2306120656 **影像号：1597020**

姓名：齐善富	年龄：87 岁	性别：男	检查设备：Vivid E95
体检号：431623	申请医院：本院	体检科室：体检科	检查部位：腹部彩超

经典图像：

影像所见：

肝脏大小形态正常，包膜光滑完整，实质回声均匀，肝内管道系统走行清晰，门静脉及肝内胆管不扩张。
胆囊大小形态正常，壁不厚、光滑，囊内透声好，肝外胆管不扩张。
胰腺大小形态正常，实质回声均匀，主胰管不扩张。
脾脏大小形态正常，实质回声均匀，脾门静脉不宽。
双肾大小形态正常，皮髓质分界清晰，左肾探及一囊性无回声区，大小约 1.3*1.2cm，双肾集合系统未见分离，双侧输尿管未见扩张。

影像诊断：

左肾囊肿

报告医师：柴芳 检查日期：2024-06-26

审核医师：柴芳 报告日期：2024-06-26

大同市医学影像研究中心

注：本报告仅供临床医生参考！

地址：大同市魏都大道 79 号。若有疑问，请致电：0352---2830580