



2306120648

大同瑞慈健康体检

报 告 册

体检编号	431615	工号	20
姓名	李建唐		
性别	男	年龄	83岁
单位	大同市防震减灾中心		
部门	大同市防震减灾中心		
联系电话	13835276020		
体检日期	2024-06-04		

尊敬的 李建唐先生 您好！

首先，瑞慈健康体检全体员工欢迎您的光临，并对您的信任表示衷心的感谢！

您于 2024-06-04 （体检编号：431615）完成健康检查，本机构的各科医生已根据您的体检项目及结果，汇总成此份健康体检报告，并经总检医生审核。据此提出对您健康状况的综合分析及建议。

瑞慈健康体检倡导“大健康、大康复”，提出“健康是第一财富（Rich）”的人文理念。希望您仔细阅读并妥善地保管此份健康体检报告，并认真关注报告中的提示与建议，若您对报告内容有任何疑问，可直接与瑞慈健康体检客服部联系，进一步咨询。

健康体检咨询电话：**0352-2824444**

客户服务咨询电话：**0352-2830597**

400-6112995

瑞慈健康体检报告由下列内容组成：

第一部分：主检报告

第二部分：分科分项结果

第三部分：检验报告

第四部分：附表

主检报告

检查综述

- 【身高、体重、血压】 (1) 血压 97/57：本次测量基础血压偏低
- 【肝功能两项】 门冬氨酸氨基转移酶(AST)偏低 (13.00 U/L)
- 【尿液分析+尿沉渣】 粘液丝偏高 (11 /HP)
- 【心电图】 1. 窦性心律 2. 一度房室传导阻滞 3. 早期复极综合征
- 【腹部彩超】 胆囊泥沙样结石

医生建议

【本次测量基础血压偏低】：

- (1) 由于生理或病理原因造成血压低于 90/60mmHg，就会形成低血压，平时我们讨论的低血压大多为慢性低血压。慢性低血压据统计发病率为 4% 左右，老年人群中可高达 10%。
- (2) 低血压一般可分为三类：一是体质性低血压，一般认为与遗传和体质瘦弱有关，多见于 20—50 岁的妇女和老年人，轻者可无如何症状，重者出现精神疲惫、头晕、头痛，甚至昏厥。夏季气温较高时更明显。
- (3) 二是体位性低血压，体位性低血压是患者从卧位到坐位或直立位时，或长时间站立出现血压突然下降超过 20mmHg，并伴有明显症状，这些症状包括：头昏、头晕、视力模糊、乏力、恶心、认识功能障碍、心悸、颈背部疼痛。
- (4) 体位性低血压与多种疾病有关，如多系统萎缩、糖尿病、帕金森氏病、多发性硬化病、更年期障碍、血液透析、手术后遗症、麻醉、降压药、利尿药、催眠药、抗精神抑郁药等，或其他如久病卧床，体质虚弱的老年人。
- (5) 三是继发性低血压，由某些疾病或药物引起的低血压，如脊髓空洞症、风湿性心脏病、降压药、抗抑郁药和慢性营养不良症、血液透析病人。
- (6) 饮食疗法是治疗本病的有力措施之一，可逐渐提高病患者的身体素质，改善心血管功能，增加心肌收缩力，增加心排血量，提高动脉管壁紧张度，从而逐步使血压上升并稳定正常水平，消除低血压带来的种种不适症状。
- (7) 荤素兼吃，合理搭配膳食，保证摄入全面充足的营养物质，使体质从纤弱逐渐变得健壮。
- (8) 如伴有红细胞计数过低，血红蛋白不足的贫血症，宜适当多吃富含蛋白质、铁、铜、叶酸、维生素 B12、维生素 C 等食物，诸如猪肝、蛋黄、瘦肉、牛奶、鱼虾、贝类、大豆、红糖及新鲜蔬菜、水果。有利于增加心排血量，改善大脑的供血量，提高血压和消除血压偏低引起的不良症状。
- (9) 莲子、桂圆、大枣、桑椹等果品，具有养心益血、健脾补脑之力，可常食用。
- (10) 伴有食少纳差者，宜适当食用能刺激食欲的食物和调味品，如姜、葱、醋、酱、糖、胡椒、辣椒、啤酒、葡萄酒等。
- (11) 加强锻炼，选择适合自己的运动方式。

【门冬氨酸氨基转移酶(AST)偏低】：

- (1) 建议消化内科诊断治疗。

【粘液丝偏高】：

- (1) 尿常规中粘液丝是由尿路中细胞分泌出来的，在有尿路感染时分泌会明显增多，且伴有炎症细胞的出现。
- (2) 粘液丝偏高，可分为生理性偏高和病理性偏高两种，生理性偏高一般是由于喝水较少导致的尿液浓缩，一般在喝水后就能达到稀释的效果。

(3)病理性的粘液丝偏高是由于泌尿系炎症或者是前列腺炎导致的，需要注意观察，多喝水，同时有白细胞等炎症细胞增多时，应及时服用抗感染药物治疗。如果仅有粘液丝的增多而没有白细胞等炎症细胞增多时，尿路有炎症的可能性不大。

(4)建议平时饮食注意清淡，多喝水，少吃油腻和辛辣的食物，要注意个人清洁卫生，勤洗阴部，注意休息。

【一度房室传导阻滞】：

(1)建议心血管内科定期复查。

【早期复极】：

(1)心电图常见于J点抬高，ST段斜型抬高，T波高耸改变，称为早期复极。是一种良性的先天性心脏传导或电生理异常，其与迷走神经影响有关，并非器质性心脏病征象。多数无任何症状，一般不需要特殊治疗，必要时心内科诊治。

【胆囊泥沙样结石】：

(1)胆囊结石主要为胆固醇性结石或以胆固醇为主的混合性结石，胆囊结石主要见于成年人，女性常见，尤以经产妇和服用避孕药者常见。

(2)胆囊结石一般认为与胆汁淤积、胆道细菌和寄生虫感染、胆固醇代谢失调以及胆囊的运动功能失调有关。

(3)临床表现取决于胆石的动态、所在部位和并发症，大多数与慢性胆囊炎同时存在。主要多发于成年女性，由以中年肥胖妇女为多见。平时大多无症状，部分表现为消化不良、中上腹或右上腹饱胀感，有时胃灼热、嗝气，在饱餐或高脂饮食后更为明显。

(4)胆囊结石患者应少吃肥肉和胆固醇含量高的食物，如蛋黄、鱼卵、蟹黄、动物内脏等食品，不吃油炸食品。

(5)如有右上腹隐痛不适，应素食，右侧卧位，服用654-2、阿托品等解痉药物，消炎利胆片、金胆片、胆通等可任选一种口服。

(6)发生上腹剧痛等症状，应到医院治疗，不要自己随便应用止痛药。出现黄疸时，应立即就医检查，查明黄疸原因，作相应处理，切勿拖延。

(7)除药物治疗外，有的需震波治疗、有的可作腹腔镜手术、有的则需剖腹手术，应按医生的指导选择合适的治疗方法。定期彩超复查。

汇总医生： 丁昊炜

主检日期： 2024-06-05

主检医生：

分科结果

身高、体重、血压

项目名称	检查结果	项目名称	检查结果
身高	176cm	体重	70kg
血压	97/57mmHg		

***小结：**

(1) 血压 97/57：本次测量基础血压偏低

操作员：张悦 检查日期:2024-06-04 检查医生：名燕凌

检验报告

尿液分析+尿沉渣

项目名称	检查结果	单位	参考值	提示
白细胞尿	6	个/ul	0--13	
上皮细胞(EC)	0	/HP	0--28	
管型(CAST)	0	个/ul	0--1	
霉菌(尿)	0	/HP	0--0	
结晶	0	/HP	0--10	
透明度(CLA)	清亮			
胆红素(BIL)	-		阴性	
隐血(ERY)	-		阴性	
小圆上皮细胞(SRC)	0	个/ul	0--0	
维生素C	-		阴性	
异常红细胞	0	个/ul	0--3	
红细胞(正常)	0	个/ul	0--6	
鳞状上皮细胞	0	个/ul	0--0	
粘液丝	11	个/ul	0--0	↑
颜色(Colour)	淡黄色			
尿葡萄糖(GLU)	-		阴性	
酮体(KET)	-		阴性	
比重(SG)	1.015		1.003--1.030	
酸碱度(PH)	6.0		4.5--8.0	
尿蛋白质(PRO)	-		阴性	
尿胆原(URO)	-		阴性	
亚硝酸盐(NIT)	-		阴性	
红细胞(尿)(RBC)	0	个/ul	0--6	
尿白细胞(LEU)	-		阴性	

*小结:

粘液丝偏高(11 /HP)

操作员：王小雪 检查日期:2024-06-04 检查医生:陈建国

血常规（五分类）

项目名称	检查结果	单位	参考值	提示
白细胞(WBC)	5.34	10 ⁹ /L	3.5--9.5	
淋巴细胞绝对值(LY#)	1.80	10 ⁹ /L	1.1--3.2	
淋巴细胞百分比(LY%)	33.8	%	20--50	
中性粒细胞绝对值(GR#)	3.13	10 ⁹ /L	1.8--6.3	
中性粒细胞百分比(GR%)	58.6	%	40--75	
嗜碱性粒细胞绝对值(BA#)	0.04	10 ⁹ /L	0--0.06	
嗜碱性粒细胞百分比(BA%)	0.7	%	0--1.0	
嗜酸性粒细胞绝对值(EO#)	0.12	10 ⁹ /L	0.02--0.52	
嗜酸性粒细胞百分比(EO%)	2.2	%	0.4--8.0	
血小板(PLT)	258	10 ⁹ /L	125--350	
血小板分布宽度(PDW)	15.8	%	15--17	
平均血小板体积(MPV)	8.4	fl	6.0--14.0	
血小板压积(PCT)	0.217	%	0.11--0.28	
红细胞(RBC)	4.97	10 ¹² /L	4.3--5.8	
血红蛋白	158	g/L	130--175	
红细胞压积(HCT)	46.5	%	40--50	
红细胞平均体积(MCV)	93.6	fl	82--100	
平均血红蛋白含量(MCH)	31.7	pg	27--34	
平均血红蛋白浓度(MCHC)	339	g/L	316--354	
单核细胞绝对值(MO#)	0.25	10 ⁹ /L	0.1--0.60	
单核细胞百分比(MO%)	4.7	%	3--10	
红细胞分布宽度标准差	42.9	fl	35--56	

(RDW-SD)				
红细胞分布宽度变异系数 (RDW-CV)	12.3	%	10.6--16.6	
大血小板比率	14.0	%	11--45	
大血小板数目	36	10 ⁹ /L	30--90	
未成熟粒细胞数目	0.01	10 ⁹ /L	0--999	
未成熟粒细胞百分比	0.1	%	0--100	
有核红细胞数目	0.000	10 ⁹ /L	0--9999	
有核红细胞百分比	0.00	/100WBC	0--9999	

***小结:**

未见异常

操作员：王小雪 检查日期:2024-06-04 检查医生:陈建国

血 HP 检测

项目名称	检查结果	单位	参考值	提示
幽门螺旋杆菌抗体检测	阳性 (+)		阴性 (-)	*

***小结:**

未见异常

操作员：王文静 检查日期:2024-06-04 检查医生:陈建国

肾功三项

项目名称	检查结果	单位	参考值	提示
肌酐(CREA)	72.00	umol/L	57--111	
尿酸(UA)	332.00	umol/L	200--420	
尿素测定 (Urea)	4.70	mmol/L	3.6--9.5	

***小结:**

未见异常

操作员：祁佳佳 检查日期:2024-06-04 检查医生:陈建国

空腹血糖

项目名称	检查结果	单位	参考值	提示
葡萄糖(GLU)	4.46	mmol/L	3.89--6.1	

***小结:**

未见异常

操作员：祁佳佳 检查日期:2024-06-04 检查医生:陈建国

肝功能两项

项目名称	检查结果	单位	参考值	提示
丙氨酸氨基转移酶(ALT)	22.00	U/L	9--50	
门冬氨酸氨基转移酶(AST)	13.00	U/L	15--40	↓

***小结:**

门冬氨酸氨基转移酶(AST)偏低(13.00 U/L)

操作员：祁佳佳 检查日期:2024-06-04 检查医生:陈建国

血脂两项

项目名称	检查结果	单位	参考值	提示
总胆固醇(CHOL)	4.10	mmol/L	2.59--5.2	
甘油三脂(TG)	1.27	mmol/L	0.7--1.7	

***小结:**

未见异常

操作员：祁佳佳 检查日期:2024-06-04 检查医生:陈建国

大同瑞慈康复医院 12导联心电图报告

李建唐 男 83岁 体检号:431615

病床号:

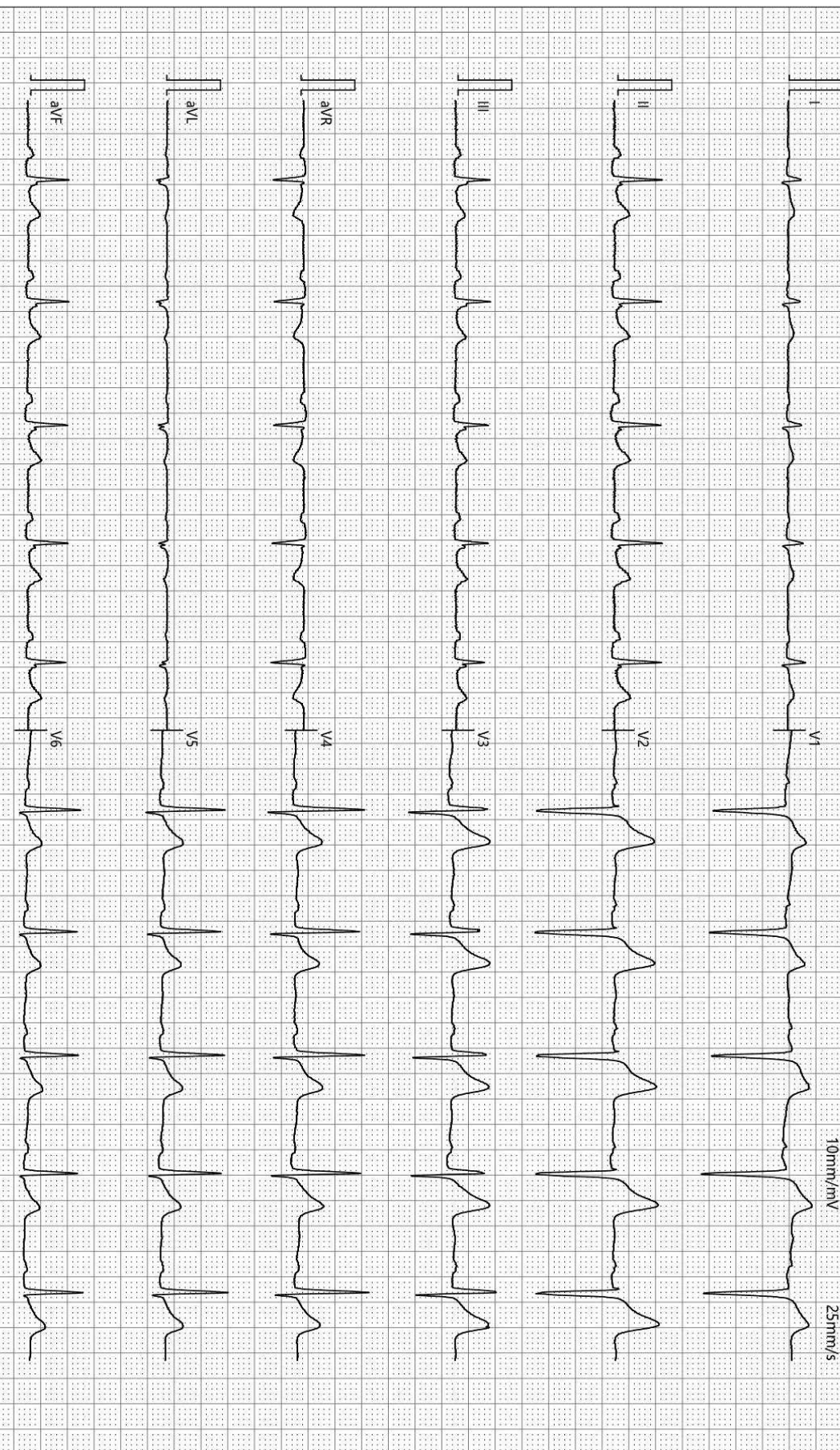
诊断结果:

- 1. 窦性心律
- 2. 一度房室传导阻滞
- 3. 早期复极综合征

诊断医生:

张生 陶志辉

HR	: 61bpm	[60 ~ 100bpm]
P	: 127 ↑ ms	[0 ~ 110ms]
PR	: 226 ↑ ms	[120 ~ 200ms]
QRS	: 109 ↑ ms	[60 ~ 100ms]
QT/QTc	: 402/406ms	[320 ~ 440/0 ~ 450ms]
P/QRS/T	: 77 ↑ /76/68deg.	[0 ~ 75/-30 ~ 90/0 ~ 75deg]
RV5/SV1	: 1.216/1.460mV	[0.0 ~ 2.5/0.0 ~ 2.0mV]



检查时间:2024-06-04 08:52:28

诊断时间:2024-06-04 09:04:57

SEMIP V1.90

仅供临床参考

双源 CT 诊断图文报告

流水号: 2306120648

影像号: CT20240603089

姓名: 李建唐

年龄: 83 岁

性别: 男

检查设备: 西门子量子双源 CT

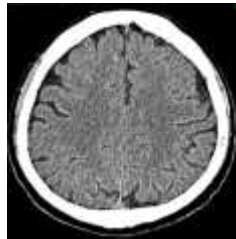
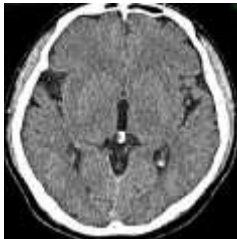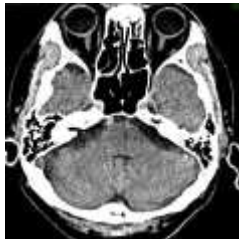体检号: 431615

申请医院: 本院

体检科室: 体检科

检查部位: CT 检查

经典图像:



影像所见:

颅脑结构双侧对称, 脑实质内未见异常密度。中线结构居中。脑沟、裂、池及脑室系统等未见异常。

影像诊断:

颅脑未见明显异常

报告医师: 剧艳军

检查日期: 2024-06-04

审核医师: 剧艳军

报告日期: 2024-06-04

超声诊断图文报告

流水号: 2306120648

影像号: 1581947

姓名: 李建唐

年龄: 83 岁

性别: 男

检查设备: Vivid E95

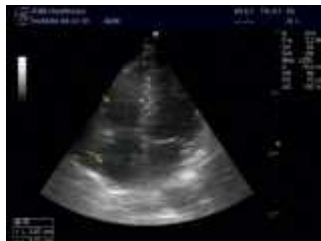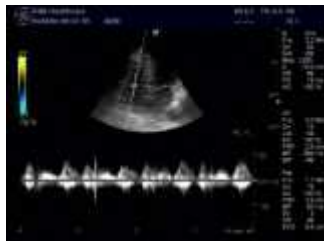体检号: 431615

申请医院: 本院

体检科室: 体检科

检查部位: 心脏彩超

经典图像:



影像所见:

超声测量 (单位: mm)

升主动脉内径 27 (32±3mm)

左房内径 30 (35mm)

室间隔 10 (8-11mm)

左室内径 44 (47±4mm)

左室后壁 8 (8-11mm)

EF67% (50-80%)

右室内径 27 (36±4mm)

右房内径 29 (36±4mm)

FS37% (28-41%)

主肺动脉内径 20 (23±3mm)

升主动脉内径正常, 心脏各腔室大小正常, 室间隔厚度正常, 左室壁未见明显节段性运动异常, 各瓣膜及启闭功能未见明显异常, 舒张期二尖瓣口血流频谱 E/A>1, 心包腔未见积液。

影像诊断:

心脏结构及功能未见明显异常

报告医师: 李菊蓉

检查日期: 2024-06-04

审核医师: 李菊蓉

报告日期: 2024-06-04



大同市医学影像研究中心

注: 本报告仅供临床医生参考!

地址: 大同市魏都大道 79 号。若有疑问, 请致电: 0352-2830580

超声诊断图文报告

流水号: 2306120648

影像号: 1581950

姓名: 李建唐

年龄: 83 岁

性别: 男

检查设备: Vivid E95

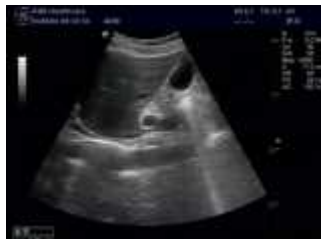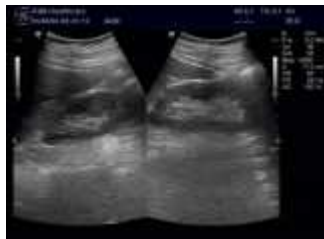体检号: 431615

申请医院: 本院

体检科室: 体检科

检查部位: 腹部彩超

经典图像:



影像所见:

肝脏大小形态正常, 包膜光滑完整, 实质回声均匀, 肝内管道系统走行清晰, 门静脉及肝内胆管不扩张。
胆囊大小形态正常, 壁不厚、光滑, 囊内透声好, 其内探及直径约 0.7cm 强回声团, 后伴弱声影, 肝外胆管不扩张。
胰腺大小形态正常, 实质回声均匀, 主胰管不扩张。
脾脏大小形态正常, 实质回声均匀, 脾门静脉不宽。
双肾大小形态正常, 皮髓质分界清晰, 集合系统未见分离, 双侧输尿管未见扩张。

影像诊断:

胆囊泥沙样结石

报告医师: 李菊蓉

检查日期: 2024-06-04

审核医师: 李菊蓉

报告日期: 2024-06-04