



2306010591

大同瑞慈健康体检

报 告 册

体检编号	430082	工号	60
姓名	王静		
性别	女	年龄	37岁
单位	平城区卫健委		
部门	平城区卫健委		
联系电话	13546051808		
体检日期	2025-04-14		

尊敬的王静女士您好！

首先，瑞慈健康体检全体员工欢迎您的光临，并对您的信任表示衷心的感谢！

您于 2025-04-14 （体检编号：430082）完成健康检查，本机构的各科医生已根据您的体检项目及结果，汇总成此份健康体检报告，并经总检医生审核。据此提出对您健康状况的综合分析及建议。

瑞慈健康体检倡导“大健康、大康复”，提出“健康是第一财富（Rich）”的人文理念。希望您仔细阅读并妥善地保管此份健康体检报告，并认真关注报告中的提示与建议，若您对报告内容有任何疑问，可直接与瑞慈健康体检客服部联系，进一步咨询。

健康体检咨询电话：0352-2824444

客户服务咨询电话：0352-2830597

400-6112995

瑞慈健康体检报告由下列内容组成：

第一部分：主检报告

第二部分：分科分项结果

第三部分：检验报告

第四部分：附表

主检报告

检查综述

- 1、【眼科】（1）左眼视力下降 （2）右眼视力下降
- 2、【血脂四项】 总胆固醇(CHOL)偏高(6.05 mmol/L) 甘油三脂(TG)偏高(2.67 mmol/L) 高密度脂蛋白(HDL)偏高(1.59 mmol/L)
- 3、【尿液分析+尿沉渣】 上皮细胞(EC)偏高(50 /HP) 鳞状上皮细胞偏高(50 /HP) 粘液丝偏高(13 /HP)
- 4、【胸部正位片】 右肺钙化斑。必要时 CT 进一步检查。
- 5、【妇科内诊】（1）宫颈肥大
- 6、【全腹彩超】 1. 肝内钙化斑
- 7、【口腔科】（1）牙周：牙结石

医生建议

【左眼视力下降】：

(1) 视力下降是由角膜白斑或角膜炎、晶状体混浊、眼底疾病、屈光不正等原因引起，建议眼科诊断治疗。

【右眼视力下降】：

(1) 视力下降是由角膜白斑或角膜炎、晶状体混浊、眼底疾病、屈光不正等原因引起，建议眼科诊断治疗。

【总胆固醇(CHOL)偏高】：

(1) 总胆固醇是脂质的主要成分之一，其数量受年龄、家族、性别、饮食、遗传等多种因素影响。总胆固醇对人体生长发育以及新陈代谢有重要的作用，正常值是 2.59-5.20mmol/L。

(2) 总胆固醇升高后，会增加类脂物质的堆积，会产生更多的血管斑块，进而增加心脑血管疾病的风险。大于 5.21-5.69mmol/L 是胆固醇的临界偏高，即使是一个完全健康的人，只要总胆固醇 > 7.2mmol/L 或低密度脂蛋白 > 4.9mmol/L，未来发生心脑血管的风险就明显增高，应该马上治疗。

(3) 总胆固醇升高根据病因可分为两大类：一是原发性，是由于遗传因素缺陷所致，另一种是继发性，可引起其升高的疾病主要有糖尿病、高血压、甲减、肝肾疾病等。

(4) 降低总胆固醇的治疗中，原发性偏高应积极应用降脂药，曾经选择他汀类药物，胆固醇不能达标的，可联合用药（如依折麦布等）。

(5) 如果总胆固醇偏高，且患者有糖尿病、高血压、甲减、肝肾疾病或者已经发生心脑血管疾病的人更应积极用药，控制降低疾病风险。

(6) 戒烟，增强运动，采用低脂、低糖饮食，少食富含脂肪、胆固醇及饱和脂肪酸的食物，多进食蔬菜、水果、豆制品、粗粮、鱼和高纤维食品。

(7) 必要时在医师指导下使用降脂药物治疗，并前往内分泌科复诊。

【甘油三脂(TG)偏高】：

(1) 甘油三酯是甘油和脂肪酸所构成的有机化合物，甘油三酯测定是脂类代谢的重要指标之一。

(2) 甘油三酯增高与冠心病的发生有着重要的相关性，随年龄增大而有上升的趋势，其增高最常见于高脂和过量糖类饮食、肥胖等。

(3) 甘油三酯主要功能是为机体提供能量，其正常值在 0.7-1.7mmol/L 之间，1.7-2.29mmol/L 为边缘增高，提示应该注意饮食和运动了。

(4) 甘油三酯大于 2.3mmol/L，就称为高甘油三酯血症。甘油三酯增高虽然不会直接导致血管斑块的形成，但也会间接引起心脑血管疾病风险增加，同时，当甘油三酯大于 5.6mmol/L 时，还会增加急性胰腺炎的风险，所以降低甘油三酯的基础主要是控制饮食，饮食控制不佳可以选择药物治疗。

(5)生活方式的干预是控制甘油三酯水平升高的基础，包括减重，增加运动量，限制酒精摄入以及避免食用果糖和高碳水化合物食物。多食蔬菜水果，定期复查。

(6)明显增高者在医师的指导下使用降脂药物治疗，首选他汀和贝特类药物。

【高密度脂蛋白(HDL)偏高】：

(1)高密度脂蛋白(HDL)主要在肝脏合成，具有抗动脉粥样硬化的功能，是冠心病的保护因子。高密度脂蛋白(HDL)能将周围组织包括动脉壁内的胆固醇运转到肝脏进行代谢，是一种抗动脉粥样硬化的血浆脂蛋白。

(2)高密度脂蛋白(HDL)的含量与心血管的发病率和病变程度呈负相关，即高密度脂蛋白(HDL)减低，患冠心病的危险性增加；高密度脂蛋白(HDL)含量增高，患冠心病的危险性降低。

(3)高密度脂蛋白(HDL)对冠心病的临床诊断是一个重要的参考指标。它的升高是临床冠心病保护因子之一，并能防治和延缓动脉粥样硬化的发展。

(4)血清中高密度脂蛋白(HDL)的降低，预示着冠心病的出现。临床上常同时测定高密度脂蛋白(HDL)和血清总胆固醇，并根据它们的比值作为冠心病的信息指标。

(5)高密度脂蛋白(HDL)减少，主要见于冠心病、冠状动脉粥样硬化、高甘油三酯血症、慢性贫血、脑血管病、糖尿病、急慢性肝炎、肝硬化等疾病。

(6)戒烟，增强运动，采用低脂、低糖饮食，少食富含脂肪、胆固醇及饱和脂肪酸的食物，多进食蔬菜、水果、豆制品、粗粮、鱼和高纤维食品。

(7)建议当高密度脂蛋白(HDL)减少时，可参考其他相关指标，积极治疗基础性疾病，往内分泌科复诊。

【鳞状上皮细胞偏高】：

(1)在生理情况下，机体正常的新陈代谢都会引起鳞状上皮细胞的脱离，这是一种正常的机体现象。如果长时间出现鳞状上皮细胞偏高的现象时，则有可能是尿路感染、泌尿系统结石等因素导致，应及时往泌尿外科进一步诊断治疗。

【粘液丝偏高】：

(1)尿常规中粘液丝是由尿路中细胞分泌出来的，在有尿路感染时分泌会明显增多，且伴有炎症细胞的出现。

(2)粘液丝偏高，可分为生理性偏高和病理性偏高两种，生理性偏高一般是由于喝水较少导致的尿液浓缩，一般在喝水后就能达到稀释的效果。

(3)病理性的粘液丝偏高是由于泌尿系炎症或者是前列腺炎导致的，需要注意观察，多喝水，同时有白细胞等炎症细胞增多时，应及时服用抗感染药物治疗。如果仅有粘液丝的增多而没有白细胞等炎症细胞增多时，尿路有炎症的可能性不大。

(4)建议平时饮食注意清淡，多喝水，少吃油腻和辛辣的食物，要注意个人清洁卫生，勤洗阴部，注意休息。

【上皮细胞(EC)偏高】：

(1)尿液中的上皮细胞主要包括肾小管上皮细胞、移行上皮细胞、鳞状上皮细胞。尿液中出现肾小管上皮细胞，多见于肾小管病变。移行上皮细胞提示相应部位的病变。

(2)在正常的尿液中可见少量的鳞状上皮细胞，如果鳞状上皮细胞大量增加，并伴有白细胞增多，则提示有炎症，女性患者则因排除阴道分泌物混入的位于阴道表层的扁平上皮细胞。

【右肺钙化斑】：

(1)肺钙化灶是肺部的病理性产物，主要是肺部曾有过炎症或结核感染等病变，在机体修复的过程中，这些病变被纤维组织填充，并有钙质沉淀，形成的钙化结节或者钙化灶，提示是一个陈旧性病变。建议定期复查。

【宫颈肥大】：

(1)宫颈肥大引起的原因一是慢性炎症长期刺激，使宫颈充血、水肿，宫颈腺体和间质发生增生而导致宫颈不同程度的肥大、硬度增加。

(2)二是在宫颈腺体的深部可能出现粘液潴留，形成大小不等的囊肿，使宫颈变得肥大。

(3)宫颈肥大有时可比正常宫颈增大2~4倍，宫颈表面可以是光滑的，也可有糜烂。宫颈质地一般较硬，这是纤维结缔组织增生所致的。

(4)如果是单纯性的宫颈肥大，一般不需特殊处理，妇科定期复查即可。

【肝内钙化斑】：

- (1) 肝内钙化斑或肝内钙化灶是指在 B 超或 CT 图像中呈现出肝脏结石样改变，肝内毛细血管壁的钙化斑或由于肝内胆汁的粘稠形成强回声伴声影。一般有强回声或薄密度的影像表现，可呈单个或多个钙化灶。
- (2) 肝内钙化灶的原因有两大类：肝脏新陈代谢或以往疾病留下的痕迹，并无明显症状，对身体没有伤害，无须特殊治疗。
- (3) 肝内钙化灶常发生于肝内胆管结石、肝内慢性炎症等疾病。这些疾病使肝细胞坏死，纤维组织增生，逐渐形成瘢痕，随之钙盐在炎症部位沉淀造成的一种病理变化，也有极少数的肝内钙化灶属于先天发育异常引起的肝脏畸形。
- (4) 通常情况下，肝内钙化灶不会出现伴随症状，仅肝内胆管结石患者可能出现肝区闷胀的感觉，但一般对身体没有明显的影响。因此不需要特殊治疗，可遵医嘱或进行定期复查。
- (5) 如果身体出现不适症状，应前往肝胆外科诊断治疗。
- (6) 在日常生活和工作中，患者需要保证充足的休息，生活规律，多喝水，以高蛋白、低脂、高维生素饮食为主，保证能量供给的同时减轻肝脏以及胃肠道的负担。

【牙结石】：

- (1) 牙结石又称牙石，是沉积在牙齿或修复体表面上已经钙化或正在钙化的菌斑或软垢。其开始时是软的，会因逐渐的钙化而变硬。它是由 75% 的磷酸钙，15-25% 的水、有机物、磷酸锰、矿酸钙及微量的钾、钠、铁所构成，并呈现出黄色、棕色或者黑色。
- (2) 牙结石通常存在于唾液腺开口处的牙齿表面（例如：下颚前牙的舌侧表面，上颚后牙的颊侧表面）和牙齿的颈部，以及口腔粘膜运动不到的牙齿表面等处。
- (3) 牙结石形成后，可伴随牙龈出血、牙龈萎缩、口臭等症状。
- (4) 牙结石是牙周病的重要病因，它会不断刺激牙周组织，并且压迫牙龈，影响血液循环，造成牙周组织的细菌感染，形成牙周囊袋，此后更易使食物残渣、牙菌斑、牙结石等的堆积，最终牙周支持组织全部破坏，导致牙齿松动，以至于不得不拔除牙齿。
- (5) 早晚刷牙、饭后漱口是防治牙结石形成的最重要措施。应采取正确的竖刷牙法和巴氏刷牙法，纠正横刷牙法。
- (6) 多吃富有维生素的粗纤维食物，如肉、蛋、各种蔬菜和水果，充分咀嚼以利于牙面清洁。少吃甜食及黏性很强的食物，不吃零食。
- (7) 建议每半年进行一次口腔健康检查，每年进行 2-3 次全口超声波洁牙术，使牙面、牙颈部经常处于洁净状态。

汇总医生： 樊兴国

主检日期： 2025-04-14

主检医生：

分科结果

身高、体重、血压

项目名称	检查结果	项目名称	检查结果
身高	162cm	体重	56kg
血压	106/69mmHg		

***小结:**

未见异常

操作员：杨柳庆 检查日期：2025-04-14 检查医生：名燕凌

内科

项目名称	检查结果	项目名称	检查结果
心率	64 次/min	心律	齐
心脏杂音	无	心界	正常
肺部	正常	呼吸音	呼吸音清
啰音	未闻及	叩诊	叩诊呈清音
腹部触诊	腹部平软	发育	正常
肝胆	肋下未触及	脾脏	肋下未触及
双肾	无叩击痛	肠鸣音	正常
营养	良好	神经系统	正常
生理反射	生理反射存在	病理反射	病理反射未引出
颅神经	正常	运动功能	正常
深浅感觉	正常	其它	无异常发现
既往史	无		

***小结:**

未见异常

操作员：名燕凌 检查日期：2025-04-14 检查医生：名燕凌

外科（女）

项目名称	检查结果	项目名称	检查结果
皮肤	正常	甲状腺	无肿大
浅表淋巴结	无肿大	肛门	正常
泌尿外生殖器	正常	四肢关节	未见异常
腹股沟	未见异常	足背动脉	正常
紫绀	无	色素沉着	无
脱毛	无	脱色	无
浮肿	无	皮下结节	无
头颅	正常	颈部	正常
乳腺	正常	脊柱	正常
直肠	未检	皮肤黄疸	无
四肢	活动正常	其他	无

***小结:**

未见异常

操作员：魏利平

检查日期：2025-04-14

检查医生：魏利平

眼科

项目名称	检查结果	项目名称	检查结果
视力(左)	0.6	视力(右)	0.5
辨色力	正常	眼睑	正常
结膜	正常	泪器	正常
角膜	正常	虹膜	正常
瞳孔	正常	晶状体	正常
玻璃体	正常	眼底	未见异常

***小结:**

(1) 左眼视力下降

(2) 右眼视力下降

操作员：田野青

检查日期：2025-04-14

检查医生：田野青

耳鼻喉科

项目名称	检查结果	项目名称	检查结果
听力(左)	正常	听力(右)	正常
外耳道	正常	鼓膜	正常
鼻窦	正常	鼻中隔	正常
鼻腔	正常	扁桃体	无肿大
嗅觉	正常	咽喉	正常

***小结:**

未见异常

操作员：裴文兴 检查日期：2025-04-14 检查医生：裴文兴

妇科内诊

项目名称	检查结果	项目名称	检查结果
外阴	正常	尿道口	正常
阴道	通畅	子宫	正常
附件	正常	宫颈	宫颈肥大
后穹窿	正常		

***小结:**

(1) 宫颈肥大

操作员：智美玲 检查日期：2025-04-14 检查医生：智美玲

口腔科

项目名称	检查结果	项目名称	检查结果
唇颊	正常	齿	正常
齿龈	正常	牙周	牙结石 I 度
舌腭	正常	腮腺	正常
颌下腺	正常	颞下颌关节	正常

***小结:**

(1) 牙周：牙结石

操作员：龚富生 检查日期：2025-04-14 检查医生：龚富生

检验报告

尿液分析+尿沉渣

项目名称	检查结果	单位	参考值	提示
白细胞尿	0	个/u1	0--13	
上皮细胞(EC)	50	/HP	0--28	↑
管型(CAST)	1	个/u1	0--1	
霉菌(尿)	0	/HP	0--0	
结晶	0	/HP	0--10	
透明度(CLA)	清亮			
胆红素(BIL)	-		阴性	
隐血(ERY)	-		阴性	
小圆上皮细胞(SRC)	0	个/u1	0--0	
维生素C	-		阴性	
异常红细胞	0	个/u1	0--3	
红细胞(正常)	0	个/u1	0--6	
鳞状上皮细胞	50	个/u1	0--0	↑
粘液丝	13	个/u1	0--0	↑
颜色(Colour)	淡黄色			
尿葡萄糖(GLU)	-		阴性	
酮体(KET)	-		阴性	
比重(SG)	1.010		1.003--1.030	
酸碱度(PH)	6.0		4.5--8.0	
尿蛋白质(PRO)	-		阴性	
尿胆原(URO)	-		阴性	
亚硝酸盐(NIT)	-		阴性	
红细胞(尿)(RBC)	0	个/u1	0--6	
尿白细胞(LEU)	-		阴性	

***小结：**

上皮细胞(EC) 偏高(50 /HP) 鳞状上皮细胞偏高(50 /HP) 粘液丝偏高(13 /HP)
 操作员：祁佳佳 检查日期:2025-04-14 检查医生:康建忠

血常规（五分类）

项目名称	检查结果	单位	参考值	提示
白细胞(WBC)	3.99	10 ⁹ /L	3.5--9.5	
淋巴细胞绝对值(LY#)	1.42	10 ⁹ /L	1.1--3.2	
淋巴细胞百分比(LY%)	35.5	%	20--50	
中性粒细胞绝对值(GR#)	2.37	10 ⁹ /L	1.8--6.3	
中性粒细胞百分比(GR%)	59.5	%	40--75	
嗜碱性粒细胞绝对值(BA#)	0.00	10 ⁹ /L	0--0.06	
嗜碱性粒细胞百分比(BA%)	0.1	%	0--1.0	
嗜酸性粒细胞绝对值(E0#)	0.03	10 ⁹ /L	0.02--0.52	
嗜酸性粒细胞百分比(E0%)	0.6	%	0.4--8.0	
血小板(PLT)	207	10 ⁹ /L	125--350	
血小板分布宽度(PDW)	15.6	%	15--17	
平均血小板体积(MPV)	10.2	f1	6.0--14.0	
血小板压积(PCT)	0.210	%	0.11--0.28	
红细胞(RBC)	4.13	10 ¹² /L	3.8--5.1	
血红蛋白	126	g/L	115--150	
红细胞压积(HCT)	38.4	%	35--45	
红细胞平均体积(MCV)	93.0	f1	82--100	
平均血红蛋白含量(MCH)	30.4	pg	27--34	
平均血红蛋白浓度(MCHC)	327	g/L	316--354	
单核细胞绝对值(MO#)	0.17	10 ⁹ /L	0.1--0.60	
单核细胞百分比(MO%)	4.3	%	3--10	
红细胞分布宽度标准差(RDW-SD)	42.0	f1	35--56	
红细胞分布宽度变异系数(RDW-CV)	12.0	%	10.6--16.6	

大血小板比率	26.1	%	11--45	
大血小板数目	54	$10^9/L$	30--90	
未成熟粒细胞数目	0.00	$10^9/L$	0--999	
未成熟粒细胞百分比	0.1	%	0--100	
有核红细胞数目	0.000	$10^9/L$	0--9999	
有核红细胞百分比	0.00	/100WBC	0--9999	

***小结:**

未见异常

操作员：王小雪 检查日期:2025-04-14 检查医生:康建忠

肾功三项

项目名称	检查结果	单位	参考值	提示
肌酐(CREA)	58.10	$\mu\text{mol/L}$	41--73	
尿酸(UA)	242.00	$\mu\text{mol/L}$	140--340	
尿素测定(Urea)	4.70	mmol/L	2.6--7.5	

***小结:**

未见异常

操作员：刘慧芳 检查日期:2025-04-14 检查医生:康建忠

空腹血糖

项目名称	检查结果	单位	参考值	提示
葡萄糖(GLU)	4.82	mmol/L	3.89--6.1	

***小结:**

未见异常

操作员：刘慧芳 检查日期:2025-04-14 检查医生:康建忠

血脂四项

项目名称	检查结果	单位	参考值	提示
动脉硬化指数	1.37		1.31--3.19	
总胆固醇(CHOL)	6.05	mmol/L	2.59--5.2	↑

甘油三脂(TG)	2.67	mmol/L	0.7--1.7	↑
低密度脂蛋白(LDL)	2.18	mmol/L	0--4.13	
高密度脂蛋白(HDL)	1.59	mmol/L	0.77--1.55	↑

***小结:**

总胆固醇(CHOL)偏高(6.05 mmol/L) 甘油三脂(TG)偏高(2.67 mmol/L) 高密度脂蛋白(HDL)偏高(1.59 mmol/L)

操作员：刘慧芳 检查日期:2025-04-14 检查医生:康建忠

肝功能三项

项目名称	检查结果	单位	参考值	提示
γ-谷氨酰转肽酶(GGT)	20.0	U/L	7--45	
丙氨酸氨基转移酶(ALT)	24.00	U/L	7--40	
门冬氨酸氨基转移酶(AST)	27.00	U/L	13--35	
谷草比谷丙	1.13		0.4--2.5	

***小结:**

未见异常

操作员：刘慧芳 检查日期:2025-04-14 检查医生:康建忠

大同现代医学检验实验室

液基薄层细胞学图文报告

ID: 2025115249

病理号: 105298

姓名: 王静

性别: 女

年龄: 37岁

送检科室:

电话号码: 13546051808

床号:

病历号:

体检号: 2306010591

送检医院: 大同瑞慈康复体检

送检日期: 2025-04-14

末次月经:

送检医生:

采样日期:

报告日期: 2025-04-14

标本满意度: 满意

细胞量: >45%

红细胞:

经期样本:

颈管细胞:

化生细胞:

鳞状细胞:

宫颈柱状细胞:

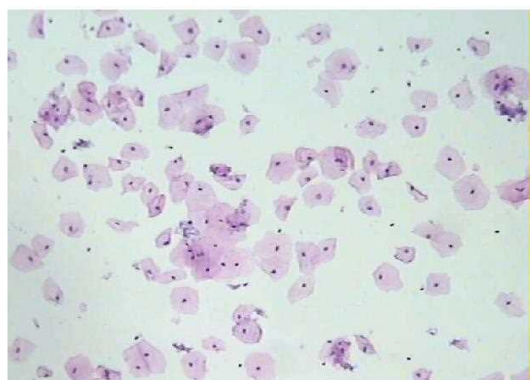
未见上皮内病变/恶性细胞:

正常范围内:

良性反应性改变:

- 炎性:
- 放疗:
- 妊娠:
- 萎缩性:
- 宫内避孕器:
- 其他:

- 轻度:
- 中度:
- 重度:



病原体: 滴虫感染: 念珠菌感染: 细菌感染:

提示 HPV 感染: 疱疹病毒感染:

鳞状上皮细胞分析:

- 非典型鳞状细胞:
- 倾向上皮内瘤变:
 - 倾向良性反应性改变:
 - 不能明确意义(ASC-US):
 - 不排除高度病变(ASC-H):

- 上皮内低度病变: 鳞癌:
- 上皮内高度病变:
- CIN2:
 - CIN3:

腺上皮细胞分析:

- 非典型腺细胞:
- 宫内膜:
 - 来源不明:

- 非典型腺细胞(宫颈管):
- 倾向原位腺癌:
 - 不能明确意义:
 - 倾向良性反应性改变:

- 腺癌:
- 宫颈管:
 - 宫内膜:
 - 其它:

- 炎细胞:
- 轻度:
 - 中度:
 - 重度:
- 可疑腺癌:

诊断意见: 未见上皮内病变或恶性细胞 (NILM)。

建议:

报告医师: 张荣生

地址: 大同市魏都大道 79 号, 本报告医师签字后有效
咨询: 0352-2830587 4006-122-995

妇科细胞学是筛查项目, 出于技术原因, 可能会有假阴性结果, 本检测仅对来样负责, 如果对结果有疑义, 请在收到报告 7 天内与我们联系。

大同瑞慈康复医院 12导联心电图报告

王静 女 37岁 体检号:430082

病床号:

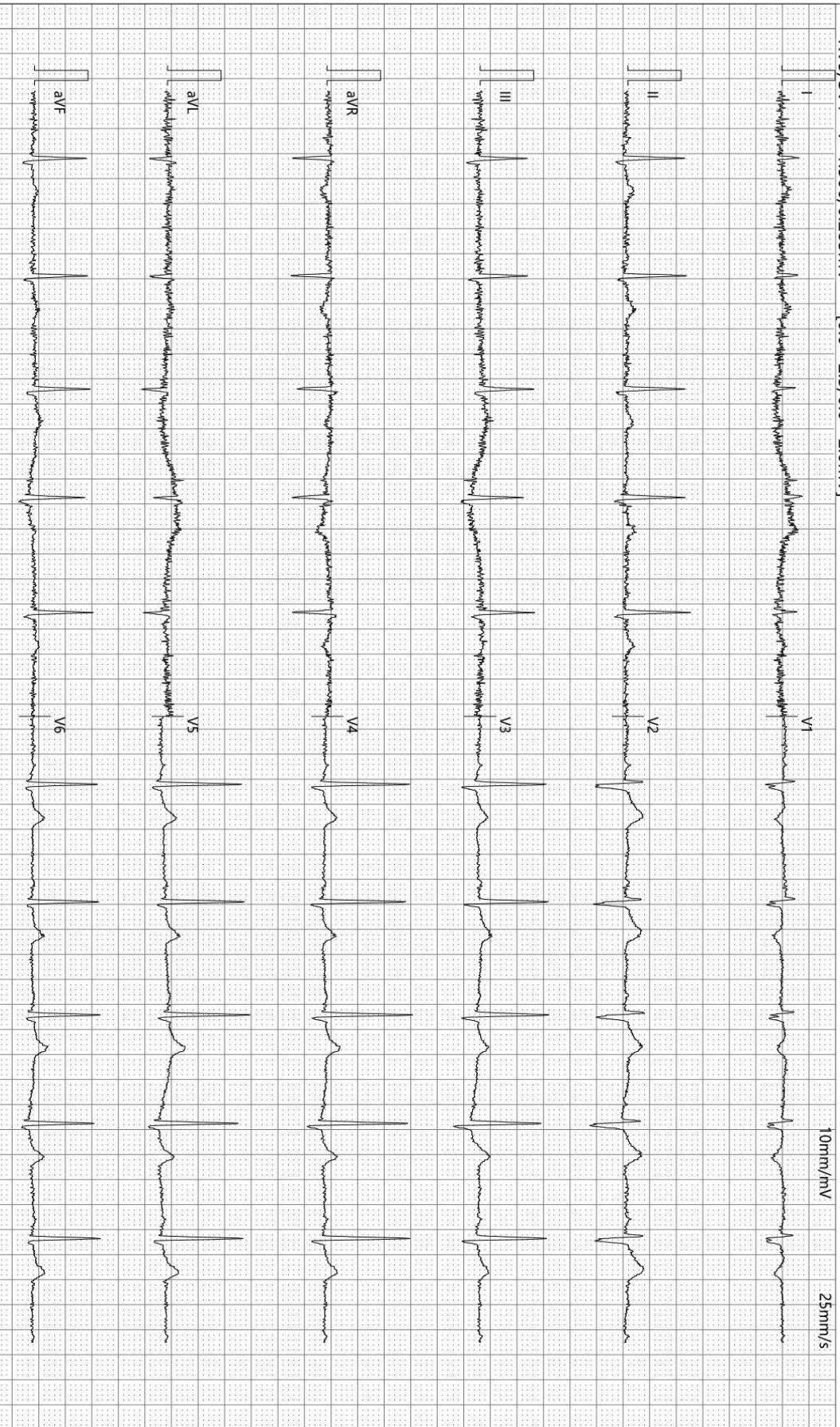
诊断结果:

- 1.窦性心律
- 2.正常心电图

诊断医生:

张进
同志峰

HR : 65bpm [60 ~ 100bpm]
 P : 96ms [0 ~ 110ms]
 PR : 165ms [120 ~ 200ms]
 QRS : 89ms [60 ~ 100ms]
 QT/QTc : 394/410ms [320 ~ 440/0 ~ 460ms]
 P/QRS/T : -19.1 / 75.4/ 90.0 ~ 75deg [0 ~ 75/-30 ~ 90/0 ~ 75deg]
 RV5/SV1 : 1.506/0.283mV [0.0 ~ 2.5/0.0 ~ 2.0mV]



检查时间:2025-04-14 08:08:31

诊断时间:2025-04-14 08:11:30

SEMIP V1.90

仅供临床参考

Rich 大同瑞慈康复医院
超声诊断图文报告

流水号: 2306010591

超声号: 1826857

姓名: 王静

年龄: 37 岁

性别: 女

检查设备: Vivid E95

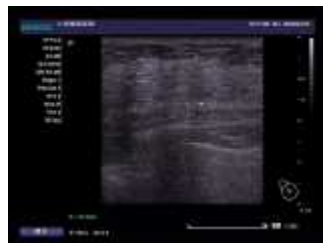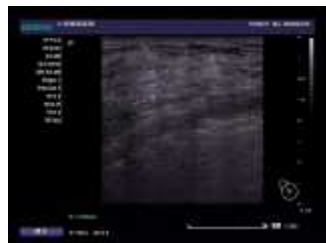体检号: 430082

申请医院: 本院

体检科室: 体检科

检查部位: 乳腺彩超

经典图像:



影像所见:

双侧乳腺腺体层次清晰, 右乳腺体厚 1.2cm, 左乳腺体厚 1.1cm, 乳导管未见扩张, 未见明显占位性病变, CDFI: 未见异常血流信号。

双侧腋下未见明显肿大淋巴结。

影像诊断:

双侧乳腺未见明显异常

报告医师: 李菊蓉

检查日期: 2025-04-14

审核医师: 李菊蓉

报告日期: 2025-04-14



注: 本报告仅供临床医生参考!

地址: 大同市魏都大道 79 号。若有疑问, 请致电: 0352---2830580

Rich 大同瑞慈康复医院
超声诊断图文报告

流水号: 2306010591

超声号: 1826870

姓名: 王静

年龄: 37 岁

性别: 女

检查设备: Vivid E95

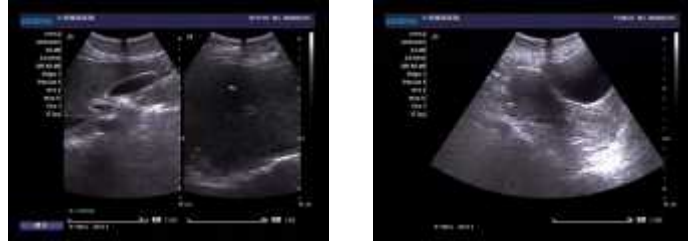体检号: 430082

申请医院: 本院

体检科室: 体检科

检查部位: 全腹彩超

经典图像:



影像所见:

肝脏大小形态正常, 包膜光滑完整, 其内探及强回声斑, 直径约 0.34cm, 余实质回声均匀, 肝内管道系统走行清晰, 门静脉及肝内胆管不扩张。

胆囊大小形态正常, 壁不厚、光滑, 囊内透声好, 肝外胆管不扩张。

胰腺大小形态正常, 实质回声均匀, 主胰管不扩张。

脾脏大小形态正常, 实质回声均匀, 脾门静脉不宽。

双肾大小形态正常, 皮髓质分界清晰, 集合系统未见分离, 双侧输尿管未见扩张。

膀胱充盈佳, 未见明显异常。

前位子宫, 大小约 7.9*3.6*4.8cm, 肌壁回声均匀, 内膜线清晰, 厚 0.5cm, 宫颈厚约 3.1cm, 双侧附件区未见异常。

影像诊断:

1. 肝内钙化斑

报告医师: 李菊蓉

检查日期: 2025-04-14

审核医师: 李菊蓉

报告日期: 2025-04-14



注: 本报告仅供临床医生参考!

地址: 大同市魏都大道 79 号。若有疑问, 请致电: 0352---2830580

姓名: 王静

年龄: 37岁

性别: 女

检查设备: 西门子数字X线摄影

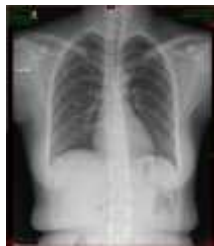体检号: 430082

申请医院: 本院

体检科室: 体检科

检查部位: 胸部正位片

经典图像:



影像所见:

胸廓对称。气管居中，纵隔无移位。右中肺野可见斑点状钙化斑。肺门影未见增大。心脏大小、形态正常。双膈面光滑，肋膈角锐利。

影像诊断:

右肺钙化斑。必要时CT进一步检查。

报告医师: 李贵

检查日期: 2025-04-14

审核医师: 李贵

报告日期: 2025-04-14