



2306010577

大同瑞慈健康体检

报 告 册

体检编号	430068	工号	42
姓名	孙雪彬		
性别	男	年龄	59岁
单位	平城区卫健委		
部门	平城区卫健委		
联系电话	13503522662		
体检日期	2025-07-05		

尊敬的孙雪彬先生您好！

首先，瑞慈健康体检全体员工欢迎您的光临，并对您的信任表示衷心的感谢！

您于 2025-07-05 （体检编号：430068）完成健康检查，本机构的各科医生已根据您的体检项目及结果，汇总成此份健康体检报告，并经总检医生审核。据此提出对您健康状况的综合分析及建议。

瑞慈健康体检倡导“大健康、大康复”，提出“健康是第一财富（Rich）”的人文理念。希望您仔细阅读并妥善地保管此份健康体检报告，并认真关注报告中的提示与建议，若您对报告内容有任何疑问，可直接与瑞慈健康体检客服部联系，进一步咨询。

健康体检咨询电话：0352-2824444

客户服务咨询电话：0352-2830597

400-6112995

瑞慈健康体检报告由下列内容组成：

第一部分：主检报告

第二部分：分科分项结果

第三部分：检验报告

第四部分：附表

主检报告

检查综述

- 1、【身高、体重、血压】（1）体重指数 25.06：超重
- 2、【眼科】（1）左眼视力下降 （2）右眼视力下降
- 3、【血常规（五分类）】大血小板数目偏低($24 \times 10^9/L$)
- 4、【生化系列】总胆固醇(CHOL)偏高(5.78 mmol/L) 甘油三脂(TG)偏高(4.31 mmol/L)
- 5、【尿液分析+尿沉渣】隐血(ERY)3+ 正常红细胞偏高(44 个/u1) 比重(SG)偏低(1.000) 红细胞(尿)(RBC)偏高(44 个/u1)
- 6、【肺部双源 CT】1、呼吸性细支气管炎并间质改变，小叶性肺气肿，肺大泡形成。2、冠状动脉硬化性改变，进一步检查3、右肺下叶纤维钙化灶
- 7、【心电图】1.窦性心律2.不完全性右束支传导阻滞
- 8、【甲状腺/颈部血管彩超二选一】右侧颈总动脉膨大处、右锁骨下动脉起始处斑块形成
- 9、【全腹彩超】1.轻度脂肪肝2.双肾囊肿（左侧伴多发囊壁钙化）
- 10、【口腔科】（1）右下第三磨牙 阻生齿 左上第二磨牙 残冠 （2）牙周：牙结石
- 11、【动脉硬化检测】双侧下肢静态 ABI 未见异常；双侧外周动脉僵硬度增高。

医生建议

【超重】：

- (1)体重指数是判断体重超标或偏低的主要指标。体重是反映和衡量一个人健康状况的重要标志之一，过胖和过瘦都不利于健康，身高体重不协调也不会给人以美感。体重的变化，还会直接反映身体长期的热量平衡状态。
- (2)当需要比较及分析一个人的体重对于不同身高的人所带来的健康影响时，体重指数是一个中立而可靠的指标。其主要适用于需要体重测试、体型肥胖和全身检查的人群。
- (3)体重指数（BMI）是世界卫生组织推荐的国际统一使用的肥胖分型标准，也是目前国际上常用的衡量人体胖瘦程度以及是否健康的一个标准，其计算方式为： $BMI = \text{体重（千克）} / \text{身高（米} \times \text{米）}$ 。成人的标准值是 BMI18.5-23.9 之间。低于 18.5 为体重指数偏低；高于 23.9 则为体重指数偏高。
- (4)一般表现为体重超重或肥胖，超重及肥胖会出现一系列代谢性疾病，如高血压、高血糖、高血脂、高尿酸血症等，所以体重指数偏高者一定要注意控制体重。
- (5)合理控制饮食，食品多样化，食物纤维可适量增加，饮食规律，避免暴饮暴食，低盐、低脂饮食为主，减少高热量食物的摄入。
- (6)加强体育锻炼，每天最少保持 30 分钟的中等强度运动。鼓励每天至少快步走 6000 步比较健康。肥胖患者不适合较剧烈的运动，会加重膝关节的负担，可以选择游泳、划船等对膝关节负荷较小的运动。
- (7)定期检查血糖、血脂、肝功、肝脏 B 超等，积极治疗基础性疾病。
- (8)减少热量摄取及增加热量消耗。强调以健康行为、饮食、运动为主的综合治疗。

【左眼视力下降】：

- (1)视力下降是由角膜白斑或角膜炎、晶状体混浊、眼底疾病、屈光不正等原因引起，建议眼科诊断治疗。

【右眼视力下降】：

- (1)视力下降是由角膜白斑或角膜炎、晶状体混浊、眼底疾病、屈光不正等原因引起，建议眼科诊断治疗。

【大血小板数目偏低】：

- (1)供内科结合临床参考。

【总胆固醇(CHOL)偏高】：

- (1)总胆固醇是脂质的主要成分之一，其数量受年龄、家族、性别、饮食、遗传等多种因素影响。总胆固醇对人体生长发育以及新陈代谢有重要的作用，正常值是 2.59-5.20mmol/L。
- (2)总胆固醇升高后，会增加类脂物质的堆积，会产生更多的血管斑块，进而增加心脑血管疾病的风险。大于 5.21-5.69mmol/L 是胆固醇的临界偏高，即使是一个完全健康的人，只要总胆固醇 >7.2mmol/L 或低密度脂蛋白 >4.9mmol/L，未来发生心脑血管的风险就明显增高，应该马上治疗。
- (3)总胆固醇升高根据病因可分为两大类：一是原发性，是由于遗传因素缺陷所致，另一种是继发性，可引起其升高的疾病主要有糖尿病、高血压、甲减、肝肾疾病等。
- (4)降低总胆固醇的治疗中，原发性偏高应积极应用降脂药，曾经选择他汀类药物，胆固醇不能达标的，可联合用药（如依折麦布等）。
- (5)如果总胆固醇偏高，且患者有糖尿病、高血压、甲减、肝肾疾病或者已经发生心脑血管疾病的人更应积极用药，控制降低疾病风险。
- (6)戒烟，增强运动，采用低脂、低糖饮食，少食富含脂肪、胆固醇及饱和脂肪酸的食物，多进食蔬菜、水果、豆制品、粗粮、鱼和高纤维食品。
- (7)必要时在医师指导下使用降脂药物治疗，并前往内分泌科复诊。

【甘油三脂(TG)偏高】：

- (1)甘油三酯是甘油和脂肪酸所构成的有机化合物，甘油三酯测定是脂类代谢的重要指标之一。
- (2)甘油三酯增高与冠心病的发生有着重要的相关性，随年龄增大而有上升的趋势，其增高最常见于高脂和过量糖类饮食、肥胖等。
- (3)甘油三酯主要功能是为机体提供能量，其正常值在 0.7-1.7mmol/L 之间，1.7-2.29mmol/L 为边缘增高，提示应该注意饮食和运动了。
- (4)甘油三酯大于 2.3mmol/L，就称为高甘油三酯血症。甘油三酯增高虽然不会直接导致血管斑块的形成，但也会间接引起心脑血管疾病风险增加，同时，当甘油三酯大于 5.6mmol/L 时，还会增加急性胰腺炎的风险，所以降低甘油三酯的基础主要是控制饮食，饮食控制不佳可以选择药物治疗。
- (5)生活方式的干预是控制甘油三酯水平升高的基础，包括减重，增加运动量，限制酒精摄入以及避免食用果糖和高碳水化合物食物。多食蔬菜水果，定期复查。
- (6)明显增高者在医师的指导下使用降脂药物治疗，首选他汀和贝特类药物。

【红细胞(尿)(RBC)偏高】：

- (1)建议泌尿外科复查，结合临床参考。

【比重(SG)偏低】：

- (1)供内科结合临床参考。
- (2)常见于大量饮水、尿崩症、肾衰等。
- (3)定期复查，内科咨询及诊治。

【隐血(ERY)3+】：

- (1)尿隐血可分为肉眼血尿和镜下血尿。肉眼血尿是指肉眼能见到血色的尿，尿液呈洗肉水色或血色，通常在 1000ml 尿中含有 1ml 血液即肉眼可见。镜下血尿是指尿的颜色正常，通过显微镜可以观察到尿液中含红细胞，通常离心沉淀后的尿液镜检每高倍视野有红细胞 3 个以上。
- (2)尿隐血是泌尿系疾病常见的症状之一，生理情况下女性生理期、运动后等都可以引起，病理情况下大多是由泌尿系统疾病引起，如泌尿系炎症、尿路结石等，也有一些血尿是由全身性疾病或泌尿系统邻近器官所致。
- (3)需要指出的是：尿液呈红色并不都是血尿，有些药物、食物都能使尿液呈红色、橙色或褐色；由于严重创伤、错误输血等大量红细胞或组织破坏，也可导致血红蛋白或肌红蛋白尿。
- (4)建议往泌尿外科进一步复查，以明确诊断。

【呼吸性细支气管炎并间质改变，小叶性肺气肿，肺大泡形成。】：

- (1)建议呼吸科诊断治疗

【右肺下叶纤维钙化灶】：

(1) 建议呼吸内科诊断治疗。

【冠状动脉硬化性改变，进一步检查】：

(1) 建议心血管科诊断治疗

【不完全性右束支传导阻滞】：

(1) 可见于正常人或器质性心脏病，如不伴有其它心脏病，常无重要临床意义。没有症状者，暂时不用治疗，请定期复查心电图。如果出现心悸、心跳、胸闷等临床症状，建议往心血管内科进一步检查治疗。

【右侧颈总动脉膨大处、右锁骨下动脉起始处斑块形成】：

(1) 建议心血管内科诊断治疗。

【双肾囊肿】：

(1) 建议泌尿科诊断治疗

【轻度脂肪肝】：

(1) 脂肪肝是指肝脏被脂肪浸润，为一种多病因引起的获得性疾病。

(2) 脂肪肝是以肝细胞脂肪变性和脂肪蓄积为病理特征，最常见易患因素有超重或肥胖、进食油腻食物、高脂血症（尤其甘油三酯升高）、营养失调（营养过量或不足）、饮酒、高脂血症、少运动、糖耐量异常、减肥造成体重急剧下降、营养不良、中毒和药物等。

(3) 当肝内脂类（主要为甘油三酯）含量超过肝重的 5% 时为脂肪肝。脂肪肝是一个常见的临床现象，不是一个独立性的疾病。

(4) 值得注意的是，过多的脂肪在肝组织、肝细胞内浸润，引起肝细胞肿大，严重可致肝硬化。脂肪肝是可逆性的，合理饮食、运动及治疗后可恢复。

(5) 合理控制饮食，控制总摄入量，低盐、低脂和低糖类饮食，少吃动物内脏，多吃蔬菜水果；

(6) 控制危险因素，如控制体重、改善胰岛素抵抗、调整血脂紊乱，戒酒、戒烟，坚持长期有氧运动，加强体育锻炼；

(7) 定期复查腹部彩超、血脂、肝功能。

【牙结石】：

(1) 牙结石又称牙石，是沉积在牙齿或修复体表面上已经钙化或正在钙化的菌斑或软垢。其开始时是软的，会因逐渐的钙化而变硬。它是由 75% 的磷酸钙，15-25% 的水、有机物、磷酸锰、矿酸钙及微量的钾、钠、铁所构成，并呈现出黄色、棕色或者黑色。

(2) 牙结石通常存在于唾液腺开口处的牙齿表面（例如：下颚前牙的舌侧表面，上颚后牙的颊侧表面）和牙齿的颈部，以及口腔粘膜运动不到的牙齿表面等处。

(3) 牙结石形成后，可伴随牙龈出血、牙龈萎缩、口臭等症状。

(4) 牙结石是牙周病的重要病因，它会不断刺激牙周组织，并且压迫牙龈，影响血液循环，造成牙周组织的细菌感染，形成牙周囊袋，此后更易使食物残渣、牙菌斑、牙结石等的堆积，最终牙周支持组织全部破坏，导致牙齿松动，以至于不得不拔除牙齿。

(5) 早晚刷牙、饭后漱口是防治牙结石形成的最重要措施。应采取正确的竖刷牙法和巴氏刷牙法，纠正横刷牙法。

(6) 多吃富有维生素的粗纤维食物，如肉、蛋、各种蔬菜和水果，充分咀嚼以利于牙面清洁。少吃甜食及黏性很强的食物，不吃零食。

(7) 建议每半年进行一次口腔健康检查，每年进行 2-3 次全口超声波洁牙术，使牙面、牙颈部经常处于洁净状态。

【阻生齿】：

(1) 牙齿在颌骨内由于位置不当，不能萌出到正常咬合位置，这样的牙齿称为阻生齿。最常见的阻生齿是下颌第三磨牙，其次是上颌第三磨牙和上颌尖牙等。

(2) 阻生齿和覆盖在其上的牙龈之间，很容易藏污纳垢，滋生细菌，引起口臭、牙齿龋坏等，当身体抵抗力下降时，常常会导致牙冠周围的牙龈发生炎症，严重时脸颊可致肿胀，张口困难，甚至会引起全身发烧，颌下淋巴结肿大。

(3) 阻生齿常常还会引起邻牙龋坏、松动、牙槽骨吸收等症状，所以能引起这些病变的阻生牙应该拔除。

- (4) 由于阻生齿位置不正，被邻牙阻挡，有些还可能完全被骨组织包埋，因此阻生齿的拔除比拔除其他牙齿要困难，被牙龈覆盖的要切开牙龈，被骨包埋的要把骨去除，被邻牙挡住的要把牙冠劈开，分片拔除。
- (5) 拔阻生齿费时较长，术中术后可能发生的并发症也较多，如：出血、断根、邻牙损伤等。
- (6) 建议如果阻生齿位置不当，引起智齿冠周炎、邻牙的龋坏、松动等病变时，可往口腔科行拔除术。

【残冠】：

- (1) 牙齿由于龋坏等原因而致使牙冠的大部分缺损，称为残冠。牙冠基本缺失，仅剩余牙根，称为残根。
- (2) 残根、残冠一旦形成，牙齿的髓腔、根管就暴露于口腔的有菌环境中，细菌可通过根管到达根尖，形成根尖周围炎，使牙齿成为病灶牙。乳牙的残根、残冠可能会引起恒牙的牙釉质发育不全，遗留的残根还可以引起恒牙萌出过早或过晚，影响恒牙萌出的时间和位置，导致牙列畸形。
- (3) 乳牙的残根、残冠，引起根尖周炎，或影响恒牙的萌出时，应予拔除。
- (4) 恒牙的残根、残冠，根尖周病损较大，牙周情况不良或对口腔粘膜有长期慢性刺激时，应予拔除。
- (5) 牙周情况较好，根尖周病损不大的残冠，可以先进行彻底的根管治疗，然后通过桩冠修复，最后进行全冠修复以恢复牙齿的外型和功能。
- (6) 牙周情况较好，根尖周病损不大，牙根粗壮的残根，可以先进行彻底的根管治疗后行桩冠修复，或保留进行覆盖义齿修复。

【外周动脉僵硬度增高】：

- (1) 动脉硬化是全身性粥样硬化在肢体局部表现，是全身性动脉内膜及其中膜呈退行性、增生性改变，使血管壁变硬缩小，失去弹性，从而继发血栓形成致使远端血流量进行性减少或中断。
- (2) 要均衡饮食，要防止其他疾病引起的动脉粥样硬化，如糖尿病、肥胖、高血压。少吃含油脂和胆固醇多的食品，减少盐的摄入，多吃富含高密度脂蛋白的鱼类、海鲜。戒烟限酒，控制体重，保持良好的心态。通过适量的运动，可以明显改善动脉粥样硬化。必要时内科咨询及诊治。

【正常红细胞偏高】：

- (1) 建议泌尿外科咨询，定期复查。

汇总医生： 丁昊炜

主检日期： 2025-07-06

主检医生：

分科结果

身高、体重、血压

项目名称	检查结果	项目名称	检查结果
身高	173cm	体重	75kg
血压	127/79mmHg		

*小结:

(1) 体重指数 25.06: 超重

操作员：杨彦霞

检查日期:2025-07-05

检查医生：名燕凌

内科

项目名称	检查结果	项目名称	检查结果
心率	72 次/min	心律	齐
心脏杂音	无	心界	正常
肺部	正常	呼吸音	呼吸音清
啰音	未闻及	叩诊	叩诊呈清音
腹部触诊	腹部平软	发育	正常
肝胆	肋下未触及	脾脏	肋下未触及
双肾	无叩击痛	肠鸣音	正常
营养	良好	神经系统	正常
生理反射	生理反射存在	病理反射	病理反射未引出
颅神经	正常	运动功能	正常
深浅感觉	正常	其它	无异常发现
既往史	无		

*小结:

未见异常

操作员：名燕凌

检查日期:2025-07-05

检查医生：名燕凌

外科（男）

项目名称	检查结果	项目名称	检查结果
皮肤	正常	甲状腺	无肿大
脊椎	无畸形	浅表淋巴结	无肿大
肛门	拒检	前列腺	未检
泌尿外生殖器	正常	四肢关节	未见异常
腹股沟	未见异常	足背动脉	正常
紫绀	无	色素沉着	无
脱毛	无	脱色	无
浮肿	无	皮下结节	无
头颅	正常	颈部	正常
乳腺	正常	脊柱	正常
直肠	未检	皮肤黄疸	无
四肢	活动正常	其他	无

***小结：**

未见异常

操作员：张明远

检查日期：2025-07-05

检查医生：张明远

眼科

项目名称	检查结果	项目名称	检查结果
视力(左)	0.6	视力(右)	0.6
辨色力	正常	眼睑	正常
结膜	正常	泪器	正常
角膜	正常	虹膜	正常
瞳孔	正常	晶状体	正常
玻璃体	正常	眼底	未见异常

***小结：**

(1) 左眼视力下降

(2) 右眼视力下降

操作员：田野青

检查日期：2025-07-05

检查医生：田野青

耳鼻喉科

项目名称	检查结果	项目名称	检查结果
听力(左)	正常	听力(右)	正常
外耳道	正常	鼓膜	正常
鼻窦	正常	鼻中隔	正常
鼻腔	正常	扁桃体	无肿大
嗅觉	正常	咽喉	正常

***小结:**

未见异常

操作员：裴文兴 检查日期：2025-07-05 检查医生：裴文兴

口腔科

项目名称	检查结果	项目名称	检查结果
唇颊	正常	齿	右下第三磨牙&阻生齿&左上第二磨牙&残冠
齿龈	正常	牙周	牙结石Ⅲ度
舌腭	正常	腮腺	正常
颌下腺	正常	颞下颌关节	正常

***小结:**

(1) 右下第三磨牙 阻生齿 左上第二磨牙 残冠

(2) 牙周：牙结石

操作员：龚富生 检查日期：2025-07-05 检查医生：龚富生

检验报告

尿液分析+尿沉渣

项目名称	检查结果	单位	参考值	提示
白细胞尿	0	个/u1	0--13	
上皮细胞(EC)	0	/HP	0--28	
管型(CAST)	0	个/u1	0--1	
霉菌(尿)	0	/HP	0--0	
结晶	0	/HP	0--10	
透明度(CLA)	清亮			
胆红素(BIL)	-		阴性	
隐血(ERY)	3+		阴性	
小圆上皮细胞(SRC)	0	个/u1	0--0	
维生素C	-		阴性	
异常红细胞	0	个/u1	0--3	
红细胞(正常)	44	个/u1	0--6	↑
鳞状上皮细胞	0	个/u1	0--0	
粘液丝	0	个/u1	0--0	
颜色(Colour)	淡黄色			
尿葡萄糖(GLU)	-		阴性	
酮体(KET)	-		阴性	
比重(SG)	1.000		1.003--1.030	↓
酸碱度(PH)	6.0		4.5--8.0	
尿蛋白质(PRO)	-		阴性	
尿胆原(URO)	-		阴性	
亚硝酸盐(NIT)	-		阴性	
红细胞(尿)(RBC)	44	个/u1	0--6	↑
尿白细胞(LEU)	-		阴性	

***小结:**

隐血(ERY)3+ 正常红细胞偏高(44 个/u1) 比重(SG)偏低(1.000) 红细胞(尿)(RBC)偏高(44 个/u1)
 操作员: 乔叶 检查日期:2025-07-05 检查医生:康建忠

生化系列

项目名称	检查结果	单位	参考值	提示
总蛋白(T PROT)	73.7	g/L	65--85	
白蛋白(ALB)	44.20	g/L	40--55	
球蛋白(GLB)	29.50	g/L	15--35	
白蛋白/球蛋白(ALB/GLB)	1.50		1.0--2.5	
碱性磷酸酶(ALP)	80.0	U/L	45--125	
肌酐(CREA)	80.80	umol/L	57--97	
尿酸(UA)	367.00	umol/L	200--420	
乳酸脱氢酶(LDH)	184.00	U/L	120--250	
淀粉酶(AMY)	82.00	IU/L	35--135	
葡萄糖(GLU)	5.42	mmol/L	3.89--6.1	
总胆红素(TBIL)	15.40	umol/L	0--26	
直接胆红素(DBIL)	3.1	umol/L	0--8.0	
间接胆红素(IBIL)	12.30	umol/L	0--17.39	
丙氨酸氨基转移酶(ALT)	19.00	U/L	9--50	
门冬氨酸氨基转移酶(AST)	28.00	U/L	15--40	
尿素测定(Urea)	4.69	mmol/L	3.1--8.0	
肌酸激酶(CK)	176.00	U/L	50--310	
α-羟丁酸脱氢酶	139.00	U/L	72--182	
C反应蛋白	0.50	mg/dl	0--3	
动脉硬化指数	1.70		1.31--3.19	
谷草比谷丙	1.47		0.4--2.5	
总胆固醇(CHOL)	5.78	mmol/L	2.59--5.2	↑
甘油三脂(TG)	4.31	mmol/L	0.7--1.7	↑

低密度脂蛋白(LDL)	2.16	mmol/L	0--4.13
高密度脂蛋白(HDL)	1.27	mmol/L	0.77--1.55

***小结:**

总胆固醇(CHOL) 偏高(5.78 mmol/L) 甘油三脂(TG) 偏高(4.31 mmol/L)

操作员：刘慧芳 检查日期:2025-07-05

检查医生:康建忠

血常规（五分类）

项目名称	检查结果	单位	参考值	提示
白细胞(WBC)	6.22	10 ⁹ /L	3.5--9.5	
淋巴细胞绝对值(LY#)	2.50	10 ⁹ /L	1.1--3.2	
淋巴细胞百分比(LY%)	40.3	%	20--50	
中性粒细胞绝对值(GR#)	2.98	10 ⁹ /L	1.8--6.3	
中性粒细胞百分比(GR%)	47.8	%	40--75	
嗜碱性粒细胞绝对值(BA#)	0.02	10 ⁹ /L	0--0.06	
嗜碱性粒细胞百分比(BA%)	0.3	%	0--1.0	
嗜酸性粒细胞绝对值(EO#)	0.15	10 ⁹ /L	0.02--0.52	
嗜酸性粒细胞百分比(EO%)	2.5	%	0.4--8.0	
血小板(PLT)	177	10 ⁹ /L	125--350	
血小板分布宽度(PDW)	16.0	%	15--17	
平均血小板体积(MPV)	8.2	f1	6.0--14.0	
血小板压积(PCT)	0.146	%	0.11--0.28	
红细胞(RBC)	4.76	10 ¹² /L	4.3--5.8	
血红蛋白	155	g/L	130--175	
红细胞压积(HCT)	46.2	%	40--50	
红细胞平均体积(MCV)	97.0	f1	82--100	
平均血红蛋白含量(MCH)	32.5	pg	27--34	
平均血红蛋白浓度(MCHC)	335	g/L	316--354	
单核细胞绝对值(MO#)	0.57	10 ⁹ /L	0.1--0.60	
单核细胞百分比(MO%)	9.1	%	3--10	

红细胞分布宽度标准差 (RDW-SD)	48.0	f1	35--56	
红细胞分布宽度变异系数 (RDW-CV)	13.2	%	10.6--16.6	
大血小板比率	13.7	%	11--45	
大血小板数目	24	$10^9/L$	30--90	↓
未成熟粒细胞数目	0.00	$10^9/L$	0--999	
未成熟粒细胞百分比	0.1	%	0--100	
有核红细胞数目	0.000	$10^9/L$	0--9999	
有核红细胞百分比	0.00	/100WBC	0--9999	

***小结:**

大血小板数目偏低 ($24 \times 10^9/L$)

操作员：乔叶 检查日期:2025-07-05 检查医生:康建忠

大同瑞慈康复医院 12导联心电图报告

孙雪彬 男 59岁 体检号:430068

病床号:

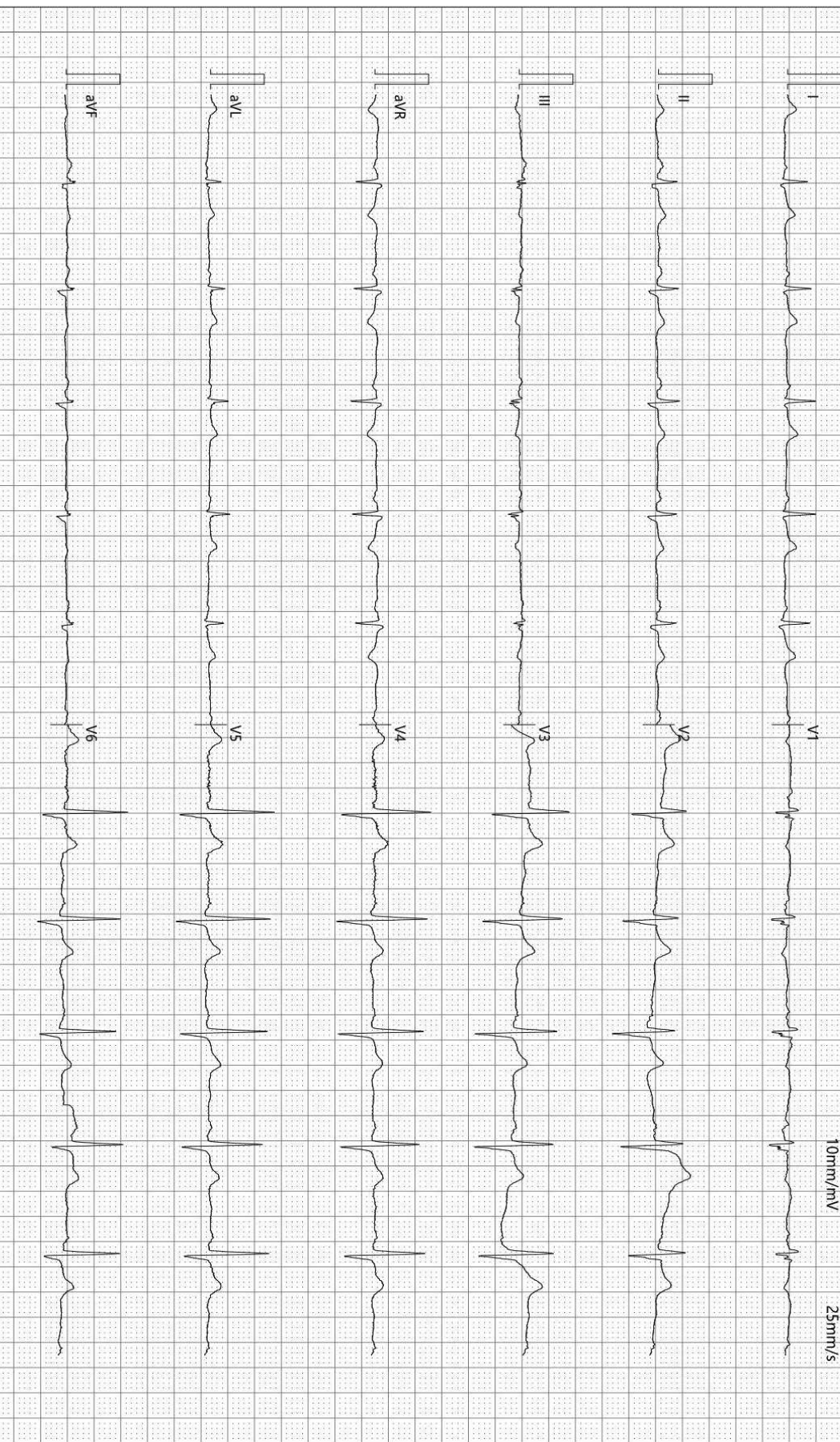
诊断结果:

- 1. 窦性心律
- 2. 不完全性右束支传导阻滞

诊断医生:

张生 陶志娟

HR : 71bpm [60~100bpm]
 P : 120 f ms [0~110ms]
 PR : 159ms [120~200ms]
 QRS : 98ms [60~100ms]
 QT/QTc : 375/408ms [320~440/0~450ms]
 P/QRS/T : 63/19/13deg [0~75/-30~90/0~75deg]
 RV5/SV1 : 1.151/0.262mV [0.0~2.5/0.0~2.0mV]



检查时间:2025-07-05 09:08:29

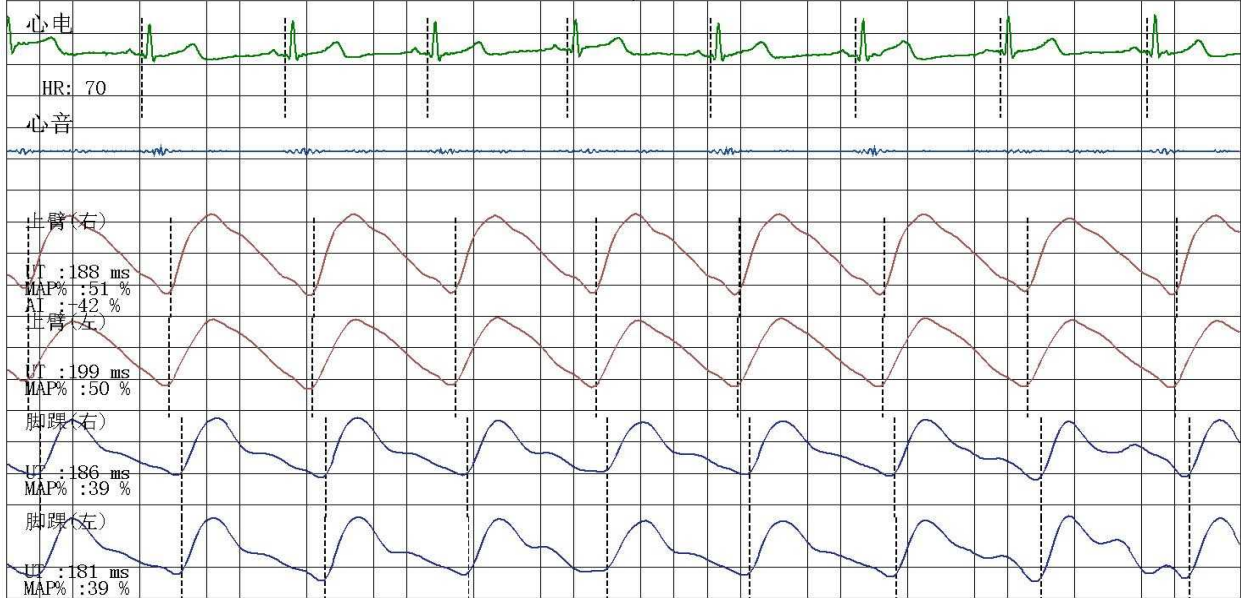
诊断时间:2025-07-05 09:11:52

SEMIP V1.90

仅供临床参考

大同瑞慈健康体检 动脉阻塞与僵硬度检测报告单

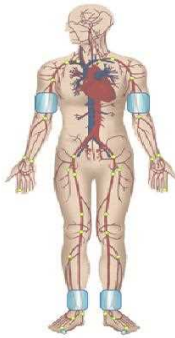
病历号: 2306010577 检查号: 3509
姓名: 孙雪彬 性别: 男 年龄: 59 岁
身高: 173.0 cm 体重: 75.0 kg BMI: 25.1



四肢动脉血压值 (mmHg)

上臂(右)

SBP: 127
MBP: 102
DBP: 80
PP: 47



上臂(左)

SBP: 131
MBP: 108
DBP: 85
PP: 46

脚踝(右)

SBP: 161
MBP: 117
DBP: 82
PP: 79

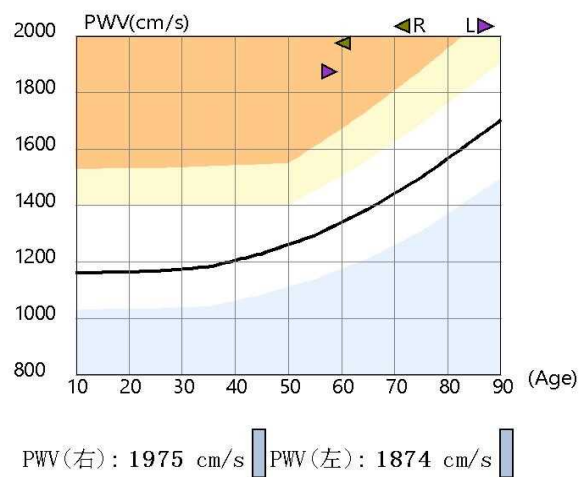
脚踝(左)

SBP: 156
MBP: 111
DBP: 79
PP: 77

动脉阻塞值

ABI (R): 1.23 ABI (L): 1.19
BAI (R): 0.79 BAI (L): 0.81

动脉硬化分析 (PWV) 图



检查所见

双侧上肢血压正常; 双侧上肢血压无明显差异; 双侧上肢脉压正常; 双侧下肢血压无明显差异; 双侧下肢脉压增大;
双侧下肢静态ABI在正常范围;
左侧baPWV增快; 右侧baPWV增快;
四肢动脉脉搏波形未见异常。

诊断所见

双侧下肢静态ABI未见异常;
双侧外周动脉僵硬度增高。

操作者: 邢秀彬

医师签名: 李桂珍

检查日期: 2025-07-05

高血压判断依据《中国高血压防治指南》(第三版)
ABI判断依据《2011版美国心脏协会/美国心脏病学学会周围动脉疾病指南》
电话:

地址: 大同市平城区魏都大道79号

Rich 大同瑞慈康复医院
超声诊断图文报告

流水号: 2306010577

超声号: 1874515

姓名: 孙雪彬

年龄: 59 岁

性别: 男

检查设备: Vivid E95

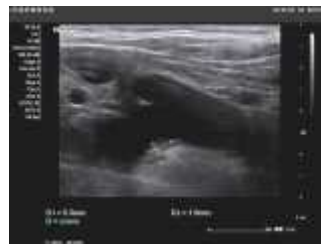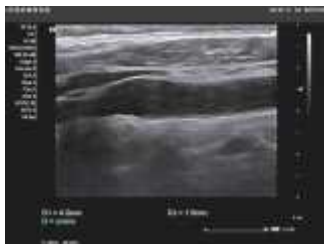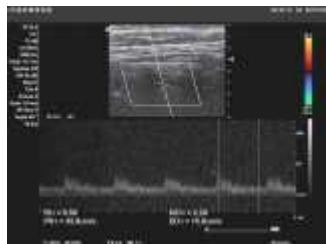
体检号: 430068

申请医院: 本院

体检科室: 体检科

检查部位: 甲状腺/颈部血管彩超二选一

经典图像:



影像所见:

右侧颈总动脉膨大处探及大小约 4.2*1.5mm 强回声斑块, 右锁骨下动脉起始处探及大小约 5.3*1.9mm 混合回声斑块, 左侧颈总动脉、双侧颈内、颈外动脉起始段内中膜不增厚, 内壁欠光滑, 管壁未见明确强回声斑。CDFI: 血流充盈好。PW: 频谱形态正常。

双侧椎动脉走行正常, 椎动脉内径正常, 管壁不厚, 管腔内为无回声, CDFI: 血流充盈好。PW: 频谱正常。

内径 mm	流速 cm/s	RI		
左侧椎动脉	3.3	35.8	0.56	
右侧椎动脉	3.4	38.4	0.56	

影像诊断:

右侧颈总动脉膨大处、右锁骨下动脉起始处斑块形成

报告医师: 李菊蓉

检查日期: 2025-07-05

审核医师: 李菊蓉

报告日期: 2025-07-05



注: 本报告仅供临床医生参考!

地址: 大同市魏都大道 79 号。若有疑问, 请致电: 0352---2830580

Rich 大同瑞慈康复医院
超声诊断图文报告

流水号: 2306010577

超声号: 1874517

姓名: 孙雪彬

年龄: 59 岁

性别: 男

检查设备: Vivid E95

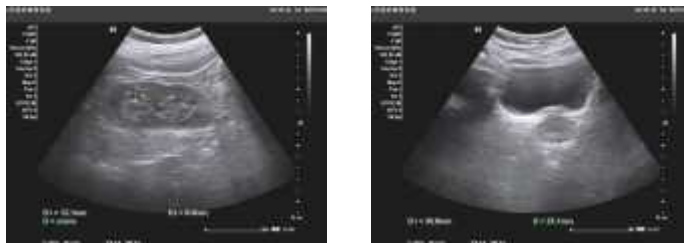
体检号: 430068

申请医院: 本院

体检科室: 体检科

检查部位: 全腹彩超

经典图像:



影像所见:

肝脏大小形态正常, 包膜光滑完整, 实质回声细腻增强, 肝内管道系统走行欠清晰, 门静脉及肝内胆管不扩张。
胆囊大小形态正常, 壁不厚、光滑, 囊内透声好, 肝外胆管不扩张。
胰腺大小形态正常, 实质回声均匀, 主胰管不扩张。
脾脏大小形态正常, 实质回声均匀, 脾门静脉不宽。
双肾大小形态正常, 皮髓质分界清晰, 双肾实质内均探及一囊性回声, 右侧大小约 0.7*0.5cm, 左侧大小约 1.2*1.0cm, 壁边见多个强回声斑, 大者直径约 0.6cm, 内透声好, 集合系统未见分离, 双侧输尿管未见扩张。
膀胱充盈佳, 未见明显异常。
前列腺形态正常, 大小约 3.6*2.5*3.0cm, 实质回声均匀。

影像诊断:

1. 轻度脂肪肝
2. 双肾囊肿 (左侧伴多发囊壁钙化)

报告医师: 李菊蓉

检查日期: 2025-07-05

审核医师: 李菊蓉

报告日期: 2025-07-05



注: 本报告仅供临床医生参考!

地址: 大同市魏都大道 79 号。若有疑问, 请致电: 0352---2830580

ID 号: 2306010577

影像号: CT20250705041

姓名: 孙雪彬

年龄: 59 岁

性别: 男

检查设备: 西门子量子双源 CT

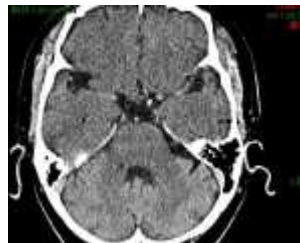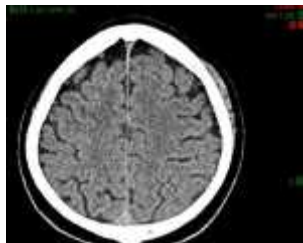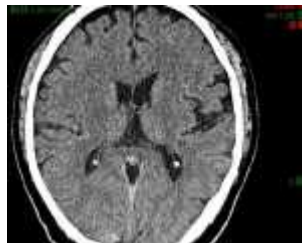体检号: 430068

申请医院: 本院

体检科室: 体检科

检查部位: 脑部双源 CT

经典图像:



影像所见:

颅脑结构双侧对称, 脑实质内未见异常密度。中线结构居中。脑沟、裂、池及脑室系统等未见异常。

影像诊断:

颅脑未见明显异常

报告医师: 剧艳军

检查日期: 2025-07-05

审核医师: 剧艳军

报告日期: 2025-07-05

ID号: 2306010577

影像号: CT20250705040

姓名: 孙雪彬

年龄: 59岁

性别: 男

检查设备: 西门子量子双源 CT

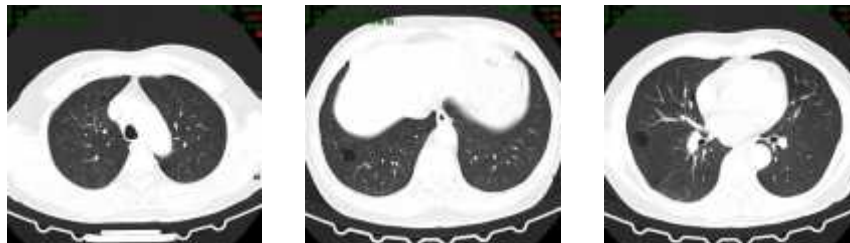体检号: 430068

申请医院: 本院

体检科室: 体检科

检查部位: 肺部双源 CT

经典图像:



影像所见:

胸廓对称, 纵隔无偏移。双肺支气管血管纹理模糊, 增多, 小叶性结构增多模糊, 间质密度增高, 小叶性含气囊肿形成, 部分肺大泡形成直径约 2.1cm。右肺下叶纤维钙化灶, 直径约 0.3cm, 段以上支气管通畅, 心影形态未见异常, 冠状动脉走行区钙化, 纵隔内气管隆突旁、肺门旁淋巴结部分钙化斑。两侧胸膜未见异常。

影像诊断:

- 1、呼吸性细支气管炎并间质改变, 小叶性肺气肿, 肺大泡形成。
- 2、冠状动脉硬化性改变, 进一步检查
- 3、右肺下叶纤维钙化灶

报告医师: 剧艳军

检查日期: 2025-07-05

审核医师: 剧艳军

报告日期: 2025-07-05