



2306010572

大同瑞慈健康体检

报 告 册

| | | | |
|------|-------------|----|-----|
| 体检编号 | 430063 | 工号 | 34 |
| 姓名 | 刘海涛 | | |
| 性别 | 男 | 年龄 | 58岁 |
| 单位 | 平城区卫健委 | | |
| 部门 | 平城区卫健委 | | |
| 联系电话 | 15035202950 | | |
| 体检日期 | 2023-12-26 | | |

尊敬的刘海涛先生您好！

首先，瑞慈健康体检全体员工欢迎您的光临，并对您的信任表示衷心的感谢！

您于 2023-12-26 （体检编号：430063）完成健康检查，本机构的各科医生已根据您的体检项目及结果，汇总成此份健康体检报告，并经总检医生审核。据此提出对您健康状况的综合分析及建议。

瑞慈健康体检倡导“大健康、大康复”，提出“健康是第一财富（Rich）”的人文理念。希望您仔细阅读并妥善地保管此份健康体检报告，并认真关注报告中的提示与建议，若您对报告内容有任何疑问，可直接与瑞慈健康体检客服部联系，进一步咨询。

健康体检咨询电话：**0352-2824444**

客户服务咨询电话：**0352-2830597**

400-6112995

瑞慈健康体检报告由下列内容组成：

第一部分：主检报告

第二部分：分科分项结果

第三部分：检验报告

第四部分：附表

主检报告

检查综述

- 1、【身高、体重、血压】（1）体重指数 27.04：超重（2）血压 141/76：本次测量收缩期血压偏高
- 2、【血常规（五分类）】嗜碱性粒细胞绝对值(BA#)偏高($0.07 \times 10^9/L$)
- 3、【生化系列】尿酸(UA)偏高($424.00 \mu\text{mol/L}$) 葡萄糖(GLU)偏高(6.11 mmol/L)
- 4、【尿液分析+尿沉渣】粘液丝偏高(1 /HP)
- 5、【肺部双源 CT】两肺下叶间质纤维粘连 冠状动脉硬化性改变，进一步检查
- 6、【颈部血管彩超】1.右锁骨下动脉起始处内中膜局部增厚 2.右侧颈总动脉内中膜局部增厚合并斑块形成
- 7、【全腹彩超】1.脂肪肝（轻度） 2.胆囊息肉
- 8、【口腔科】（1）左下第一磨牙 右上尖牙 烤瓷冠修复 右下第二磨牙 牙齿缺失 右下第三磨牙 充填体部分脱落 右下第一磨牙 楔状缺损 牙齿磨耗 （2）牙龈萎缩 牙龈色红，探之出血 （3）牙周：牙结石
- 9、【动脉硬化检测】双侧下肢动脉中层钙化可能； 双侧外周动脉僵硬度增高。

医生建议

【超重】：

- (1)体重指数是判断体重超标或偏低的主要指标。体重是反映和衡量一个人健康状况的重要标志之一，过胖和过瘦都不利于健康，身高体重不协调也不会给人以美感。体重的变化，还会直接反映身体长期的热量平衡状态。
- (2)当需要比较及分析一个人的体重对于不同身高的人所带来的健康影响时，体重指数是一个中立而可靠的指标。其主要适用于需要体重测试、体型肥胖和全身检查的人群。
- (3)体重指数（BMI）是世界卫生组织推荐的国际统一使用的肥胖分型标准，也是目前国际上常用的衡量人体胖瘦程度以及是否健康的一个标准，其计算方式为： $\text{BMI}=\text{体重（千克）}/\text{身高（米}\times\text{米）}$ 。成人的标准值是BMI18.5-23.9之间。低于18.5为体重指数偏低；高于23.9则为体重指数偏高。
- (4)一般表现为体重超重或肥胖，超重及肥胖会出现一系列代谢性疾病，如高血压、高血糖、高血脂、高尿酸血症等，所以体重指数偏高者一定要注意控制体重。
- (5)合理控制饮食，食品多样化，食物纤维可适量增加，饮食规律，避免暴饮暴食，低盐、低脂饮食为主，减少高热量食物的摄入。
- (6)加强体育锻炼，每天最少保持30分钟的中等强度运动。鼓励每天至少快步走6000步比较健康。肥胖患者不适合较剧烈的运动，会加重膝关节的负担，可以选择游泳、划船等对膝关节负荷较小的运动。
- (7)定期检查血糖、血脂、肝功、肝脏B超等，积极治疗基础性疾病。
- (8)减少热量摄取及增加热量消耗。强调以健康行为、饮食、运动为主的综合治疗。

【本次测量收缩期血压偏高】：

- (1)所谓单纯收缩期高血压，顾名思义是指一个人的舒张压（即低压）不高，仅仅是收缩压（即高压）超过正常范围。
- (2)单纯收缩期高血压标准为收缩压在140mmHg以上，舒张压为90mmHg以下。如果收缩压在140-149mmHg，又称单纯收缩期临界高血压。由于单纯收缩期高血压大部分发生在60岁以上的老年人，故又称老年单纯收缩期高血压。

(3)当病人患动脉硬化、甲状腺功能亢进、主动脉关闭不全、体循环动静脉瘘、动脉导管未闭及原因不明的高动力循环状态时，也常伴有收缩期高血压，但这些不包括在单纯收缩期高血压范围内。

(4)劳逸结合，保持良好身心状态。避免各种诱因：如情绪低落、紧张等。改进生活方式，适当低盐、低脂、低胆固醇饮食，戒烟酒。必要时心血管专科诊治，定期复诊。

(5)平时应低盐（每天5~10g）、低脂饮食（少吃动物脂肪与内脏）；忌烟限酒。遵照医嘱坚持服药，定期测量血压，宜控制在140/90mmHg以下，若合并有糖尿病和肾病，要把血压控制在130/80mmHg以下。

(6)血压到正常水平时，说明此时选用的降压药和治疗方案基本合适，但并不意味着高血压已被“治愈”，应坚持治疗。若盲目自行停药或间断服药，常会使血压波动很大，而加重心、脑、肾和血管的损害。

【嗜碱性粒细胞绝对值(BA#)偏高】：

(1)供内科结合临床参考。

【尿酸(UA)偏高】：

(1)尿酸(UA)是体内嘌呤代谢的最终产物。食物中的核酸分解生成嘌呤，体内组织中的核酸分解成嘌呤核苷，嘌呤和嘌呤核苷经过分解脱氨及氧化作用生成尿酸(UA)。

(2)大部分的尿酸由肾脏排出，其余在肝脏分解破坏或随胆汁排泄。肾脏在排尿酸过程中，由肾小球滤出尿酸，若肾功能不好的人，排泄功能差，尿中排出的尿酸少了，血尿酸就会增高。

(3)常见于肾脏疾病（如急性慢性肾炎、肾结核、肾积水晚期等）；还可见于长期吃高嘌呤食物，如动物内脏、海鲜、贝类等，这种情况下，若不控制饮食，导致嘌呤长期偏高，即使肾功能正常，也会受高浓度尿酸的影响。

(4)另外，需要警惕的是，若尿酸长期偏高，会由尿酸盐结晶沉积引起痛风性关节炎、慢性间质性肾炎，血尿酸增高是诊断痛风的主要依据。

(5)应避免食用含嘌呤高的食物，如各种动物内脏、豆制品、海鲜等，不要喝酒，尤其是啤酒。忌酸性食物，忌醋，多喝水，每日尿量在2公升以上，碱化尿液。

(6)必要时在肾内科医生指导下进行降尿酸治疗，定期复查。

【葡萄糖(GLU)偏高】：

(1)正常情况下，人体中糖的分解和合成代谢处于动态平衡，保持相对恒定。血清葡萄糖是指血液中的葡萄糖浓度，是诊断糖尿病最重要检查项目之一。

(2)空腹血糖偏高可分为生理性偏高（如餐后、高糖饮食、剧烈运动、情绪激动等均可引起一过性增高，经过休息后血糖值可以恢复正常）和病理性增高（如糖尿病、甲状腺功能亢进、库欣综合征等）。

(3)空腹血糖生理性增高经过调整饮食结构、避免剧烈活动、控制情绪等方式后可自行缓解，血糖值可以恢复正常。

(4)排除生理性增高因素经复查仍然增高者属于病理性增高，应及时到内分泌科复诊，明确血糖偏高的原因及所患疾病的种类。

(5)如果是首次检查发现血糖偏高，应及时到医院内分泌科进行详细的检查及正规的治疗。

(6)已确诊的糖尿病患者，如血糖仍较高则说明血糖控制不佳，应及时到医院内分泌科诊治，修正以往的治疗方案及改变一些不良的生活习惯。

(7)糖尿病的治疗强调早期治疗、长期治疗、综合治疗和措施个体化，综合防治包括糖尿病教育、饮食治疗、体育锻炼、药物治疗和血糖监测五个方面。

【粘液丝偏高】：

(1)尿常规中粘液丝是由尿路中细胞分泌出来的，在有尿路感染时分泌会明显增多，且伴有炎症细胞的出现。

(2)粘液丝偏高，可分为生理性偏高和病理性偏高两种，生理性偏高一般是由于喝水较少导致的尿液浓缩，一般在喝水后就能达到稀释的效果。

(3)病理性的粘液丝偏高是由于泌尿系炎症或者是前列腺炎导致的，需要注意观察，多喝水，同时有白细胞等炎症细胞增多时，应及时服用抗感染药物治疗。如果仅有粘液丝的增多而没有白细胞等炎症细胞增多时，尿路有炎症的可能性不大。

(4)建议平时饮食注意清淡，多喝水，少吃油腻和辛辣的食物，要注意个人清洁卫生，勤洗阴部，注意休息。

【冠状动脉硬化性改变】：

(1) 建议心血管内科诊断治疗。

【两肺下叶间质纤维粘连】：

(1) 建议呼吸内科诊断治疗。

【右侧颈总动脉内中膜局部增厚】：

(1) 颈动脉内中膜增厚是一个超声诊断，它属于血管性疾病（动脉硬化）的早期表现，提示长期发展下去动脉硬化会形成斑块和狭窄闭塞病变。

(2) 建议改变饮食结构，适量增加运动量，减缓动脉硬化发展的速度。如果有血脂高、胆固醇高、高血压、高血糖，就要进行相应的控制和预防，通过药物的干预，避免从内中膜增厚发展成斑块，进一步形成血管狭窄和闭塞的病变。

【右锁骨下动脉起始处内中膜局部增厚】：

(1) 颈动脉内中膜增厚是一个超声诊断，它属于血管性疾病（动脉硬化）的早期表现，提示长期发展下去动脉硬化会形成斑块和狭窄闭塞病变。

(2) 建议改变饮食结构，适量增加运动量，减缓动脉硬化发展的速度。如果有血脂高、胆固醇高、高血压、高血糖，就要进行相应的控制和预防，通过药物的干预，避免从内中膜增厚发展成斑块，进一步形成血管狭窄和闭塞的病变。

【脂肪肝】：

(1) 脂肪肝是指肝脏被脂肪浸润，为一种多病因引起的获得性疾病。

(2) 脂肪肝是以肝细胞脂肪变性和脂肪蓄积为病理特征，最常见易患因素有超重或肥胖、进食油腻食物、高脂血症（尤其甘油三酯升高）、营养失调（营养过量或不足）、饮酒、高脂血症、少运动、糖耐量异常、减肥造成体重急剧下降、营养不良、中毒和药物等。

(3) 当肝内脂类（主要为甘油三酯）含量超过肝重的5%时为脂肪肝。脂肪肝是一个常见的临床现象，不是一个独立性的疾病。

(4) 值得注意的是，过多的脂肪在肝组织、肝细胞内浸润，引起肝细胞肿大，严重可致肝硬化。脂肪肝是可逆性的，合理饮食、运动及治疗后可恢复。

(5) 合理控制饮食，控制总摄入量，低盐、低脂和低糖类饮食，少吃动物内脏，多吃蔬菜水果；

(6) 控制危险因素，如控制体重、改善胰岛素抵抗、调整血脂紊乱，戒酒、戒烟，坚持长期有氧运动，加强体育锻炼；

(7) 定期复查腹部彩超、血脂、肝功能。

【胆囊息肉】：

(1) 胆囊息肉又称胆囊隆起样病变，其临床症状无特异性，大部分患者为查体时所发现。主要症状为中上腹部隐痛。发病年龄多在30~50岁，以中青年为主。

(2) 一般认为，胆囊息肉是胆囊癌的诱发因素，如胆囊息肉大于1cm时，最好先行手术治疗，以杜绝胆囊癌的发生。

(3) 胆囊息肉临床特点有，一是发病率逐渐增高。高胆固醇饮食、长期酗酒、过多进食刺激性饮食、饮食规律紊乱如：不吃早餐、晚餐过盛、过多等不良饮食习惯多可造成胆囊息肉的形成；

(4) 二是隐蔽攻击性强。胆囊息肉多无症状，85%以上的患者都是在例行体检中发现。3-4mm以下的息肉在CT和核磁共振中难以发现或常常漏诊；

(5) 禁酒及含酒精类饮料，因酒精在体内主要通过肝脏分解、解毒，所以，酒精可直接损伤肝功能，引起肝胆功能失调，使胆汁的分泌、排出过程紊乱，从而刺激胆囊息肉增长。

(6) 饮食规律、吃好早餐对胆囊息肉患者很重要。肝脏主要分泌胆汁，分泌的胆汁存储入胆囊内，而胆汁的功能主要是消化油性食物。如果不吃早餐，胆汁在胆囊内滞留时间长，可刺激胆囊形成胆囊息肉或使原来的息肉增大或发生变化。所以，要调配营养丰富的早餐和养成吃早餐的生活习惯。

(7) 低胆固醇饮食，胆固醇摄入过多，可加重肝胆的代谢负担，并引起多余的胆固醇在胆囊壁结晶、积聚和沉淀，从而形成息肉，所以，胆囊息肉患者应降低胆固醇摄入量，尤其是晚上，应避免进食高胆固醇类食品，如鸡蛋（尤其是蛋黄）、肥肉、海鲜、无鳞鱼类、动物内脏等食品。

- (8)宜多食各种新鲜水果、蔬菜，进低脂肪、低胆固醇食品，如香菇、木耳、芹菜、豆芽、海带、藕、鱼肉、兔肉、鸡肉、鲜豆类等；宜多食干豆类及其制品；宜选用植物油，不用动物油；
- (9)少吃辣椒、生蒜等刺激性食物或辛辣食品；不用油煎、炸、烤、熏的烹调方法；饮水时，用少量山楂、银杏、绞股蓝草放入水杯中饮用。

【牙齿缺失】：

- (1)牙齿缺失常见于龋齿、牙周炎等原因导致的拔除或意外事故所致缺失。中老年患者居多，影响牙齿健康美观。
- (2)牙齿缺失可以导致牙列的完整性遭到破坏，若较长时间不修复，邻近的牙齿由于失去了依靠和约束，会变得倾斜，易造成咬颌功能的紊乱。长时间的缺失还会导致牙槽骨的萎缩、咀嚼功能减退、食物嵌塞等不良后果
- (3)如果牙齿缺失，应该尽早去口腔医院诊治，最常见的修复方法有三种，即活动义齿、固定义齿、种植义齿。
- (4)义齿修复完毕，应定期复查与医疗护理，勤漱口、勤刷牙、避免食用过硬的食物，如果种植牙选择钛种植体，还应注意对钛种植体的保护。

【烤瓷冠修复】：

- (1)烤瓷冠一般称为烤瓷牙，这种修复体具有金属的高强度、瓷的美观性和牙齿的逼真性，以及耐磨等优点，对缺失的前牙和后牙的修复，都能达到修复缺失牙理想的功能、形态的目的。
- (2)烤瓷冠从结构上分内冠和釉面瓷层，从质地上分为金属内冠和全瓷内冠两种，金属内冠主要以镍铬合金、钴铬合金、钛合金等为代表；全瓷内冠，其主要成分以二氧化锆为主。
- (3)牙齿缺损、牙齿排列不齐、牙齿异常变色、种植牙等都可应用烤瓷冠进行修复。
- (4)烤瓷冠的制造通俗的说就是给牙齿戴一个套子，在制作之前就需要先将牙齿磨小一圈，然后再套上这个套子，或者说戴上牙冠，以恢复牙齿原来的大小和形态。
- (5)烤瓷冠的优点是改善了牙齿的形态和色泽，恢复了正常的咀嚼功能。缺点是在牙体预备时磨除了部分牙体组织，初戴烤瓷冠时，可能会出现冷热敏感，但随着时间推移会逐渐缓解。
- (6)注意日常饮食，缓慢进食，避免吃一些过凉过热的食物，少食辛辣刺激性的食物，注意多吃一些清淡的饮食。烤瓷冠毕竟不是真牙，受到过大压力时会碎瓷，所以不要咬太硬的食物。
- (7)烤瓷冠与牙齿的接合部位容易聚集菌斑，易形成牙石，此外菌斑长时间的聚集也可导致龋病，所以必须注意保持口腔清洁，牙缝间使用牙线清洁，每天坚持早晚刷牙，勤漱口，定期洁牙。
- (8)烤瓷冠修复后如有不适，应及时就医，定期往医院口腔科复查。

【楔状缺损】：

- (1)楔状缺损是牙齿颈部硬组织缓慢消耗而形成的缺损，呈“V”状，由于它的外形酷似木匠用的楔子，因而称之为楔状缺损。多见于前牙的唇颊面，以中老年患者居多。
- (2)牙齿颈部硬组织牙釉质和牙骨质的交界部分，因为结构比较薄弱故易被磨损，其最常见的原因是采用不正确横向用力的刷牙方式，牙刷毛过硬所导致；此外，牙龈沟内的酸性分泌物，唾液PH值偏低、酸性食物、胃病反酸、接触酸的工作都可能使牙齿硬组织脱钙溶解。
- (3)楔状缺损如早期出现，应立即改变不良的刷牙方式，病症就不会进展，即使不治疗也可以维持现状；如果缺损有一定的深度，则需进行牙体修补，应用树脂材料修复缺损部位。
- (4)楔状缺损的预防主要是采用正确的刷牙方式，竖刷法或巴氏刷牙法，避免横向刷牙，刷牙时不要用力过大，刷牙的时间至少要三分钟，不要使用刷毛过硬的牙刷。
- (5)在咬合时，牙颈部是应力集中的区域，负担过重的时候会出现损耗，故平时应少吃坚硬食物，比如咬坚果壳、蚕豆等。

【牙结石】：

- (1)牙结石又称牙石，是沉积在牙齿或修复体表面上已经钙化或正在钙化的菌斑或软垢。其开始时是软的，会因逐渐的钙化而变硬。它是由75%的磷酸钙，15-25%的水、有机物、磷酸锰、矿酸钙及微量的钾、钠、铁所构成，并呈现出黄色、棕色或者黑色。
- (2)牙结石通常存在于唾液腺开口处的牙齿表面（例如：下颚前牙的舌侧表面，上颚后牙的颊侧表面）和牙齿的颈部，以及口腔粘膜运动不到的牙齿表面等处。
- (3)牙结石形成后，可伴随牙龈出血、牙龈萎缩、口臭等症状。

(4) 牙结石是牙周病的重要病因，它会不断刺激牙周组织，并且压迫牙龈，影响血液循环，造成牙周组织的细菌感染，形成牙周囊袋，此后更易使食物残渣、牙菌斑、牙结石等的堆积，最终牙周支持组织全部破坏，导致牙齿松动，以至于不得不拔除牙齿。

(5) 早晚刷牙、饭后漱口是防治牙结石形成的最重要措施。应采取正确的竖刷牙法和巴氏刷牙法，纠正横刷牙法。

(6) 多吃富有维生素的粗纤维食物，如肉、蛋、各种蔬菜和水果，充分咀嚼以利于牙面清洁。少吃甜食及黏性很强的食物，不吃零食。

(7) 建议每半年进行一次口腔健康检查，每年进行 2-3 次全口超声波洁牙术，使牙面、牙颈部经常处于洁净状态。

【牙龈色红，探之出血】：

(1) 牙龈的这种情况一般是由于牙结石导致的牙龈局部发炎。

(2) 必须坚持每天认真和合理刷牙（采用竖刷法），彻底清除牙菌斑。要经常检查口腔，保持口腔卫生，防止牙龈出血。

(3) 正确的刷牙方法是：顺着牙齿长轴方向，上牙向下刷，下牙往上刷，每个牙面都要刷到，这样刷牙不仅能把牙刷干净而且对牙龈起到按摩作用，促进牙龈的血液循环。

(4) 建议每半年进行一次口腔健康检查，每年进行 2-3 次全口超声波洁牙术，使牙面、牙颈部经常处于洁净状态。

(5) 注意口腔清洁卫生，养成早晚刷牙，饭后漱口的良好习惯。

(6) 及时治疗牙龈炎，防止炎症侵犯深部牙周组织，形成牙周炎。

(7) 养成清晨排便习惯。进餐要规律，细嚼慢咽，多食蔬菜，如胡萝卜、菠菜、木耳。适量进食水果，如山楂、苹果。男性少抽烟少喝酒。

【牙齿磨耗】：

(1) 牙齿磨耗主要是由于机械摩擦作用导致的牙体硬组织渐进性丧失的疾病。

(2) 在正常咀嚼过程中，随着年龄的增长，牙齿咬合面和邻面由于咀嚼作用而发生均衡的生理性的硬组织丧失称为生理性磨耗。

(3) 临床上，常因饮食习惯、磨牙症等原因造成个别牙或一组牙，甚至全口牙的磨损不均或过度磨损，即为病理性磨耗。

(4) 此外，胃肠功能紊乱、神经官能症或内分泌紊乱等原因可导致咀嚼功能失调而造成牙齿磨耗过度。唾液分泌减少或唾液内蛋白含量减少，降低了牙齿的润滑作用也能使牙齿磨损增加。

(5) 去除病因，纠正不良习惯，少吃粗糙、坚硬的食物，及时修复缺失牙。

(6) 积极治疗全身性疾病。

(7) 对症治疗，脱敏、调整咬合，引起牙髓、牙周疾病的因进行相应的牙髓或牙周治疗。牙齿咬合面有凹陷的可行充填术治疗。

【牙龈萎缩】：

(1) 牙龈生理性萎缩主要是龈缘部分存在异物又长期得不到清理，细菌滋生刺激长期存在所致；另外随着年龄的增长也会或多或少发生萎缩，致使牙龈暴露，这种生理性萎缩，是无需要治疗的。

(2) 炎症性的牙龈萎缩，主要表现为牙龈红肿胀痛，刷牙常见出血，对冷热温度变化及酸性食物等异常敏感，妨碍进食，尤其应该注意防治。

(3) 掌握正确竖刷法的刷牙方法，注意口腔清洁卫生，养成早晚刷牙，饭后漱口的良好习惯。

(4) 定期到医院检查治疗，每年进行 2-3 次全口超声波洁牙术。

(5) 补充维生素 C 等微量元素，多食水果蔬菜，戒烟限酒，避免熬夜的不良生活习惯。

【外周动脉僵硬度增高】：

(1) 动脉硬化是全身性粥样硬化在肢体局部表现，是全身性动脉内膜及其中膜呈退行性、增生性改变，使血管壁变硬缩小，失去弹性，从而继发血栓形成致使远端血流量进行性减少或中断。

(2) 要均衡饮食，要防止其他疾病引起的动脉粥样硬化，如糖尿病、肥胖、高血压。少吃含油脂和胆固醇多的食品，减少盐的摄入，多吃富含高密度脂蛋白的鱼类、海鲜。戒烟限酒，控制体重，保持良好的心态。通过适量的运动，可以明显改善动脉粥样硬化。必要时内科咨询及诊治。

【双侧下肢动脉中层钙化可能】：

(1) 建议结合临床症状，做进一步检查。

汇总医生： 丁昊炜

主检日期： 2023-12-28

主检医生：

分科结果

身高、体重、血压

| 项目名称 | 检查结果 | 项目名称 | 检查结果 |
|------|------------|------|------|
| 身高 | 172cm | 体重 | 80kg |
| 血压 | 141/76mmHg | | |

***小结：**

(1) 体重指数 27.04：超重

(2) 血压 141/76：本次测量收缩期血压偏高

操作员：陈红锦

检查日期：2023-12-26

检查医生：名燕凌

内科

| 项目名称 | 检查结果 | 项目名称 | 检查结果 |
|------|----------|------|---------|
| 心率 | 84 次/min | 心律 | 齐 |
| 心脏杂音 | 无 | 心界 | 正常 |
| 肺部 | 正常 | 呼吸音 | 呼吸音清 |
| 啰音 | 未闻及 | 叩诊 | 叩诊呈清音 |
| 腹部触诊 | 腹部平软 | 发育 | 正常 |
| 肝胆 | 肋下未触及 | 脾脏 | 肋下未触及 |
| 双肾 | 无叩击痛 | 肠鸣音 | 正常 |
| 营养 | 良好 | 神经系统 | 正常 |
| 生理反射 | 生理反射存在 | 病理反射 | 病理反射未引出 |
| 颅神经 | 正常 | 运动功能 | 正常 |
| 深浅感觉 | 正常 | 其它 | 无异常发现 |
| 既往史 | 无 | | |

***小结：**

未见异常

操作员：杨淑兰

检查日期：2023-12-26

检查医生：杨淑兰

外科（男）

| 项目名称 | 检查结果 | 项目名称 | 检查结果 |
|--------|------|-------|------|
| 皮肤 | 正常 | 甲状腺 | 无肿大 |
| 脊椎 | 无畸形 | 浅表淋巴结 | 无肿大 |
| 肛门 | 拒检 | 前列腺 | 未检 |
| 泌尿外生殖器 | 正常 | 四肢关节 | 未见异常 |
| 腹股沟 | 未见异常 | 足背动脉 | 正常 |
| 紫绀 | 无 | 色素沉着 | 无 |
| 脱毛 | 无 | 脱色 | 无 |
| 浮肿 | 无 | 皮下结节 | 无 |
| 头颅 | 正常 | 颈部 | 正常 |
| 乳腺 | 正常 | 脊柱 | 正常 |
| 直肠 | 未检 | 皮肤黄疸 | 无 |
| 四肢 | 活动正常 | 其他 | 无 |

*小结：

未见异常

操作员：谷岱清

检查日期：2023-12-27

检查医生：谷岱清

眼科

| 项目名称 | 检查结果 | 项目名称 | 检查结果 |
|-------|------|-------|------|
| 视力(左) | 0.8 | 视力(右) | 0.8 |
| 辨色力 | 正常 | 眼睑 | 正常 |
| 结膜 | 正常 | 泪器 | 正常 |
| 角膜 | 正常 | 虹膜 | 正常 |
| 瞳孔 | 正常 | 晶状体 | 正常 |
| 玻璃体 | 正常 | 眼底 | 未见异常 |

*小结：

未见异常

操作员：田野青

检查日期:2023-12-26

检查医生：田野青

耳鼻喉科

| 项目名称 | 检查结果 | 项目名称 | 检查结果 |
|-------|------|-------|------|
| 听力(左) | 正常 | 听力(右) | 正常 |
| 外耳道 | 正常 | 鼓膜 | 正常 |
| 鼻窦 | 正常 | 鼻中隔 | 正常 |
| 鼻腔 | 正常 | 扁桃体 | 无肿大 |
| 嗅觉 | 正常 | 咽喉 | 正常 |

***小结:**

未见异常

操作员：王存宝

检查日期:2023-12-26

检查医生：王存宝

口腔科

| 项目名称 | 检查结果 | 项目名称 | 检查结果 |
|------|----------------|-------|---------------------------------------------------------------|
| 唇颊 | 正常 | 齿 | 左下第一磨牙&右上尖牙&烤瓷冠修复&右下第二磨牙&牙齿缺失&右下第三磨牙&充填体部分脱落&右下第一磨牙&楔状缺损&牙齿磨耗 |
| 牙龈 | 牙龈萎缩&牙龈色红,探之出血 | 牙周 | 牙结石 II 度 |
| 舌腭 | 正常 | 腮腺 | 正常 |
| 颌下腺 | 正常 | 颞下颌关节 | 正常 |

***小结:**

(1) 左下第一磨牙 右上尖牙 烤瓷冠修复 右下第二磨牙 牙齿缺失 右下第三磨牙 充填体部分脱落 右下第一磨牙 楔状缺损 牙齿磨耗

(2) 牙龈萎缩 牙龈色红，探之出血

(3) 牙周：牙结石

操作员：麻剑 检查日期:2023-12-26 检查医生：麻剑

检验报告

尿液分析+尿沉渣

| 项目名称 | 检查结果 | 单位 | 参考值 | 提示 |
|-------------|-------|------|--------------|----|
| 白细胞尿 | 0 | 个/ul | 0--13 | |
| 上皮细胞(EC) | 0 | /HP | 0--28 | |
| 管型(CAST) | 0 | 个/ul | 0--1 | |
| 霉菌(尿) | 0 | /HP | 0--0 | |
| 结晶 | 0 | /HP | 0--10 | |
| 透明度(CLA) | 清亮 | | | |
| 胆红素(BIL) | - | | 阴性 | |
| 隐血(ERY) | - | | 阴性 | |
| 小圆上皮细胞(SRC) | 0 | 个/ul | 0--0 | |
| 维生素C | - | | 阴性 | |
| 异常红细胞 | 0 | 个/ul | 0--3 | |
| 红细胞(正常) | 0 | 个/ul | 0--6 | |
| 鳞状上皮细胞 | 0 | 个/ul | 0--0 | |
| 粘液丝 | 1 | 个/ul | 0--0 | ↑ |
| 颜色(Colour) | 淡黄色 | | | |
| 尿葡萄糖(GLU) | - | | 阴性 | |
| 酮体(KET) | - | | 阴性 | |
| 比重(SG) | 1.015 | | 1.003--1.030 | |
| 酸碱度(PH) | 6.5 | | 4.5--8.0 | |
| 尿蛋白质(PRO) | - | | 阴性 | |
| 尿胆原(URO) | - | | 阴性 | |
| 亚硝酸盐(NIT) | - | | 阴性 | |
| 红细胞(尿)(RBC) | 0 | 个/ul | 0--6 | |
| 尿白细胞(LEU) | - | | 阴性 | |

*小结:

粘液丝偏高(1 /HP)

操作员：赵伟 检查日期:2023-12-26 检查医生:陈建国

生化系列

| 项目名称 | 检查结果 | 单位 | 参考值 | 提示 |
|------------------|--------|--------|------------|----|
| 总蛋白(T PROT) | 78.8 | g/L | 65--85 | |
| 白蛋白(ALB) | 47.30 | g/L | 40--55 | |
| 球蛋白(GLB) | 31.50 | g/L | 15--35 | |
| 白蛋白/球蛋白(ALB/GLB) | 1.50 | | 1.0--2.5 | |
| 碱性磷酸酶(ALP) | 61.0 | U/L | 45--125 | |
| 肌酐(CREA) | 72.00 | umol/L | 57--97 | |
| 尿酸(UA) | 424.00 | umol/L | 200--420 | ↑ |
| 乳酸脱氢酶(LDH) | 163.00 | U/L | 120--250 | |
| 淀粉酶(AMY) | 44.00 | IU/L | 35--135 | |
| 葡萄糖(GLU) | 6.11 | mmol/L | 3.89--6.1 | ↑ |
| 总胆红素(TBIL) | 17.10 | umol/L | 0--26 | |
| 直接胆红素(DBIL) | 3.8 | umol/L | 0--8.0 | |
| 间接胆红素(IBIL) | 13.30 | umol/L | 0--17.39 | |
| 丙氨酸氨基转移酶(ALT) | 34.00 | U/L | 9--50 | |
| 门冬氨酸氨基转移酶(AST) | 24.00 | U/L | 15--40 | |
| 尿素测定 (Urea) | 5.50 | mmol/L | 3.1--8.0 | |
| 肌酸激酶(CK) | 164.00 | U/L | 50--310 | |
| α-羟丁酸脱氢酶 | 125.00 | U/L | 72--182 | |
| C 反应蛋白 | 0.50 | mg/dl | 0--3 | |
| 动脉硬化指数 | 2.90 | | 1.31--3.19 | |
| 谷草比谷丙 | 0.71 | | 0.4--2.5 | |
| 总胆固醇(CHOL) | 4.90 | mmol/L | 2.59--5.2 | |
| 甘油三脂(TG) | 1.52 | mmol/L | 0.7--1.7 | |

| | | | | |
|-------------|------|--------|------------|--|
| 低密度脂蛋白(LDL) | 3.31 | mmol/L | 0--4.13 | |
| 高密度脂蛋白(HDL) | 1.14 | mmol/L | 0.77--1.55 | |

***小结:**

尿酸(UA)偏高(424.00 umol/L) 葡萄糖(GLU)偏高(6.11 mmol/L)

操作员：王小雪 检查日期:2023-12-26 检查医生:陈建国

血常规（五分类）

| 项目名称 | 检查结果 | 单位 | 参考值 | 提示 |
|----------------|-------|---------------------|------------|----|
| 白细胞(WBC) | 7.08 | 10 ⁹ /L | 3.5--9.5 | |
| 淋巴细胞绝对值(LY#) | 2.67 | 10 ⁹ /L | 1.1--3.2 | |
| 淋巴细胞百分比(LY%) | 37.8 | % | 20--50 | |
| 中性粒细胞绝对值(GR#) | 3.87 | 10 ⁹ /L | 1.8--6.3 | |
| 中性粒细胞百分比(GR%) | 54.8 | % | 40--75 | |
| 嗜碱性粒细胞绝对值(BA#) | 0.07 | 10 ⁹ /L | 0--0.06 | ↑ |
| 嗜碱性粒细胞百分比(BA%) | 0.9 | % | 0--1.0 | |
| 嗜酸性粒细胞绝对值(EO#) | 0.06 | 10 ⁹ /L | 0.02--0.52 | |
| 嗜酸性粒细胞百分比(EO%) | 0.8 | % | 0.4--8.0 | |
| 血小板(PLT) | 272 | 10 ⁹ /L | 125--350 | |
| 血小板分布宽度(PDW) | 15.7 | % | 15--17 | |
| 平均血小板体积(MPV) | 9.4 | fl | 6.0--14.0 | |
| 血小板压积(PCT) | 0.257 | % | 0.11--0.28 | |
| 红细胞(RBC) | 5.06 | 10 ¹² /L | 4.3--5.8 | |
| 血红蛋白 | 160 | g/L | 130--175 | |
| 红细胞压积(HCT) | 47.7 | % | 40--50 | |
| 红细胞平均体积(MCV) | 94.3 | fl | 82--100 | |
| 平均血红蛋白含量(MCH) | 31.7 | pg | 27--34 | |
| 平均血红蛋白浓度(MCHC) | 336 | g/L | 316--354 | |

| | | | | |
|---------------------|-------|--------------------|------------|--|
| 单核细胞绝对值(MO#) | 0.41 | 10 ⁹ /L | 0.1--0.60 | |
| 单核细胞百分比(MO%) | 5.7 | % | 3--10 | |
| 红细胞分布宽度标准差(RDW-SD) | 46.5 | fl | 35--56 | |
| 红细胞分布宽度变异系数(RDW-CV) | 13.0 | % | 10.6--16.6 | |
| 大血小板比率 | 20.4 | % | 11--45 | |
| 大血小板数目 | 56 | 10 ⁹ /L | 30--90 | |
| 未成熟粒细胞数目 | 0.01 | 10 ⁹ /L | 0--999 | |
| 未成熟粒细胞百分比 | 0.2 | % | 0--100 | |
| 有核红细胞数目 | 0.000 | 10 ⁹ /L | 0--9999 | |
| 有核红细胞百分比 | 0.00 | /100WBC | 0--9999 | |

***小结:**

嗜碱性粒细胞绝对值(BA#)偏高(0.07 10⁹/L)

操作员：黄璐瑶 检查日期:2023-12-26 检查医生:陈建国

大同瑞慈康复医院 12导联心电图报告

刘海涛 男 58岁 体检号:430063

病床号:

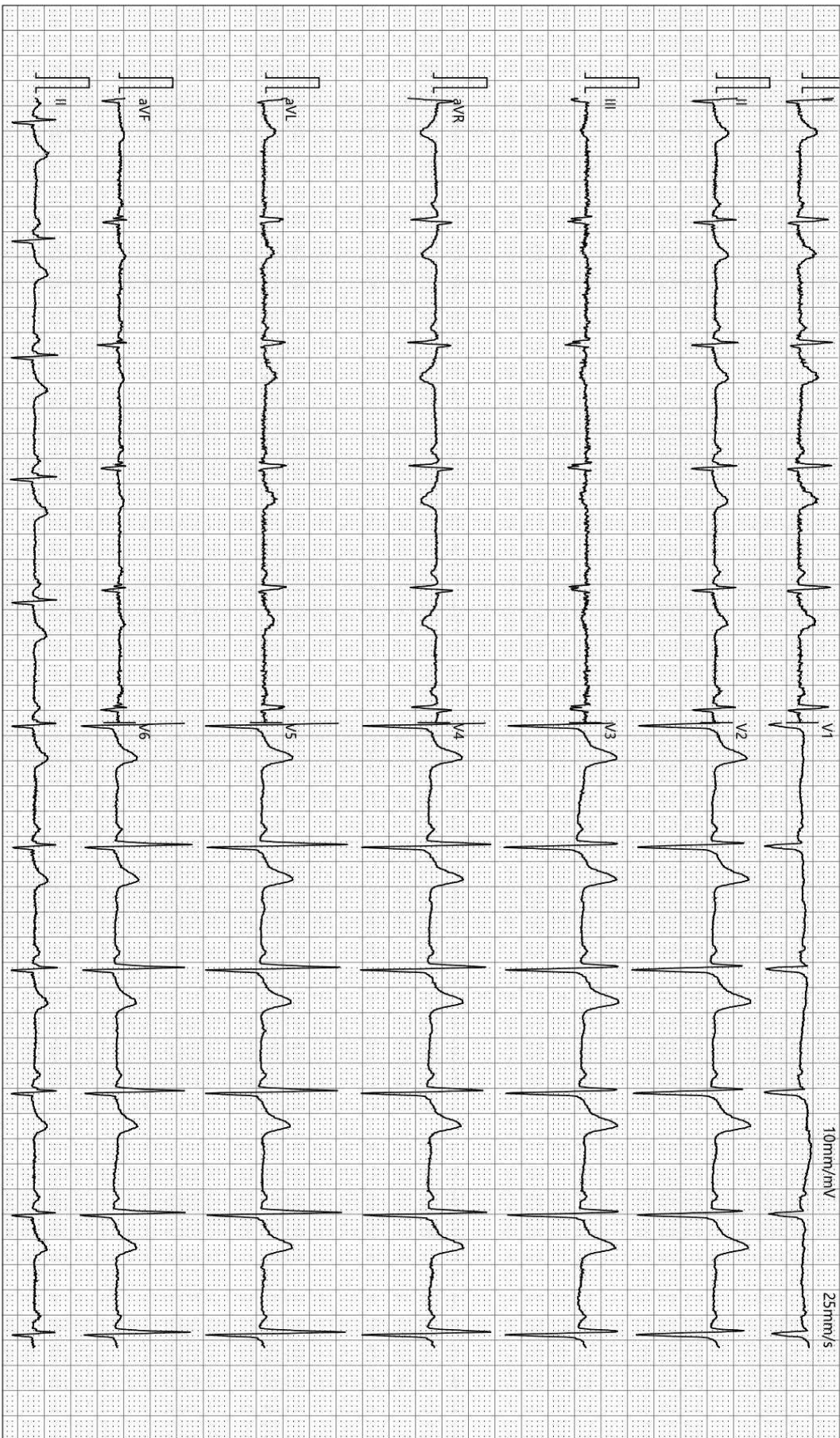
诊断结果:

- 1.窦性心律
- 2.正常心电图

诊断医生:

张生 陶文婷

| | | |
|---------|-----------------|-----------------------------|
| HR | : 61bpm | [60 ~ 100bpm] |
| P | : 105ms | [0 ~ 110ms] |
| PR | : 146ms | [120 ~ 200ms] |
| QRS | : 99ms | [60 ~ 100ms] |
| QT/QTc | : 401/407ms | [320 ~ 440/0 ~ 450ms] |
| P/QRS/T | : 50/-2/15deg. | [0 ~ 75/-30 ~ 90/0 ~ 75deg] |
| RV5fSV1 | : 1.501/0.641mV | [0.0 ~ 2.5/0.0 ~ 2.0mV] |



检查时间:2023-12-26 09:17:10

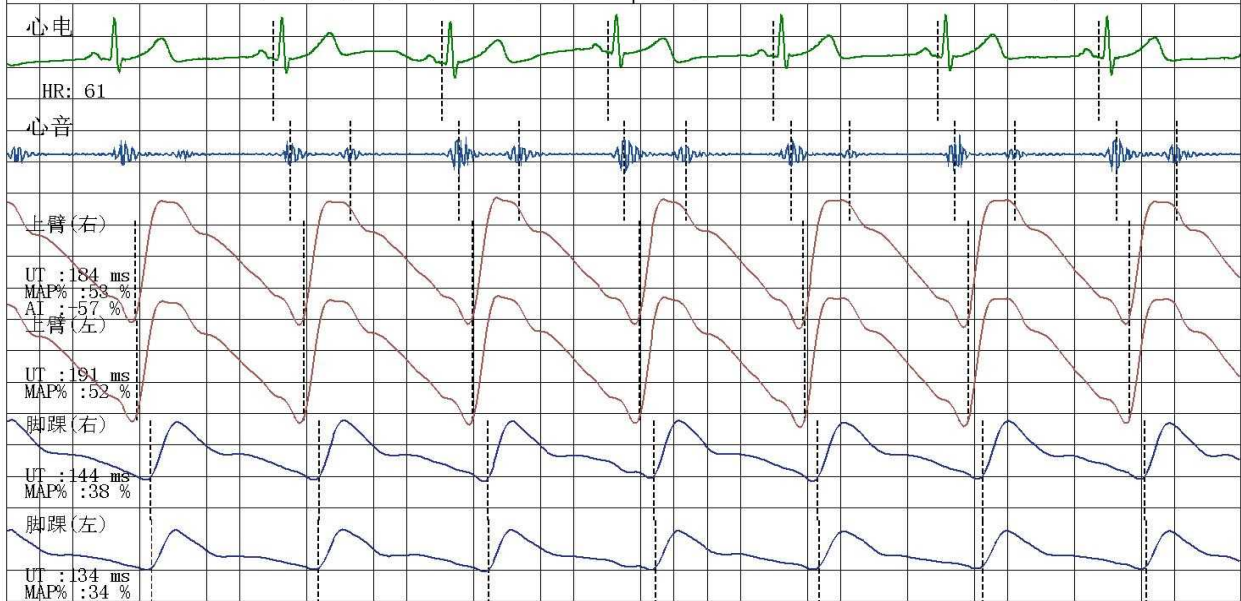
诊断时间:2023-12-26 09:29:05

SEMIP V1 90

仅供临床参考

大同瑞慈健康体检 动脉阻塞与僵硬度检测报告单

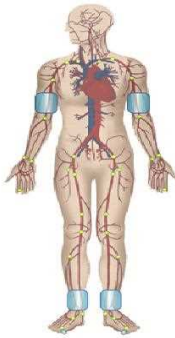
病历号: 2306010572 检查号: 2306010572
姓名: 刘海涛 性别: 男 年龄: 58 岁
身高: 170.0 cm 体重: 79.0 kg BMI: 27.3



四肢动脉血压值(mmHg)

上臂(右)

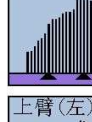
SBP: 127
MBP: 93
DBP: 73
PP: 54



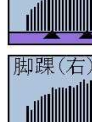
上臂(左)

SBP: 121
MBP: 87
DBP: 67
PP: 54

上臂(右)



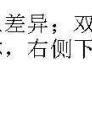
上臂(左)



脚踝(右)



脚踝(左)



脚踝(右)

SBP: 206
MBP: 123
DBP: 84
PP: 122

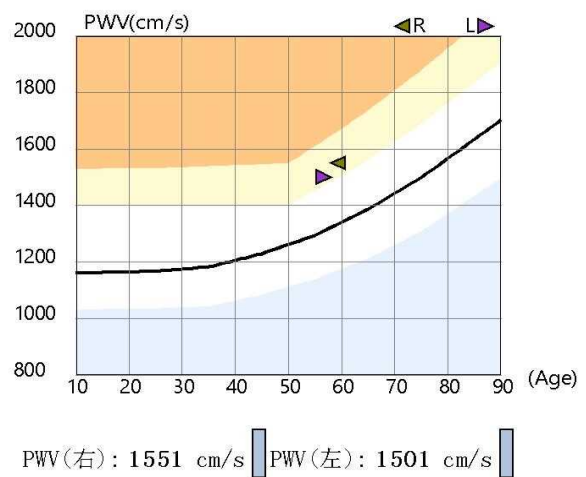
脚踝(左)

SBP: 179
MBP: 125
DBP: 85
PP: 94

动脉阻塞值

ABI(R): 1.62 ABI(L): 1.41
BAI(R): 0.62 BAI(L): 0.59

动脉硬化分析(PWV)图



检查所见

双侧上肢血压正常; 双侧上肢血压无明显差异; 双侧上肢动脉压正常; 双下肢两侧收缩压明显不对称, 右侧下肢高于左侧下肢27mmHg; 双侧下肢脉压增大; 双侧下肢静态ABI高于正常范围; 左侧baPWV增快; 右侧baPWV增快; 双侧上肢、右侧下肢动脉脉搏波形未见异常; 左侧下肢动脉脉搏波呈低幅波。

操作者: 邢秀彬

检查日期: 2023-12-26

地址: 大同市平城区魏都大道79号

诊断所见

双侧下肢动脉中层钙化可能;
双侧外周动脉僵硬度增高。

医师签名: 李桂珍

高血压判断依据《中国高血压防治指南》(第三版)
ABI判断依据《2011版美国心脏协会/美国心脏病学学会周围动脉疾病指南》
电话:

双源 CT 诊断图文报告

流水号: 2306010572

影像号: CT20231226099

姓名: 刘海涛

年龄: 58 岁

性别: 男

检查设备: 西门子量子双源 CT

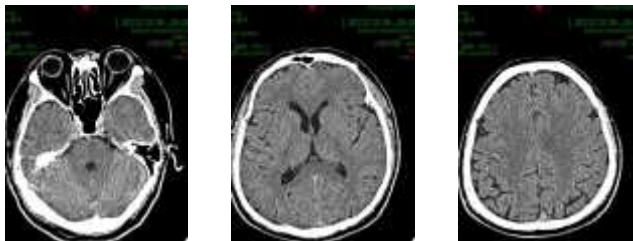体检号: 430063

申请医院: 本院

体检科室: 体检科

检查部位: 脑部双源 CT

经典图像:



影像所见:

颅脑结构双侧对称, 脑实质内未见异常密度。中线结构居中。脑沟、裂、池及脑室系统等未见异常。

影像诊断:

颅脑未见明显异常

报告医师: 剧艳军

检查日期: 2023-12-27

审核医师: 剧艳军

报告日期: 2023-12-27

双源 CT 诊断图文报告

流水号: 2306010572

影像号: CT20231226100

姓名: 刘海涛

年龄: 58 岁

性别: 男

检查设备: 西门子量子双源 CT

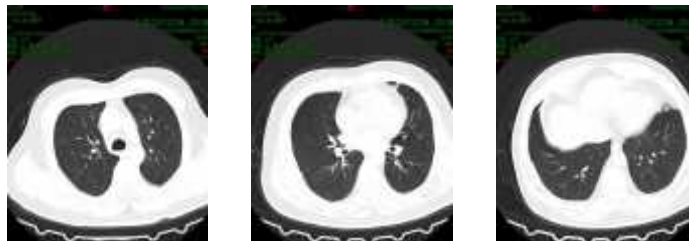体检号: 430063

申请医院: 本院

体检科室: 体检科

检查部位: 肺部双源 CT

经典图像:



影像所见:

胸廓对称, 骨性肋骨完整, 胸壁软组织结构良好, 两肺支气管血管纹理走行分布良好, 支气管束结构清晰, 两肺下叶间质线样纤维粘连。双肺通气良好。肺门结构未见异常。纵隔无偏移, 段以上支气管通畅。心影及大血管形态结构正常, 冠状动脉走行区钙化, 纵隔内未见肿大淋巴结。胸膜未见异常。

影像诊断:

两肺下叶间质纤维粘连

冠状动脉硬化性改变, 进一步检查

报告医师: 剧艳军

检查日期: 2023-12-27

审核医师: 剧艳军

报告日期: 2023-12-27

超声诊断图文报告

流水号: 2306010572

影像号: 1497118

姓名: 刘海涛

年龄: 58 岁

性别: 男

检查设备: Vivid E95

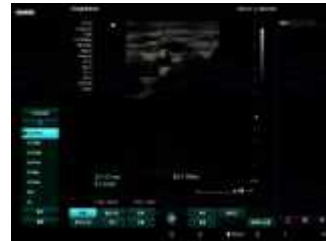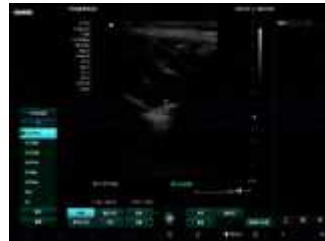体检号: 430063

申请医院: 本院

体检科室: 体检科

检查部位: 颈部血管彩超

经典图像:



影像所见:

右锁骨下动脉起始处内中膜局部增厚, 约 2.1mm, 右侧颈总动脉膨大处内中膜局部增厚, 约 2.3mm, 探及弱强回声斑, 大小约 2.1*1.8mm, 左侧颈总动脉、双侧颈内、颈外动脉起始段内中膜不增厚, 内壁欠光滑, 管壁未见明确强回声斑。CDFI: 血流充盈好。PW: 频谱形态正常。

双侧椎动脉走行正常, 椎动脉内径正常, 管壁不厚, 管腔内为无回声, CDFI: 血流充盈好。PW: 频谱正常。

影像诊断:

1. 右锁骨下动脉起始处内中膜局部增厚
2. 右侧颈总动脉内中膜局部增厚合并斑块形成

报告医师: 侯爱兰

检查日期: 2023-12-26

审核医师: 侯爱兰

报告日期: 2023-12-26

超声诊断图文报告

流水号: 2306010572

影像号: 1497279

姓名: 刘海涛

年龄: 58 岁

性别: 男

检查设备: Vivid E95

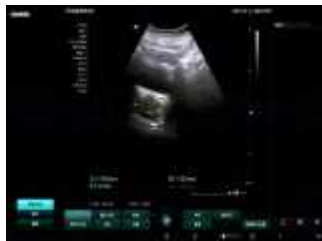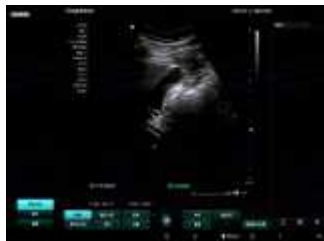体检号: 430063

申请医院: 本院

体检科室: 体检科

检查部位: 全腹彩超

经典图像:



影像所见:

肝脏大小形态正常, 包膜光滑完整, 实质回声致密增强, 肝内管道系统走行欠清晰, 门静脉及肝内胆管不扩张。
胆囊大小形态正常, 壁不厚、光滑, 囊内透声好, 囊壁探及弱强回声凸起, 直径约 0.5cm, 后无声影, 肝外胆管不扩张。
胰腺大小形态正常, 实质回声均匀, 主胰管不扩张。
脾脏大小形态正常, 实质回声均匀, 脾门静脉不宽。
双肾大小形态正常, 皮髓质分界清晰, 集合系统未见分离, 双侧输尿管未见扩张。
膀胱充盈尚可, 壁光滑, 内清晰。
前列腺形态正常, 大小约 3.7*3.2*3.0cm, 实质回声欠均匀。

影像诊断:

1. 脂肪肝 (轻度)
2. 胆囊息肉

报告医师: 侯爱兰

检查日期: 2023-12-26

审核医师: 侯爱兰

报告日期: 2023-12-26