



2305250707

大同瑞慈健康体检

报 告 册

体检编号	429586	工号	3
姓名	高晓芳		
性别	女	年龄	33岁
单位	健康管理 2023		
部门	健康管理 2023		
联系电话	18943859277		
体检日期	2024-07-26		

尊敬的高晓芳女士您好！

首先，瑞慈健康体检全体员工欢迎您的光临，并对您的信任表示衷心的感谢！

您于 2024-07-26 （体检编号：429586）完成健康检查，本机构的各科医生已根据您的体检项目及结果，汇总成此份健康体检报告，并经总检医生审核。据此提出对您健康状况的综合分析及建议。

瑞慈健康体检倡导“大健康、大康复”，提出“健康是第一财富（Rich）”的人文理念。希望您仔细阅读并妥善地保管此份健康体检报告，并认真关注报告中的提示与建议，若您对报告内容有任何疑问，可直接与瑞慈健康体检客服部联系，进一步咨询。

健康体检咨询电话：**0352-2824444**

客户服务咨询电话：**0352-2830597**

400-6112995

瑞慈健康体检报告由下列内容组成：

第一部分：主检报告

第二部分：分科分项结果

第三部分：检验报告

第四部分：附表

主检报告

检查综述

- 【血常规（五分类）】嗜碱性粒细胞绝对值(BA#)偏高($0.11 \times 10^9/L$)嗜碱性粒细胞百分比(BA%)偏高(1.9%)血小板压积(PCT)偏高(0.299%)血红蛋白偏低(100 g/L)红细胞压积(HCT)偏低(31.9%)红细胞平均体积(MCV)偏低(76.4 f1)平均血红蛋白含量(MCH)偏低(23.9 pg)平均血红蛋白浓度(MCHC)偏低(313 g/L)
- 【生殖道微生态】G-杆菌++
- 【生化全项 1】尿酸(UA)偏高(364.00 $\mu\text{mol/L}$)
- 【尿液分析+尿沉渣】鳞状上皮细胞偏高(10 /HP)
- 【肺部双源 CT】两肺微小结节，考虑硬结钙化灶
- 【MR 检查】1、脑内 MRI 扫描未见异常 2、双侧上颌窦积液
- 【心电图】1. 窦性心律不齐
- 【乳腺彩超】双乳结节 TI-RADS 3 级

医生建议

【嗜碱性粒细胞绝对值(BA#)偏高】：

(1) 供内科结合临床参考。

【平均血红蛋白浓度(MCHC)偏低】：

(1) 建议内科咨询，定期复查。

【红细胞平均体积(MCV)偏低】：

(1) 供内科结合临床参考。

【红细胞压积(HCT)偏低】：

(1) 结合临床，内科咨询。

(2) 血液流动性增加，其降低的临床意义可能是由于体内水分较多，或有贫血，定期复查血常规，血液科随诊。

【血小板压积(PCT)偏高】：

(1) 血小板压积是指外周血中血小板的容积占血液容积的百分比。血小板压积偏高，如果在血小板数目正常的情况下，可不做考虑。如果血小板数目明显增高，建议往血液科进一步复查，以明确诊断。

【平均血红蛋白含量(MCH)偏低】：

(1) 供内科结合临床参考。

【嗜碱性粒细胞百分比(BA%)偏高】：

(1) 供内科结合临床参考。

【血红蛋白偏低】：

- (1) 血液科咨询，必要时治疗。
- (2) 复查血常规。

【G-杆菌++】：

- (1) 阴道微生物学检查是用于提示除阴道的正常菌群之外，可致病的菌群类别判断，用于临床治疗指导。

【尿酸(UA)偏高】：

- (1) 尿酸(UA)是体内嘌呤代谢的最终产物。食物中的核酸分解生成嘌呤，体内组织中的核酸分解成嘌呤核苷，嘌呤和嘌呤核苷经过分解脱氨及氧化作用生成尿酸(UA)。
- (2) 大部分的尿酸由肾脏排出，其余在肝脏分解破坏或随胆汁排泄。肾脏在排泄尿酸过程中，由肾小球滤出尿酸，若肾功能不好的人，排泄功能差，尿中排出的尿酸少了，血尿酸就会增高。
- (3) 常见于肾脏疾病(如急慢性肾炎、肾结核、肾积水晚期等)；还可见于长期吃高嘌呤食物，如动物内脏、海鲜、贝类等，这种情况下，若不控制饮食，导致嘌呤长期偏高，即使肾功能正常，也会受高浓度尿酸的影响。
- (4) 另外，需要警惕的是，若尿酸长期偏高，会由尿酸盐结晶沉积引起痛风性关节炎、慢性间质性肾炎，血尿酸增高是诊断痛风的主要依据。
- (5) 应避免食用含嘌呤高的食物，如各种动物内脏、豆制品、海鲜等，不要喝酒，尤其是啤酒。忌酸性食物，忌醋，多喝水，每日尿量在2公升以上，碱化尿液。
- (6) 必要时在肾内科医生指导下进行降尿酸治疗，定期复查。

【鳞状上皮细胞偏高】：

- (1) 在生理情况下，机体正常的新陈代谢都会引起鳞状上皮细胞的脱离，这是一种正常的机体现象。如果长时间出现鳞状上皮细胞偏高的现象时，则有可能是尿路感染、泌尿系统结石等因素导致，应及时往泌尿外科进一步诊断治疗。

【两肺微小结节】：

- (1) 建议呼吸内科诊断治疗。

【双侧上颌窦积液】：

- (1) 建议耳鼻喉科诊断治疗。

【窦性心律不齐】：

- (1) 供内科临床参考，可见于正常人，无重要临床意义。
- (2) 见于正常人，是一种随呼吸节律而变化的正常心律。

【双乳结节】：

- (1) 乳腺结节是乳腺组织导管和乳小叶在结构上的退行性变及进行性结缔组织的生长，主要以乳房周围性疼痛为特征，或在情绪变化、劳累、天气变化时加重，每月月经前疼痛加剧，行经后疼痛减退或消失。其主要原因是由于内分泌失调。
- (2) 建议少吃刺激性食物或进行药物治疗干预，必要时外科诊治。

汇总医生： 丁昊炜

主检日期： 2024-07-28

主检医生：

分科结果

身高、体重、血压

项目名称	检查结果	项目名称	检查结果
身高	167cm	体重	61kg
血压	109/66mmHg		

***小结：**

未见异常

操作员：赵婉如

检查日期：2024-07-26

检查医生：名燕凌

妇科内诊

项目名称	检查结果	项目名称	检查结果
外阴	正常	尿道口	正常
阴道	通畅	子宫	正常
附件	正常	宫颈	光滑
后穹窿	正常		

***小结：**

未见异常

操作员：薛荣丽

检查日期：2024-07-26

检查医生：薛荣丽

检验报告

尿液分析+尿沉渣

项目名称	检查结果	单位	参考值	提示
白细胞尿	0	个/ul	0--13	
上皮细胞(EC)	10	/HP	0--28	
管型(CAST)	0	个/ul	0--1	
霉菌(尿)	0	/HP	0--0	
结晶	0	/HP	0--10	
透明度(CLA)	清亮			
胆红素(BIL)	-		阴性	
隐血(ERY)	-		阴性	
小圆上皮细胞(SRC)	0	个/ul	0--0	
维生素C	-		阴性	
异常红细胞	0	个/ul	0--3	
红细胞(正常)	0	个/ul	0--6	
鳞状上皮细胞	10	个/ul	0--0	↑
粘液丝	0	个/ul	0--0	
颜色(Colour)	淡黄色			
尿葡萄糖(GLU)	-		阴性	
酮体(KET)	-		阴性	
比重(SG)	1.020		1.003--1.030	
酸碱度(PH)	6.0		4.5--8.0	
尿蛋白质(PRO)	-		阴性	
尿胆原(URO)	-		阴性	
亚硝酸盐(NIT)	-		阴性	
红细胞(尿)(RBC)	0	个/ul	0--6	
尿白细胞(LEU)	-		阴性	

*小结:

鳞状上皮细胞偏高(10 /HP)

操作员：黄璐瑶 检查日期：2024-07-26 检查医生：陈建国

心肌酶谱

项目名称	检查结果	单位	参考值	提示
乳酸脱氢酶(LDH)	141.00	U/L	120--250	
肌酸激酶(CK)	80.00	U/L	40--200	
肌酸激酶同工酶(CK-Mb(M))	3	U/L	0--25	
高敏肌钙蛋白 (Tnl)	2.50	pg/ml	0--46.47	

***小结:**

未见异常

操作员：刘慧芳 检查日期：2024-07-26 检查医生：陈建国

髓过氧化物酶 (MPO)

项目名称	检查结果	单位	参考值	提示
髓过氧化物酶 (MPO)	13.1	ng/ml	0--127	

***小结:**

未见异常

操作员：刘慧芳 检查日期：2024-07-26 检查医生：陈建国

血常规 (五分类)

项目名称	检查结果	单位	参考值	提示
白细胞(WBC)	5.52	10 ⁹ /L	3.5--9.5	
淋巴细胞绝对值(LY#)	1.82	10 ⁹ /L	1.1--3.2	
淋巴细胞百分比(LY%)	33.1	%	20--50	
中性粒细胞绝对值(GR#)	3.11	10 ⁹ /L	1.8--6.3	
中性粒细胞百分比(GR%)	56.4	%	40--75	

嗜碱性粒细胞绝对值(BA#)	0.11	10 ⁹ /L	0--0.06	↑
嗜碱性粒细胞百分比 (BA%)	1.9	%	0--1.0	↑
嗜酸性粒细胞绝对值(EO#)	0.24	10 ⁹ /L	0.02--0.52	
嗜酸性粒细胞百分比 (EO%)	4.3	%	0.4--8.0	
血小板(PLT)	342	10 ⁹ /L	125--350	
血小板分布宽度(PDW)	15.7	%	15--17	
平均血小板体积(MPV)	8.8	fl	6.0--14.0	
血小板压积(PCT)	0.299	%	0.11--0.28	↑
红细胞(RBC)	4.18	10 ¹² /L	3.8--5.1	
血红蛋白	100	g/L	115--150	↓
红细胞压积(HCT)	31.9	%	35--45	↓
红细胞平均体积(MCV)	76.4	fl	82--100	↓
平均血红蛋白含量(MCH)	23.9	pg	27--34	↓
平均血红蛋白浓度(MCHC)	313	g/L	316--354	↓
单核细胞绝对值(MO#)	0.24	10 ⁹ /L	0.1--0.60	
单核细胞百分比(MO%)	4.3	%	3--10	
红细胞分布宽度标准差 (RDW-SD)	44.4	fl	35--56	
红细胞分布宽度变异系数 (RDW-CV)	15.6	%	10.6--16.6	
大血小板比率	17.1	%	11--45	
大血小板数目	58	10 ⁹ /L	30--90	
未成熟粒细胞数目	0.01	10 ⁹ /L	0--999	
未成熟粒细胞百分比	0.1	%	0--100	
有核红细胞数目	0.000	10 ⁹ /L	0--9999	
有核红细胞百分比	0.00	/100WBC	0--9999	

*小结:

嗜碱性粒细胞绝对值(BA#)偏高(0.11 10⁹/L) 嗜碱性粒细胞百分比(BA%)偏高(1.9 %) 血小板压积(PCT)偏高(0.299 %) 血红蛋白偏低(100 g/L) 红细胞压积(HCT)偏低(31.9 %) 红细胞平均体积(MCV)偏低(76.4 fl) 平均血红蛋白含量(MCH)偏低(23.9 pg) 平均血红蛋白浓度(MCHC)偏低(313 g/L)

操作员：乔叶 检查日期:2024-07-26 检查医生:陈建国

同型半胱氨酸

项目名称	检查结果	单位	参考值	提示
同型半胱氨酸	11.05	umol/L	0--15	

***小结:**

未见异常

操作员：刘慧芳 检查日期:2024-07-26 检查医生:陈建国

生殖道微生态

项目名称	检查结果	单位	参考值	提示
线索细胞	-			
清洁度	II			
上皮细胞(白带)	++			
滴虫	-			
G-球菌	-			
霉菌	-			
G-杆菌	++			
G+杆菌	-			
G+球菌	-			

***小结:**

G-杆菌 ++

操作员：乔叶 检查日期:2024-07-27 检查医生:陈建国

生化全项 1

项目名称	检查结果	单位	参考值	提示
碳酸氢根(HCO3)	24.5	mmol/L	22--29	
总蛋白(T PROT)	73.1	g/L	65--85	
白蛋白(ALB)	46.20	g/L	40--55	
球蛋白(GLB)	26.90	g/L	15--35	
白蛋白/球蛋白(ALB/GLB)	1.72		1.0--2.5	
碱性磷酸酶(ALP)	43.0	U/L	35--100	
肌酐(CREA)	47.00	umol/L	41--73	
尿酸(UA)	364.00	umol/L	140--340	↑
钾(K)	4.28	mmol/L	3.5--5.5	
钠(Na)	140.1	mmol/L	136--145	
氯(Cl)	99.9	mmol/L	96--108	
钙(Ca)	2.36	mmol/L	2.11--2.52	
乳酸脱氢酶(LDH)	141.00	U/L	120--250	
淀粉酶(AMY)	57.00	IU/L	35--135	
葡萄糖(GLU)	5.10	mmol/L	3.89--6.1	
总胆红素(TBIL)	10.30	umol/L	0--21	
直接胆红素(DBIL)	2.2	umol/L	0--8.0	
间接胆红素(IBIL)	8.10	umol/L	0--17.39	
丙氨酸氨基转移酶(ALT)	11.00	U/L	7--40	
门冬氨酸氨基转移酶(AST)	14.00	U/L	13--35	
尿素测定 (Urea)	5.80	mmol/L	2.6--7.5	
肌酸激酶(CK)	80.00	U/L	40--200	
α-羟丁酸脱氢酶	128.00	U/L	72--182	
C 反应蛋白	0.40	mg/dl	0--3	
动脉硬化指数	1.38		1.31--3.19	
谷草比谷丙	1.27		0.4--2.5	
总胆固醇(CHOL)	4.41	mmol/L	2.59--5.2	

甘油三脂(TG)	1.16	mmol/L	0.7--1.7	
低密度脂蛋白(LDL)	1.75	mmol/L	0--4.13	
高密度脂蛋白(HDL)	1.27	mmol/L	0.77--1.55	

***小结:**

尿酸(UA)偏高(364.00 umol/L)

操作员：刘慧芳 检查日期:2024-07-26 检查医生:陈建国

肿瘤标志物 2 项

项目名称	检查结果	单位	参考值	提示
癌胚抗原(CEA)	0.3	ng/ml	0--5	
甲胎蛋白(AFP)	6.1	ng/ml	0--7	

***小结:**

未见异常

操作员：刘慧芳 检查日期:2024-07-26 检查医生:陈建国

大同现代医学检验实验室

液基薄层细胞学图文报告

ID: 2024103693

病理号: 096676

姓名: 高晓芳

性别: 女

年龄: 33岁

送检科室:

电话号码: 18943859277

床号:

病历号:

体检号: 2305250707

送检医院: 大同瑞慈康复体检

送检日期: 2024-07-26

末次月经:

送检医生:

采样日期:

报告日期: 2024-07-26

标本满意度: 满意

细胞量: >45%

红细胞:

经期样本:

颈管细胞:

化生细胞:

鳞状细胞:

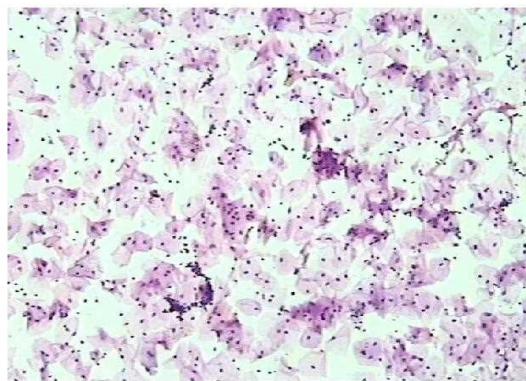
宫颈柱状细胞:

未见上皮内病变/恶性细胞:

正常范围内:

良性反应性改变:

- 炎症:
 - 轻度:
 - 中度:
 - 重度:
- 放疗:
- 妊娠:
- 萎缩性:
- 宫内避孕器:
- 其他:



病原体: 滴虫感染: 念珠菌感染: 细菌感染:

提示 HPV 感染: 疱疹病毒感染:

鳞状上皮细胞分析:

非典型鳞状细胞:

- 倾向上皮内瘤变:
- 倾向良性反应性改变:
- 不能明确意义(ASC-US):
- 不排除高度病变(ASC-H):

上皮内低度病变: 鳞癌:

上皮内高度病变:

- CIN2:
- CIN3:

腺上皮细胞分析:

非典型腺细胞:

- 宫内膜:
- 来源不明:

非典型腺细胞(宫颈管):

- 倾向原位腺癌:
- 不能明确意义:
- 倾向良性反应性改变:

腺癌:

- 宫颈管:
- 宫内膜:
- 其它:

炎细胞:

- 轻度:
- 中度:
- 重度:

可疑腺癌:

诊断意见: 未见上皮内病变或恶性细胞 (NILM)。

建议:

报告医师: 张荣生

地址: 大同市魏都大道 79 号, 本报告医师签字后有效
咨询: 0352-2830587 4006-122-995

妇科细胞学是筛查项目, 出于技术原因, 可能会有假阴性结果, 本检测仅对来样负责, 如果对结果有疑义, 请在收到报告 7 天内与我们联系。

大同瑞慈康复医院 12导联心电图报告

高晓芳 女 33岁

体检号:429586

病床号:

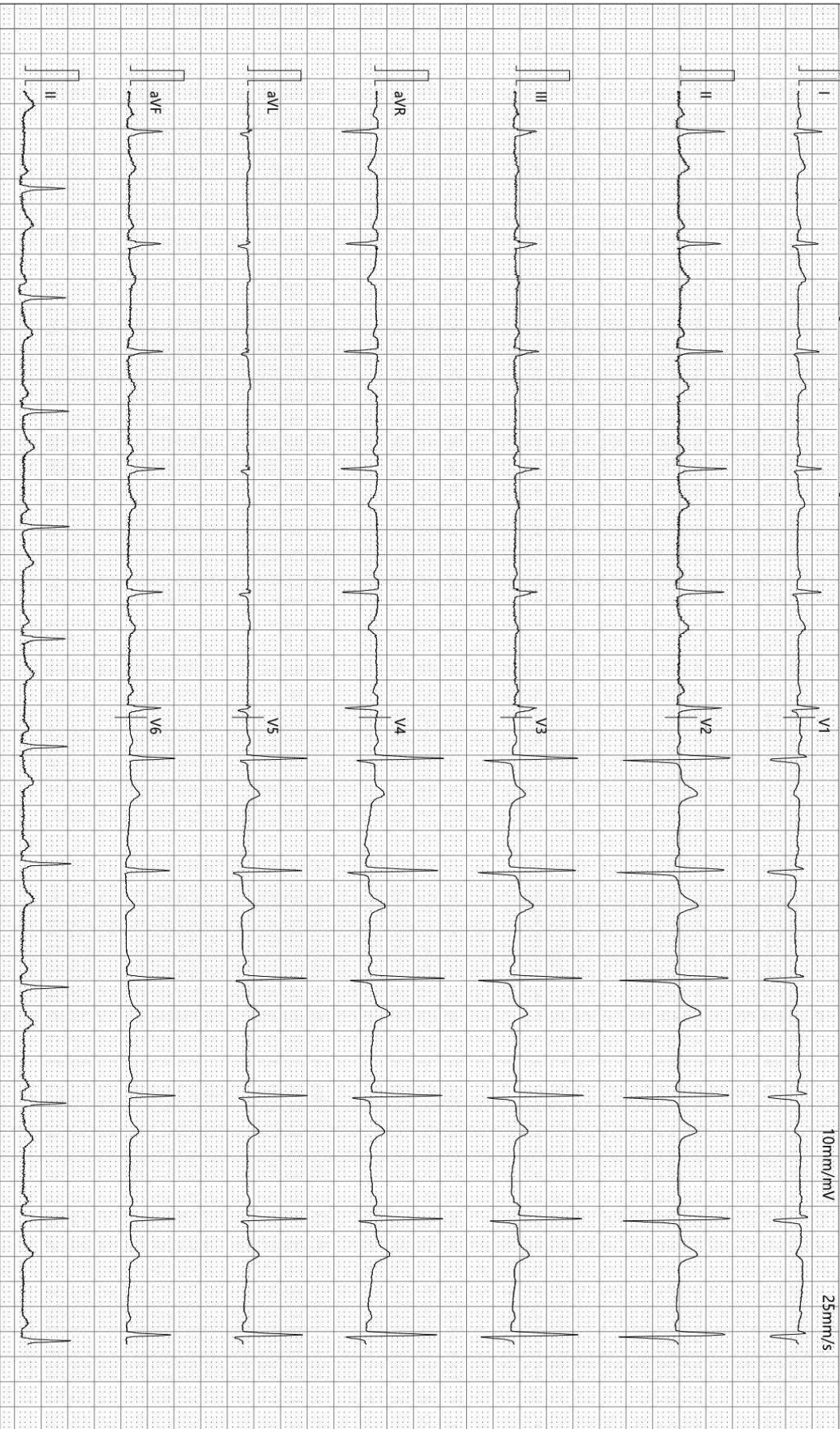
诊断结果:

窦性心律不齐

诊断医生:

张之生

HR : 65bpm [60 ~ 100bpm]
P : 118 f ms [0 ~ 110ms]
PR : 172ms [120 ~ 200ms]
QRS : 81ms [60 ~ 100ms]
QT/QTc : 398/415ms [320 ~ 440/0 ~ 460ms]
P/QRS/T : 61/64/49deg. [0 ~ 75/-30 ~ 90/0 ~ 75deg]
RV5/SV1 : 1.147/0.596mV [0.0 ~ 2.5/0.0 ~ 2.0mV]



检查时间:2024-07-26 08:57:24

诊断时间:2024-07-26 09:36:11

SEMIP V1.90

仅供临床参考

双源 CT 诊断图文报告

流水号: 2305250707

影像号: CT20240726051

姓名: 高晓芳

年龄: 33 岁

性别: 女

检查设备: 西门子量子双源 CT

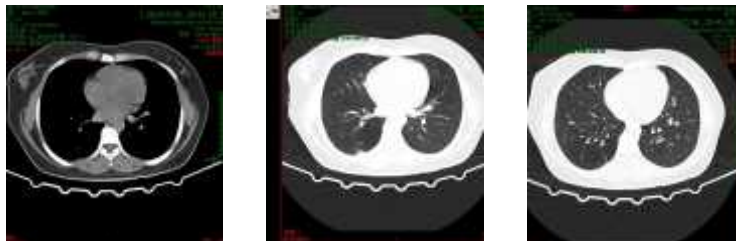体检号: 429586

申请医院: 本院

体检科室: 体检科

检查部位: 肺部双源 CT

经典图像:



影像所见:

双侧胸廓对称, 气管居中。气管及支气管未见狭窄及阻塞。双肺支气管血管束形态、结构、走行正常, 右肺中叶、左肺上叶见少许实性结节, 较大者位于右肺中叶外侧段, 大小约为 $0.4\text{cm} \times 0.3\text{cm}$ 。右肺下叶见钙化结节, 大小约为 $0.4\text{cm} \times 0.2\text{cm}$ 。双肺门不大, 形态自然。心脏及大血管大小、形态未见异常。纵隔内未见肿块及肿大淋巴结。胸膜无增厚, 胸膜腔内无积液。胸壁软组织及骨骼未见病变征象。

影像诊断:

两肺微小结节, 考虑硬结钙化灶

报告医师: 张剑峰

检查日期: 2024-07-26

审核医师: 苗来生

报告日期: 2024-07-26

MRI 诊断图文报告

流水号: 2305250707

影像号: MR20240726020

姓名: 高晓芳

年龄: 33 岁

性别: 女

检查设备: 西门子 1.5T 磁共振

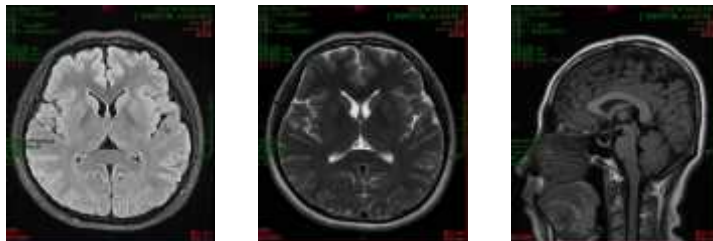体检号: 429586

申请医院: 本院

体检科室: 体检科

检查部位: MR 检查

经典图像:



影像所见:

双侧大脑半球对称, 皮髓质分界清, 未见异常信号。脑干、双侧小脑半球未见异常信号及占位征象。脑室、脑池无扩大, 脑沟、脑裂无增宽。中线结构居中。双侧上颌窦见液气平。

影像诊断:

- 1、脑内 MRI 扫描未见异常
- 2、双侧上颌窦积液

报告医师: 陈江莲

检查日期: 2024-07-26

审核医师: 陈江莲

报告日期: 2024-07-26

超声诊断图文报告

流水号: 2305250707

影像号: 1618465

姓名: 高晓芳

年龄: 33 岁

性别: 女

检查设备: Vivid E95

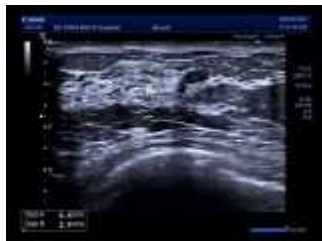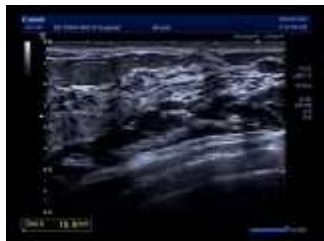
体检号: 429586

申请医院: 本院

体检科室: 体检科

检查部位: 乳腺彩超

经典图像:



影像所见:

双侧乳腺腺体层次清晰, 右乳腺体厚 1.0cm, 左乳腺体厚 1.2cm, 乳导管未见扩张, 右乳 1 点乳晕区探及低回声结节, 大小约 0.6*0.3cm, 边界清, 左乳 3 点距乳头约 3cm 处探及低回声结节, 大小约 0.6*0.4cm, 边界清, CDFI: 未见异常血流信号。

双侧腋下未见明显肿大淋巴结。

影像诊断:

双乳结节 TI-RADS 3 级

报告医师: 侯爱兰

检查日期: 2024-07-26

审核医师: 侯爱兰

报告日期: 2024-07-26

超声诊断图文报告

流水号: 2305250707

影像号: 1618490

姓名: 高晓芳

年龄: 33 岁

性别: 女

检查设备: Vivid E95

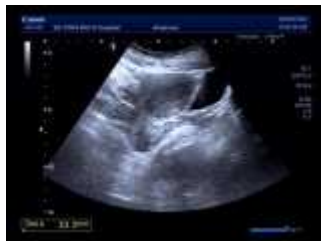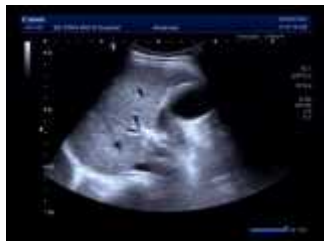体检号: 429586

申请医院: 本院

体检科室: 体检科

检查部位: 全腹彩超

经典图像:



影像所见:

肝脏大小形态正常, 包膜光滑完整, 实质回声均匀, 肝内管道系统走行清晰, 门静脉及肝内胆管不扩张。

胆囊大小形态正常, 壁不厚、光滑, 囊内透声好, 肝外胆管不扩张。

胰腺大小形态正常, 实质回声均匀, 主胰管不扩张。

脾脏大小形态正常, 实质回声均匀, 脾门静脉不宽。

双肾大小形态正常, 皮髓质分界清晰, 集合系统未见分离, 双侧输尿管未见扩张。

膀胱充盈佳, 未见明显异常。

前位子宫, 大小正常, 肌壁回声均匀, 内膜线清晰, 厚 0.3cm, 宫颈厚约 2.3cm, 双侧附件区未见异常。

影像诊断:

肝、胆、脾、胰、双肾、子宫、双侧附件区未见明显异常

报告医师: 侯爱兰

检查日期: 2024-07-26

审核医师: 侯爱兰

报告日期: 2024-07-26



大同市医学影像研究中心

注: 本报告仅供临床医生参考!

地址: 大同市魏都大道 79 号。若有疑问, 请致电: 0352---2830580