



2305250638

大同瑞慈健康体检

报 告 册

体检编号	429461	工号	58
姓名	卜天越		
性别	女	年龄	66岁
单位	大同市住房和城乡建设局		
部门	大同市住房和城乡建设局		
联系电话	13903528602		
体检日期	2024-05-29		

尊敬的卜天越女士您好！

首先，瑞慈健康体检全体员工欢迎您的光临，并对您的信任表示衷心的感谢！

您于 2024-05-29 （体检编号：429461）完成健康检查，本机构的各科医生已根据您的体检项目及结果，汇总成此份健康体检报告，并经总检医生审核。据此提出对您健康状况的综合分析及建议。

瑞慈健康体检倡导“大健康、大康复”，提出“健康是第一财富（Rich）”的人文理念。希望您仔细阅读并妥善地保管此份健康体检报告，并认真关注报告中的提示与建议，若您对报告内容有任何疑问，可直接与瑞慈健康体检客服部联系，进一步咨询。

健康体检咨询电话：**0352-2824444**

客户服务咨询电话：**0352-2830597**

400-6112995

瑞慈健康体检报告由下列内容组成：

第一部分：主检报告

第二部分：分科分项结果

第三部分：检验报告

第四部分：附表

主检报告

检查综述

- 1、【血常规（五分类）】 血小板压积(PCT)偏高(0.281 %)
- 2、【生化全项 1】 肌酸激酶(CK)偏高(212.00 U/L) α -羟丁酸脱氢酶偏高(190.00 U/L)
- 3、【尿液分析+尿沉渣】 白细胞尿偏高(140 个/u1) 上皮细胞(EC)偏高(145 /HP) 隐血(ERY)1+ 鳞状上皮细胞偏高(145 /HP) 尿蛋白质(PRO)+- 尿白细胞(LEU)3+
- 4、【肺部双源 CT】 呼吸性细支气管炎 两肺下叶钙化灶 冠状动脉硬化性改变，进一步检查
- 5、【MR 检查】 1、腰 2-3、3-4、4-5、腰 5-骶 1 椎间盘突出（中央型） 2、腰椎椎体骨质增生，腰部皮下脂肪层水肿
- 6、【全腹彩超】 肝内高回声结节 考虑血管瘤 建议复查
- 7、【心肌酶谱】 肌酸激酶(CK)偏高(212.00 U/L)

医生建议

【血小板压积(PCT)偏高】：

(1)血小板压积是指外周血中血小板的容积占血液容积的百分比。血小板压积偏高，如果在血小板数目正常的情况下，可不考虑。如果血小板数目明显增高，建议往血液科进一步复查，以明确诊断。

【肌酸激酶(CK)偏高】：

(1)建议内科结合临床参考。

(2)（1）增高多见于心肌梗塞、风湿性心肌炎、病毒性心肌炎、骨骼肌创伤、肌营养不良、多发性皮炎、甲状腺功能减退、脑血管意外、脑膜炎、药物肌肉注射、中风惊厥、震颤性谵言、肺梗塞等；（2）供内科结合临床参考、诊治，请定期复查。

【 α -羟丁酸脱氢酶偏高】：

(1)建议内科结合临床参考。

【隐血(ERY)1+】：

(1)尿隐血可分为肉眼血尿和镜下血尿。肉眼血尿是指肉眼能见到血色的尿，尿液呈洗肉水色或血色，通常在1000ml尿中含有1ml血液即肉眼可见。镜下血尿是指尿的颜色正常，通过显微镜可以观察到尿液中含红细胞，通常离心沉淀后的尿液镜检每高倍视野有红细胞3个以上。

(2)尿隐血是泌尿系疾病常见的症状之一，生理情况下女性生理期、运动后等都可以引起，病理情况下大多是由泌尿系统疾病引起，如泌尿系炎症、尿路结石等，也有一些血尿是由全身性疾病或泌尿系统邻近器官所致。

(3)需要指出的是：尿液呈红色并不都是血尿，有些药物、食物都能使尿液呈红色、橙色或褐色；由于严重创伤、错误输血等大量红细胞或组织破坏，也可导致血红蛋白或肌红蛋白尿。

(4)建议往泌尿外科进一步复查，以明确诊断。

【鳞状上皮细胞偏高】：

(1)在生理情况下，机体正常的新陈代谢都会引起鳞状上皮细胞的脱离，这是一种正常的机体现象。如果长时间出现鳞状上皮细胞偏高的现象时，则有可能是尿路感染、泌尿系统结石等因素导致，应及时往泌尿外科进一步诊断治疗。

【尿白细胞 (LEU) 3+】：

(1) 建议泌尿科诊断治疗

【白细胞尿偏高】：

(1) 白细胞尿偏高，一般提示为泌尿系感染，白细胞数目跟感染的程度相关，细菌感染的程度越重，白细胞数目增加的越高。建议往泌尿外科诊断治疗。

【上皮细胞 (EC) 偏高】：

(1) 尿液中的上皮细胞主要包括肾小管上皮细胞、移行上皮细胞、鳞状上皮细胞。尿液中出现肾小管上皮细胞，多见于肾小管病变。移行上皮细胞提示相应部位的病变。

(2) 在正常的尿液中可见少量的鳞状上皮细胞，如果鳞状上皮细胞大量增加，并伴有白细胞增多，则提示有炎症，女性患者则因排除阴道分泌物混入的位于阴道表层的扁平上皮细胞。

【尿蛋白质 (PRO) +-】：

(1) 建议专科复查，结合临床诊治。

【呼吸性细支气管炎】：

(1) 建议呼吸内科诊断治疗。

【冠状动脉硬化性改变】：

(1) 建议心血管内科诊断治疗。

【肺下叶钙化灶】：

(1) 肺钙化灶是肺部的病理性产物，主要是肺部曾有过炎症或结核感染等病变，在机体修复的过程中，这些病变被纤维组织填充，并有钙质沉淀，形成的钙化结节或者钙化灶，提示是一个陈旧性病变。建议定期复查。

【腰部皮下脂肪层水肿】：

(1) 建议进一步复查。

【椎间盘突出（中央型）】：

(1) 椎间盘突出症指椎间盘的纤维环破裂，髓核组织从破裂处突出（脱出）于后方或者椎管内，导致相邻脊神经根遭受刺激，从而产生颈部、腰部疼痛或下肢麻木疼痛一系列症状。临床上可分为膨隆型、突出型、脱垂游离型等。建议骨科诊治。

【腰椎椎体骨质增生】：

(1) 建议骨科诊断治疗

【肝内高回声结节 考虑血管瘤】：

(1) 肝血管瘤是肝脏常见的良性肿瘤，属先天性发育异常。

(2) 肝血管瘤如 5CM 以下，静止不发展无任何自觉症状，一般不需要特殊治疗。如体积增大，可压迫周围器官（胆、胰、胃等），出现上腹饱胀感；若加速增大，为防止破裂大出血应手术切除。

(3) 日常生活中应注意保持心情舒畅，切忌大怒大暴。多吃蔬菜水果，进食不宜过饱，宜食清淡富含营养的食物，保持大便通畅，防止便秘。

(4) 不宜做剧烈运动，可做低强度运动，防止过度用力，以免增加腹腔压力。

(5) 首次发现，应往肝胆外科复查，除外肝内其它占位性病变。定期进行肝脏彩超超检查，追踪比较，若无变化可继续观察，无需作特殊处理。若瘤体增大或有症状者，应及时诊治。

汇总医生： 丁昊炜

主检日期： 2024-06-20

主检医生：

分科结果

检验报告

尿液分析+尿沉渣

项目名称	检查结果	单位	参考值	提示
白细胞尿	140	个/ul	0--13	↑
上皮细胞(EC)	145	/HP	0--28	↑
管型(CAST)	0	个/ul	0--1	
霉菌(尿)	0	/HP	0--0	
结晶	0	/HP	0--10	
透明度(CLA)	清亮			
胆红素(BIL)	-		阴性	
隐血(ERY)	1+		阴性	
小圆上皮细胞(SRC)	0	个/ul	0--0	
维生素C	-		阴性	
异常红细胞	0	个/ul	0--3	
红细胞(正常)	0	个/ul	0--6	
鳞状上皮细胞	145	个/ul	0--0	↑
粘液丝	0	个/ul	0--0	
颜色(Colour)	淡黄色			
尿葡萄糖(GLU)	-		阴性	
酮体(KET)	-		阴性	
比重(SG)	1.025		1.003--1.030	
酸碱度(PH)	6.5		4.5--8.0	
尿蛋白质(PRO)	+-		阴性	
尿胆原(URO)	-		阴性	
亚硝酸盐(NIT)	-		阴性	
红细胞(尿)(RBC)	0	个/ul	0--6	
尿白细胞(LEU)	3+		阴性	

*小结:

白细胞尿偏高(140 个/ul) 上皮细胞(EC)偏高(145 /HP) 隐血(ERY)1+ 鳞状上皮细胞偏高(145 /HP) 尿蛋白质(PRO)++ 尿白细胞(LEU)3+

操作员：乔叶 检查日期:2024-05-29 检查医生:陈建国

心肌酶谱

项目名称	检查结果	单位	参考值	提示
乳酸脱氢酶(LDH)	223.00	U/L	120--250	
肌酸激酶(CK)	212.00	U/L	40--200	↑
肌酸激酶同工酶(CK-Mb(M))	21	U/L	0--25	
高敏肌钙蛋白 (Tnl)	3.25	pg/ml	0--46.47	

*小结:

肌酸激酶(CK)偏高(212.00 U/L)

操作员：王小雪 检查日期:2024-05-29 检查医生:陈建国

髓过氧化物酶 (MPO)

项目名称	检查结果	单位	参考值	提示
髓过氧化物酶 (MPO)	9.2	ng/ml	0--127	

*小结:

未见异常

操作员：王小雪 检查日期:2024-05-29 检查医生:陈建国

血常规 (五分类)

项目名称	检查结果	单位	参考值	提示
白细胞(WBC)	6.45	10 ⁹ /L	3.5--9.5	
淋巴细胞绝对值(LY#)	2.50	10 ⁹ /L	1.1--3.2	
淋巴细胞百分比(LY%)	38.8	%	20--50	
中性粒细胞绝对值(GR#)	3.57	10 ⁹ /L	1.8--6.3	

中性粒细胞百分比(GR%)	55.2	%	40--75	
嗜碱性粒细胞绝对值(BA#)	0.01	10 ⁹ /L	0--0.06	
嗜碱性粒细胞百分比(BA%)	0.2	%	0--1.0	
嗜酸性粒细胞绝对值(EO#)	0.09	10 ⁹ /L	0.02--0.52	
嗜酸性粒细胞百分比(EO%)	1.4	%	0.4--8.0	
血小板(PLT)	335	10 ⁹ /L	125--350	
血小板分布宽度(PDW)	15.4	%	15--17	
平均血小板体积(MPV)	8.4	fl	6.0--14.0	
血小板压积(PCT)	0.281	%	0.11--0.28	↑
红细胞(RBC)	4.16	10 ¹² /L	3.8--5.1	
血红蛋白	128	g/L	115--150	
红细胞压积(HCT)	37.7	%	35--45	
红细胞平均体积(MCV)	90.7	fl	82--100	
平均血红蛋白含量(MCH)	30.7	pg	27--34	
平均血红蛋白浓度(MCHC)	339	g/L	316--354	
单核细胞绝对值(MO#)	0.28	10 ⁹ /L	0.1--0.60	
单核细胞百分比(MO%)	4.4	%	3--10	
红细胞分布宽度标准差(RDW-SD)	42.0	fl	35--56	
红细胞分布宽度变异系数(RDW-CV)	12.4	%	10.6--16.6	
大血小板比率	14.5	%	11--45	
大血小板数目	48	10 ⁹ /L	30--90	
未成熟粒细胞数目	0.00	10 ⁹ /L	0--999	
未成熟粒细胞百分比	0.1	%	0--100	
有核红细胞数目	0.000	10 ⁹ /L	0--9999	
有核红细胞百分比	0.00	/100WBC	0--9999	

*小结:

血小板压积(PCT)偏高(0.281 %)

操作员：黄璐瑶 检查日期：2024-05-29 检查医生：陈建国

同型半胱氨酸

项目名称	检查结果	单位	参考值	提示
同型半胱氨酸	15.12	umol/L	0--20	

***小结：**

未见异常

操作员：王小雪 检查日期：2024-05-29 检查医生：陈建国

生化全项 1

项目名称	检查结果	单位	参考值	提示
碳酸氢根(HCO3)	22.00	mmol/L	22--29	
总蛋白(T PROT)	66.3	g/L	65--85	
白蛋白(ALB)	44.70	g/L	40--55	
球蛋白(GLB)	21.60	g/L	15--35	
白蛋白/球蛋白(ALB/GLB)	2.07		1.0--2.5	
碱性磷酸酶(ALP)	50.0	U/L	50--135	
肌酐(CREA)	59.00	umol/L	41--81	
尿酸(UA)	214.00	umol/L	140--340	
钾(K)	4.04	mmol/L	3.5--5.5	
钠(Na)	138.7	mmol/L	136--145	
氯(Cl)	105.7	mmol/L	96--108	
钙(Ca)	2.20	mmol/L	2.11--2.52	
乳酸脱氢酶(LDH)	223.00	U/L	120--250	
淀粉酶(AMY)	63.00	IU/L	35--135	
葡萄糖(GLU)	4.98	mmol/L	3.89--6.1	
总胆红素(TBIL)	8.90	umol/L	0--21	

直接胆红素(DBIL)	2.1	umol/L	0--8.0	
间接胆红素(IBIL)	6.80	umol/L	0--17.39	
丙氨酸氨基转移酶(ALT)	17.00	U/L	7--40	
门冬氨酸氨基转移酶(AST)	22.00	U/L	13--35	
尿素测定 (Urea)	6.20	mmol/L	3.1--8.8	
肌酸激酶(CK)	212.00	U/L	40--200	↑
α-羟丁酸脱氢酶	190.00	U/L	72--182	↑
C 反应蛋白	0.60	mg/dl	0--3	
动脉硬化指数	2.43		1.31--3.19	
谷草比谷丙	1.29		0.4--2.5	
总胆固醇(CHOL)	4.02	mmol/L	2.59--5.2	
甘油三脂(TG)	1.01	mmol/L	0.7--1.7	
低密度脂蛋白(LDL)	2.70	mmol/L	0--4.13	
高密度脂蛋白(HDL)	1.11	mmol/L	0.77--1.55	

***小结:**

肌酸激酶(CK)偏高(212.00 U/L) α-羟丁酸脱氢酶偏高(190.00 U/L)

操作员：王小雪 检查日期:2024-05-29 检查医生:陈建国

肿瘤标志物 2 项

项目名称	检查结果	单位	参考值	提示
癌胚抗原(CEA)	0.01	ng/ml	0--5	
甲胎蛋白(AFP)	0.6	ng/ml	0--7	

***小结:**

未见异常

操作员：王小雪 检查日期:2024-05-29 检查医生:陈建国

大同瑞慈康复医院 12导联心电图报告

卜天越 女 66岁 体检号:429461

病床号:

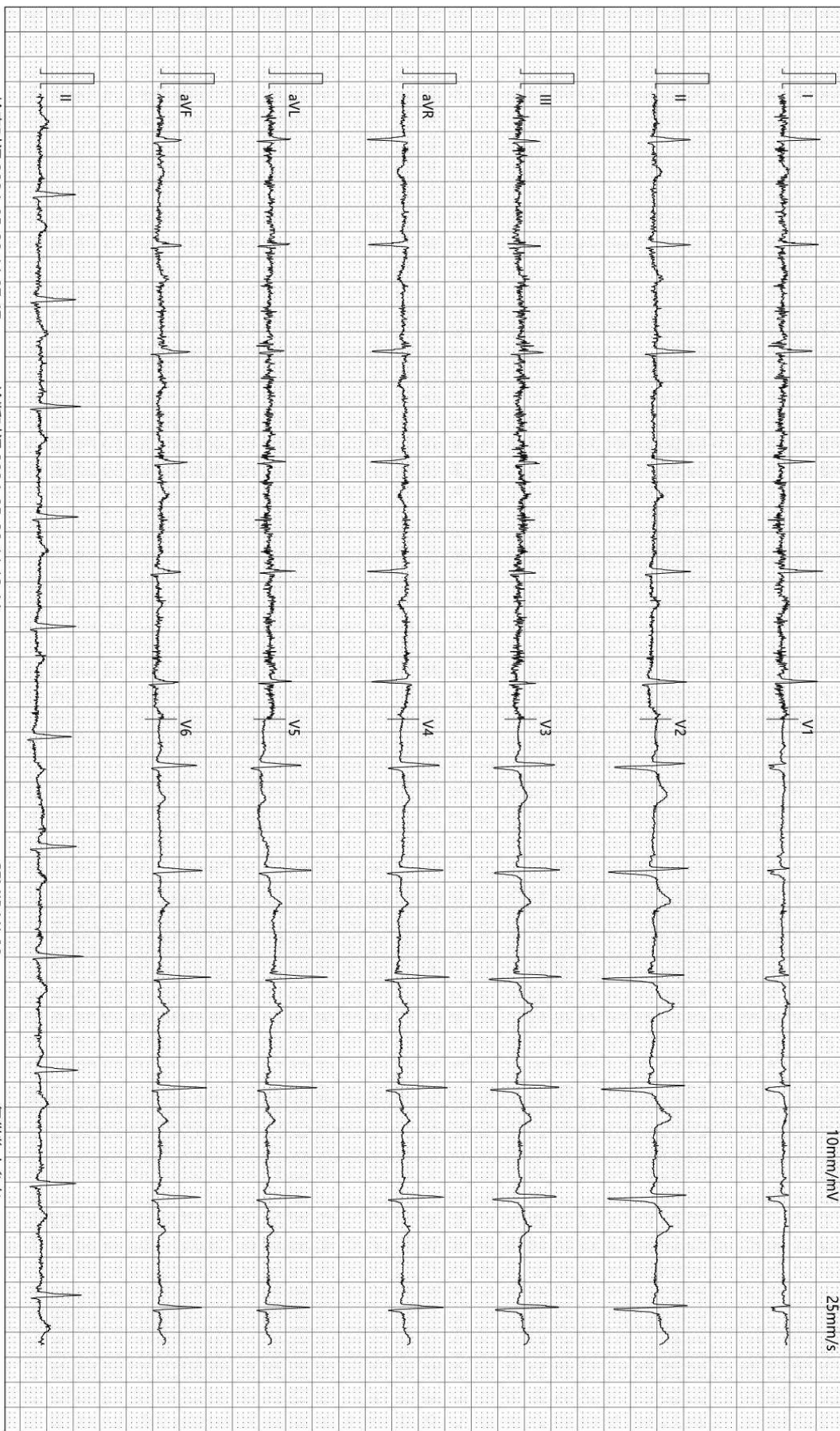
诊断结果:

- 1.窦性心律
- 2.正常心电图

诊断医生:

张之生

HR	: 68bpm	[60 ~ 100bpm]
P	: 116 f ms	[0 ~ 110ms]
PR	: 153ms	[120 ~ 200ms]
QRS	: 78ms	[60 ~ 100ms]
QT/QTc	: 369/393ms	[320 ~ 440/0 ~ 460ms]
P/QRS/T	: -19 / 46/56deg.	[0 ~ 75/-30 ~ 90/0 ~ 75deg]
RV5/SV1	: 0.913/0.266mV	[0.0 ~ 2.5/0.0 ~ 2.0mV]



检查时间:2024-05-29 11:07:47

诊断时间:2024-05-29 11:12:44

SEMIP V1 90

仅供临床参考

双源 CT 诊断图文报告

流水号: 2305250638

影像号: CT20240529071

姓名: 卜天越

年龄: 66 岁

性别: 女

检查设备: 西门子量子双源 CT

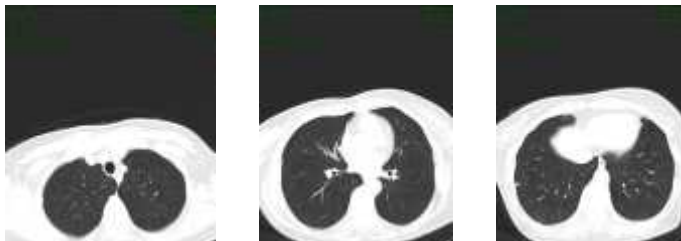体检号: 429461

申请医院: 本院

体检科室: 体检科

检查部位: 肺部双源 CT

经典图像:



影像所见:

胸廓对称, 纵隔无偏移。双肺支气管血管纹理模糊, 增多, 小叶性结构增多, 模糊, 两肺下叶钙化斑点。段以上支气管通畅, 心影形态未见异常, 冠状动脉走行区钙化, 纵隔内气管隆突旁、肺门旁淋巴结部分钙化斑。两侧胸膜未见异常。

影像诊断:

呼吸性细支气管炎

两肺下叶钙化灶

冠状动脉硬化性改变, 进一步检查

报告医师: 剧艳军

检查日期: 2024-05-30

审核医师: 剧艳军

报告日期: 2024-05-30

MRI 诊断图文报告

流水号: 2305250638

影像号: MR20240529044

姓名: 卜天越

年龄: 66 岁

性别: 女

检查设备: 西门子 1.5T 磁共振

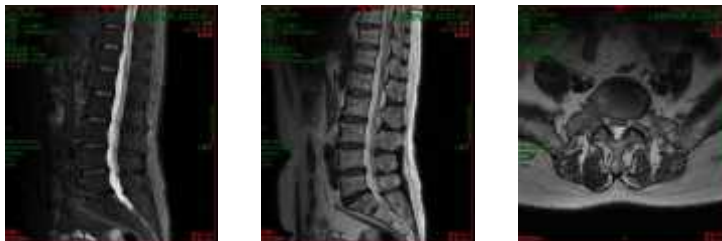体检号: 429461

申请医院: 本院

体检科室: 体检科

检查部位: MR 检查

经典图像:



影像所见:

腰椎椎体序列正常, 生理曲度存在。诸椎体边缘变尖。腰 1-骶 1 椎间盘脱水变性, 于 T2WI 像信号减低, 腰 2-3、3-4、4-5、腰 5-骶 1 椎间盘向后突出, 双侧椎间孔狭窄, 硬膜囊及双侧神经根受压。脊髓圆锥位置、形态、信号无异常。腰部皮下脂肪层见条片状长 T1 长 T2 信号, T2 抑脂像呈高信号。

影像诊断:

- 腰 2-3、3-4、4-5、腰 5-骶 1 椎间盘突出 (中央型)
- 腰椎椎体骨质增生, 腰部皮下脂肪层水肿

报告医师: 李贵 1

检查日期: 2024-05-29

审核医师: 叶道斌

报告日期: 2024-05-29

超声诊断图文报告

流水号: 2305250638

影像号: 1579020

姓名: 卜天越

年龄: 66 岁

性别: 女

检查设备: Vivid E95

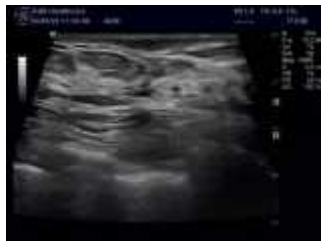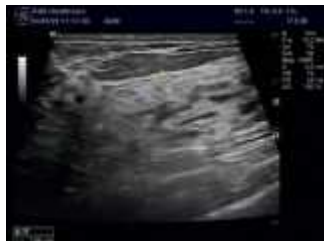体检号: 429461

申请医院: 本院

体检科室: 体检科

检查部位: 乳腺彩超

经典图像:



影像所见:

双侧乳腺腺体层次清晰, 右乳腺体厚 1.7cm, 左乳腺体厚 1.6cm, 乳导管未见扩张, 未见明显占位性病变, CDFI: 未见异常血流信号。

影像诊断:

双侧乳腺未见明显异常

报告医师: 李菊蓉

检查日期: 2024-05-29

审核医师: 李菊蓉

报告日期: 2024-05-29

超声诊断图文报告

流水号: 2305250638

影像号: 1579022

姓名: 卜天越

年龄: 66岁

性别: 女

检查设备: Vivid E95

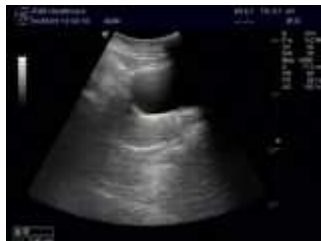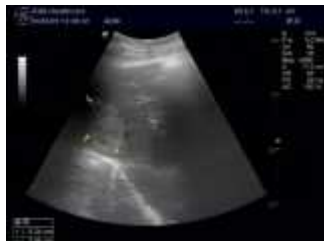体检号: 429461

申请医院: 本院

体检科室: 体检科

检查部位: 全腹彩超

经典图像:



影像所见:

肝脏大小形态正常,包膜光滑完整,肝左叶探及高回声结节,大小约 5.2*3.4cm,余实质回声均匀,肝内管道系统走行清晰,门静脉及肝内胆管不扩张。

胆囊大小形态正常,壁不厚、光滑,囊内透声好,肝外胆管不扩张。

胰腺大小形态正常,实质回声均匀,主胰管不扩张。

脾脏大小形态正常,实质回声均匀,脾门静脉不宽。

双肾大小形态正常,皮髓质分界清晰,集合系统未见分离,双侧输尿管未见扩张。

膀胱充盈佳,未见明显异常。

绝经后子宫,大小约 4.0*3.5*3.5cm,肌壁回声均匀,内膜呈线状,宫颈厚约 2.4cm,双侧附件区未见异常。

影像诊断:

肝内高回声结节 考虑血管瘤 建议复查

报告医师: 李菊蓉

检查日期: 2024-05-29

审核医师: 李菊蓉

报告日期: 2024-05-29