



2305250605

大同瑞慈健康体检

报 告 册

体检编号	429494	工号	92
姓名	王喜才		
性别	男	年龄	64岁
单位	大同市住房和城乡建设局		
部门	大同市住房和城乡建设局		
联系电话	15935307182		
体检日期	2024-07-29		

尊敬的王喜才先生您好！

首先，瑞慈健康体检全体员工欢迎您的光临，并对您的信任表示衷心的感谢！

您于 2024-07-29 （体检编号：429494）完成健康检查，本机构的各科医生已根据您的体检项目及结果，汇总成此份健康体检报告，并经总检医生审核。据此提出对您健康状况的综合分析及建议。

瑞慈健康体检倡导“大健康、大康复”，提出“健康是第一财富（Rich）”的人文理念。希望您仔细阅读并妥善地保管此份健康体检报告，并认真关注报告中的提示与建议，若您对报告内容有任何疑问，可直接与瑞慈健康体检客服部联系，进一步咨询。

健康体检咨询电话：**0352-2824444**

客户服务咨询电话：**0352-2830597**

400-6112995

瑞慈健康体检报告由下列内容组成：

第一部分：主检报告

第二部分：分科分项结果

第三部分：检验报告

第四部分：附表

主检报告

检查综述

- 【眼科】 (1) 左眼视力下降 (2) 右眼视力下降
- 【尿液分析+尿沉渣】 鳞状上皮细胞偏高(3 /HP) 粘液丝偏高(11 /HP)
- 【心电图】 1. 窦性心律 2. 异常Q波
- 【全腹彩超】 1. 肝囊肿 2. 胆囊结石 3. 前列腺增生
- 【内科】 (1) 右肺手术

医生建议

【左眼视力下降】：

(1) 视力下降是由角膜白斑或角膜炎、晶状体混浊、眼底疾病、屈光不正等原因引起，建议眼科诊断治疗。

【右眼视力下降】：

(1) 视力下降是由角膜白斑或角膜炎、晶状体混浊、眼底疾病、屈光不正等原因引起，建议眼科诊断治疗。

【鳞状上皮细胞偏高】：

(1) 在生理情况下，机体正常的新陈代谢都会引起鳞状上皮细胞的脱离，这是一种正常的机体现象。如果长时间出现鳞状上皮细胞偏高的现象时，则有可能是尿路感染、泌尿系统结石等因素导致，应及时往泌尿外科进一步诊断治疗。

【粘液丝偏高】：

- 尿常规中粘液丝是由尿路中细胞分泌出来的，在有尿路感染时分泌会明显增多，且伴有炎症细胞的出现。
- 粘液丝偏高，可分为生理性偏高和病理性偏高两种，生理性偏高一般是由于喝水较少导致的尿液浓缩，一般在喝水后就能达到稀释的效果。
- 病理性的粘液丝偏高是由于泌尿系炎症或者是前列腺炎导致的，需要注意观察，多喝水，同时有白细胞等炎症细胞增多时，应及时服用抗感染药物治疗。如果仅有粘液丝的增多而没有白细胞等炎症细胞增多时，尿路有炎症的可能性不大。
- 建议平时饮食注意清淡，多喝水，少吃油腻和辛辣的食物，要注意个人清洁卫生，勤洗阴部，注意休息。

【异常Q波】：

(1) 也可以见于正常人，不排除既往有陈旧性心肌梗死病史。既往有冠心病、心梗病史者，特别伴ST-T改变，建议在心血管内科医生指导下坚持治疗，严防心脑血管意外事件发生，尤其在秋冬季节。无既往病史者，建议密切动态观察，心血管内科结合临床诊治。

【肝囊肿】：

- 肝囊肿，通俗说就是肝脏中的水泡。绝大多数的肝囊肿都是先天性的，即因先天发育的某些异常导致了肝囊肿形成。
- 肝囊肿病因大多数系肝内小胆管发育障碍所致，单发性肝囊肿的发生是由于异位胆管造成。肝囊肿生长缓慢，所以可能长期或终生无症状，其临床表现也随囊肿位置、大小、数目以及有无压迫邻近器官和有无并发症而异。

- (3)肝囊肿是一种较常见的肝脏良性疾病，一般没有什么症状，也不会影响肝功。5CM以下的肝囊肿一般不需要特殊治疗。当囊肿长大到一定程度，可能会压迫胃肠道而引起症状，如上腹不适饱胀；也有因囊肿继发细菌感染而有腹痛、发热的。
- (4)肝囊肿首次发现，建议作MRI或CT检查，除外肝内其它占位性病变。
- (5)过大的肝囊肿，对肝脏本身或周围的器官有压迫症状的，或有炎症的，往外科治疗。
- (6)已确诊为肝囊肿，动态观察，定期B超检查进行对照，监测囊肿大小。
- (7)解除顾虑和紧张情绪，保持良好心态，切忌大怒。
- (8)多食新鲜蔬菜和水果，保持大便通畅，防止便秘；保证营养，宜食清淡富含蛋白质的食物为主；限制饮酒。
- (9)不宜剧烈运动，防止过度用力，以免增加腹腔压力。
- (10)如有症状请及时就诊。

【胆囊结石】：

- (1)胆囊结石主要为胆固醇性结石或以胆固醇为主的混合性结石，胆囊结石主要见于成年人，女性常见，尤以经产妇和服用避孕药者常见。
- (2)胆囊结石一般认为与胆汁淤积、胆道细菌和寄生虫感染、胆固醇代谢失调以及胆囊的运动功能失调有关。
- (3)临床表现取决于胆石的动态、所在部位和并发症，大多数与慢性胆囊炎同时存在。主要多发于成年女性，由以中年肥胖妇女为多见。平时大多无症状，部分表现为消化不良、中上腹或右上腹饱胀感，有时胃灼热、暖气，在饱餐或高脂饮食后更为明显。
- (4)胆囊结石患者应少吃肥肉和胆固醇含量高的食物，如蛋黄、鱼卵、蟹黄、动物内脏等食品，不吃油炸食品。
- (5)如有右上腹隐痛不适，应素食，右侧卧位，服用654-2、阿托品等解痉药物，消炎利胆片、金胆片、胆通等可任选一种口服。
- (6)如发生上腹剧痛，应到医院治疗，不要自己随便应用止痛药。出现黄疸时，应立即就医检查，查明黄疸原因，作相应处理，切勿拖延。
- (7)除药物治疗外，有的需震波治疗、有的可作腹腔镜手术、有的则需剖腹手术，应按医生的指导选择合适的治疗方法。定期彩超复查。

【前列腺增生】：

- (1)前列腺增生又称前列腺肥大，增生的腺体位于膀胱颈部，会使尿路梗阻，引起尿频和排尿困难，严重影响患者的生活质量，是中老年男性的常见疾病。建议往泌尿科咨询，结合临床诊治。

汇总医生： 樊兴国

主检日期： 2024-07-29

主检医生：

分科结果

身高、体重、血压

项目名称	检查结果	项目名称	检查结果
身高	178cm	体重	71kg
血压	128/81mmHg		

*小结:

未见异常

操作员：张文静

检查日期:2024-07-29

检查医生：名燕凌

内科

项目名称	检查结果	项目名称	检查结果
心率	68 次/min	心律	齐
心脏杂音	无	心界	正常
肺部	正常	呼吸音	呼吸音清
啰音	未闻及	叩诊	叩诊呈清音
腹部触诊	腹部平软	发育	正常
肝胆	肋下未触及	脾脏	肋下未触及
双肾	无叩击痛	肠鸣音	正常
营养	良好	神经系统	正常
生理反射	生理反射存在	病理反射	病理反射未引出
颅神经	正常	运动功能	正常
深浅感觉	正常	其它	无异常发现
既往史	右肺手术		

*小结:

(1) 右肺手术

操作员：名燕凌

检查日期:2024-07-29

检查医生：名燕凌

外科（含皮肤科）

项目名称	检查结果	项目名称	检查结果
皮肤	正常	甲状腺	无肿大
浅表淋巴结	无肿大	肛门	拒检
泌尿外生殖器	正常	四肢关节	未见异常
腹股沟	未见异常	足背动脉	正常
紫绀	无	色素沉着	无
脱毛	无	脱色	无
皮疹	无	浮肿	无
皮下结节	无	头颅	正常
颈部	正常	乳腺	正常
脊柱	正常	直肠	未检
皮肤黄疸	无	既往史	无
其他	无		

*小结:

未见异常

操作员：谷岱清

检查日期:2024-07-29

检查医生：谷岱清

眼科

项目名称	检查结果	项目名称	检查结果
视力(左)	0.5	视力(右)	0.5
辨色力	正常	眼睑	正常
结膜	正常	泪器	正常
角膜	正常	虹膜	正常
瞳孔	正常	晶状体	正常
玻璃体	正常	眼底	未见异常

*小结:

(1) 左眼视力下降

(2) 右眼视力下降

操作员：田野青 检查日期:2024-07-29 检查医生：田野青

检验报告

尿液分析+尿沉渣

项目名称	检查结果	单位	参考值	提示
白细胞尿	0	个/ul	0--13	
上皮细胞(EC)	3	/HP	0--28	
管型(CAST)	0	个/ul	0--1	
霉菌(尿)	0	/HP	0--0	
结晶	0	/HP	0--10	
透明度(CLA)	清亮			
胆红素(BIL)	-		阴性	
隐血(ERY)	-		阴性	
小圆上皮细胞(SRC)	0	个/ul	0--0	
维生素C	-		阴性	
异常红细胞	0	个/ul	0--3	
红细胞(正常)	1	个/ul	0--6	
鳞状上皮细胞	3	个/ul	0--0	↑
粘液丝	11	个/ul	0--0	↑
颜色(Colour)	淡黄色			
尿葡萄糖(GLU)	-		阴性	
酮体(KET)	-		阴性	
比重(SG)	1.025		1.003--1.030	
酸碱度(PH)	6.5		4.5--8.0	
尿蛋白质(PRO)	-		阴性	
尿胆原(URO)	-		阴性	
亚硝酸盐(NIT)	-		阴性	
红细胞(尿)(RBC)	1	个/ul	0--6	
尿白细胞(LEU)	-		阴性	

*小结:

鳞状上皮细胞偏高(3 /HP) 粘液丝偏高(11 /HP)

操作员：黄璐瑶 检查日期：2024-07-29 检查医生：陈建国

血常规（五分类）

项目名称	检查结果	单位	参考值	提示
白细胞(WBC)	5.65	10 ⁹ /L	3.5--9.5	
淋巴细胞绝对值(LY#)	1.94	10 ⁹ /L	1.1--3.2	
淋巴细胞百分比(LY%)	34.2	%	20--50	
中性粒细胞绝对值(GR#)	3.22	10 ⁹ /L	1.8--6.3	
中性粒细胞百分比(GR%)	57.0	%	40--75	
嗜碱性粒细胞绝对值(BA#)	0.02	10 ⁹ /L	0--0.06	
嗜碱性粒细胞百分比(BA%)	0.3	%	0--1.0	
嗜酸性粒细胞绝对值(EO#)	0.13	10 ⁹ /L	0.02--0.52	
嗜酸性粒细胞百分比(EO%)	2.4	%	0.4--8.0	
血小板(PLT)	196	10 ⁹ /L	125--350	
血小板分布宽度(PDW)	16.2	%	15--17	
平均血小板体积(MPV)	10.3	fl	6.0--14.0	
血小板压积(PCT)	0.201	%	0.11--0.28	
红细胞(RBC)	5.13	10 ¹² /L	4.3--5.8	
血红蛋白	154	g/L	130--175	
红细胞压积(HCT)	46.4	%	40--50	
红细胞平均体积(MCV)	90.4	fl	82--100	
平均血红蛋白含量(MCH)	30.0	pg	27--34	
平均血红蛋白浓度(MCHC)	332	g/L	316--354	
单核细胞绝对值(MO#)	0.34	10 ⁹ /L	0.1--0.60	
单核细胞百分比(MO%)	6.1	%	3--10	
红细胞分布宽度标准差	44.0	fl	35--56	

(RDW-SD)				
红细胞分布宽度变异系数 (RDW-CV)	13.0	%	10.6--16.6	
大血小板比率	26.5	%	11--45	
大血小板数目	52	10 ⁹ /L	30--90	
未成熟粒细胞数目	0.01	10 ⁹ /L	0--999	
未成熟粒细胞百分比	0.2	%	0--100	
有核红细胞数目	0.000	10 ⁹ /L	0--9999	
有核红细胞百分比	0.00	/100WBC	0--9999	

***小结:**

未见异常

操作员：乔叶 检查日期:2024-07-29 检查医生:陈建国

空腹血糖

项目名称	检查结果	单位	参考值	提示
葡萄糖(GLU)	4.64	mmol/L	3.89--6.1	

***小结:**

未见异常

操作员：刘慧芳 检查日期:2024-07-29 检查医生:陈建国

血脂四项

项目名称	检查结果	单位	参考值	提示
动脉硬化指数	2.04		1.31--3.19	
总胆固醇(CHOL)	4.60	mmol/L	2.59--5.2	
甘油三脂(TG)	1.34	mmol/L	0.7--1.7	
低密度脂蛋白(LDL)	2.08	mmol/L	0--4.13	
高密度脂蛋白(HDL)	1.02	mmol/L	0.77--1.55	

***小结:**

未见异常

操作员：刘慧芳 检查日期：2024-07-29 检查医生：陈建国

肝功能两项

项目名称	检查结果	单位	参考值	提示
丙氨酸氨基转移酶(ALT)	29.00	U/L	9--50	
门冬氨酸氨基转移酶(AST)	29.00	U/L	15--40	

***小结：**

未见异常

操作员：刘慧芳 检查日期：2024-07-29 检查医生：陈建国

透视

项目名称	检查结果
透视	胸廓对称。气管、纵隔居中。双肺野清晰。心影在正常范围。膈平滑，肋膈角锐利。

***小结：**

心肺膈未见异常。

操作员：李贵 检查日期：2024-07-29 检查医生：李贵

大同瑞慈康复医院 12导联心电图报告

王喜才 男 64岁 体检号:429494

病床号:

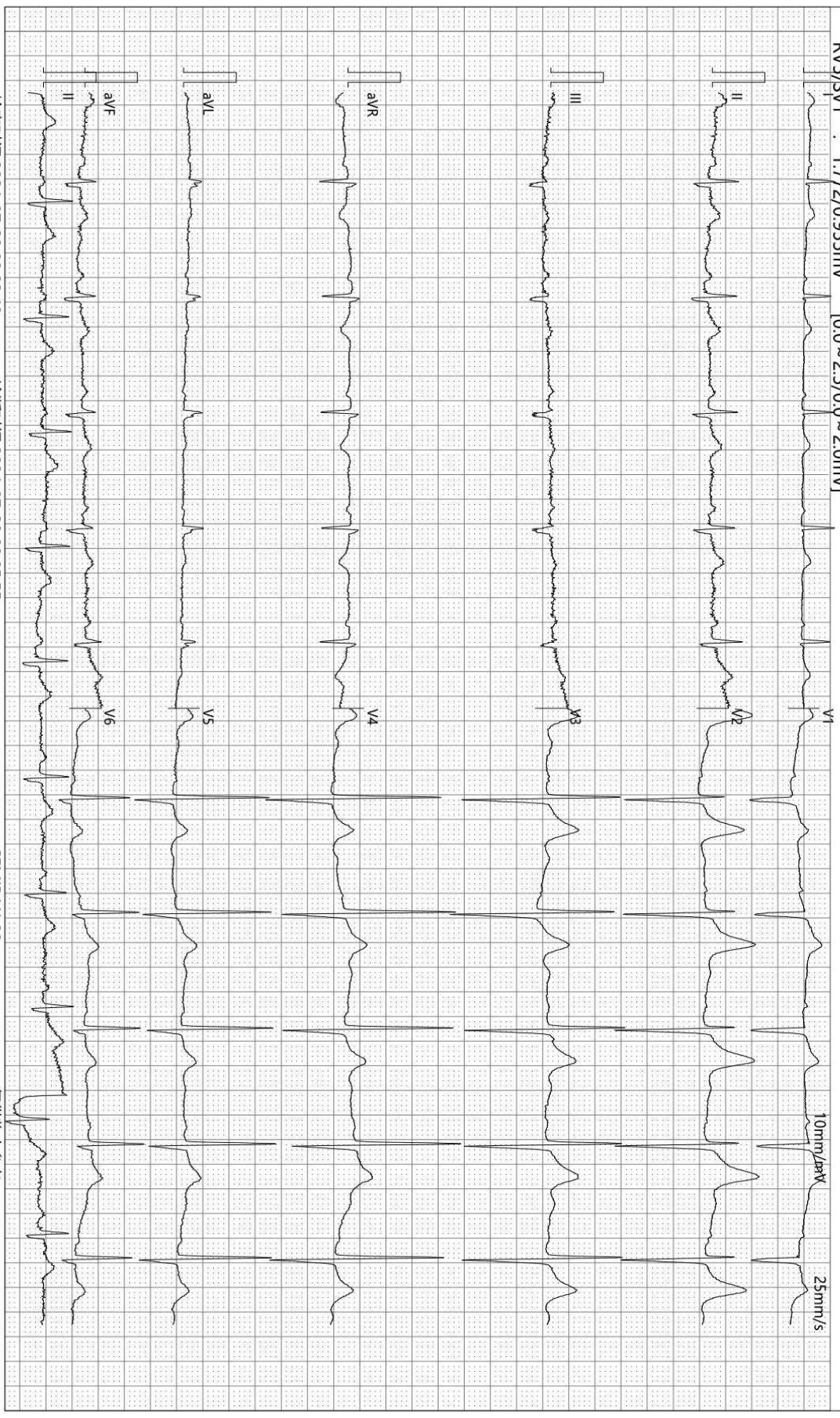
诊断结果:

- 1.窦性心律
- 2.异常Q波

诊断医生:

张之生

HR : 64bpm [60~100bpm]
 P : 111↑ms [0~110ms]
 PR : 182ms [120~200ms]
 QRS : 107↑ms [60~100ms]
 QT/QTc : 406/421ms [320~440/0~450ms]
 P/QRS/T : 68/19/57deg. [0~75/-30~90/0~75deg]
 RV5/SV1 : 1.772/0.955mV [0.0~2.5/0.0~2.0mV]



检查时间:2024-07-29 09:02:40

诊断时间:2024-07-29 09:05:55

SEMIP V1.90

仅供临床参考

流水号: 2305250605

影像号: RF20240729002

姓名: 王喜才

年龄: 64 岁

性别: 男

检查设备:

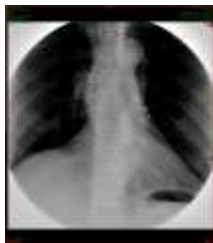体检号: 429494

申请医院: 本院

体检科室: 体检科

检查部位: 透视

经典图像:



影像所见:

胸廓对称。气管、纵隔居中。双肺野清晰。心影在正常范围。膈平滑, 肋膈角锐利。

影像诊断:

心肺膈未见异常。

报告医师: 李贵

检查日期: 2024-07-29

审核医师: 李贵

报告日期: 2024-07-29

超声诊断图文报告

流水号: 2305250605

影像号: 1620803

姓名: 王喜才

年龄: 64 岁

性别: 男

检查设备: Vivid E95

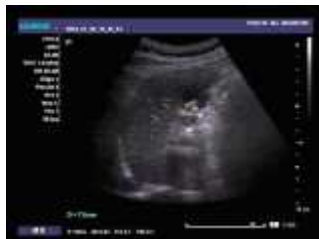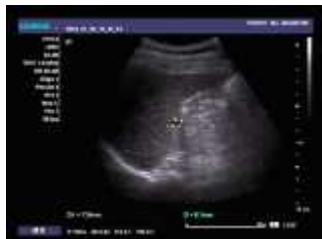体检号: 429494

申请医院: 本院

体检科室: 体检科

检查部位: 全腹彩超

经典图像:



影像所见:

肝脏大小形态正常,包膜光滑完整,右叶探及囊性回声,大小约 0.8*0.6cm,边界清,余实质回声均匀,肝内管道系统走行清晰,门静脉及肝内胆管不扩张。

胆囊大小形态正常,壁不厚、光滑,囊内透声好,囊内探及数个强回声团,较大直径约 0.8cm,后伴声影,肝外胆管不扩张。

胰腺大小形态正常,实质回声均匀,主胰管不扩张。

脾脏大小形态正常,实质回声均匀,脾门静脉不宽。

双肾大小形态正常,皮髓质分界清晰,集合系统未见分离,双侧输尿管未见扩张。

膀胱充盈佳,未见明显异常。

前列腺形态饱满,体积增大,大小约 4.0*3.4*2.8cm,实质回声欠均匀。

影像诊断:

1. 肝囊肿
2. 胆囊结石
3. 前列腺增生

报告医师: 侯爱兰

检查日期: 2024-07-29

审核医师: 侯爱兰

报告日期: 2024-07-29