



2305250601

# 大同瑞慈健康体检

## 报 告 册

体检编号	429498	工号	97
姓名	王体		
性别	男	年龄	74岁
单位	大同市住房和城乡建设局		
部门	大同市住房和城乡建设局		
联系电话	13068096447		
体检日期	2024-08-21		

尊敬的王体先生您好！

首先，瑞慈健康体检全体员工欢迎您的光临，并对您的信任表示衷心的感谢！

您于 2024-08-21 （体检编号：429498）完成健康检查，本机构的各科医生已根据您的体检项目及结果，汇总成此份健康体检报告，并经总检医生审核。据此提出对您健康状况的综合分析及建议。

瑞慈健康体检倡导“大健康、大康复”，提出“健康是第一财富（Rich）”的人文理念。希望您仔细阅读并妥善地保管此份健康体检报告，并认真关注报告中的提示与建议，若您对报告内容有任何疑问，可直接与瑞慈健康体检客服部联系，进一步咨询。

健康体检咨询电话：**0352-2824444**

客户服务咨询电话：**0352-2830597**

**400-6112995**

瑞慈健康体检报告由下列内容组成：

第一部分：主检报告

第二部分：分科分项结果

第三部分：检验报告

第四部分：附表

## 主检报告

### 检查综述

- 【内科】 (1) 高血压
- 【眼科】 (1) 左眼视力下降 (2) 右眼视力下降
- 【血常规（五分类）】 白细胞(WBC)偏高( $11.17 \times 10^9/L$ ) 淋巴细胞绝对值(LY#)偏高( $7.14 \times 10^9/L$ ) 淋巴细胞百分比(LY%)偏高(64.0%) 中性粒细胞百分比(GR%)偏低(29.9%)
- 【血脂四项】 甘油三脂(TG)偏高(1.98 mmol/L)
- 【尿液分析+尿沉渣】 粘液丝偏高(4 /HP)
- 【心电图】 1. 窦性心律不齐 2. T波改变(I, II, aVF, V2-V6)
- 【全腹彩超】 1. 肝囊肿 2. 胆囊息肉 3. 左肾囊肿 4. 前列腺增生

### 医生建议

#### 【高血压】：

- 高血压是指收缩期和（或）舒张期动脉血压高于正常，并连续三次不同日测量，血压都高于正常标准，可确定患高血压病。
- 高血压的发病与遗传、精神过度紧张、肥胖、吸烟、酗酒、嗜盐等因素有关。血压持久增高，可导致心、脑、肾等脏器的损害。
- 原发性高血压由于目前原因不明（部分与遗传有关），须终身服药降压。高血压主要危害心、脑血管和肾脏。一旦确诊“高血压”就要终生服药。
- 平时应低盐（每天5~10g）、低脂饮食（少吃动物脂肪与内脏）；忌烟限酒。遵照医嘱坚持服药，定期测量血压，宜控制在140/90mmHg以下，若合并有糖尿病和肾病，要把血压控制在130/80mmHg以下。
- 血压到正常水平时，说明此时选用的降压药和治疗方案基本合适，但并不意味着高血压已被“治愈”，应坚持治疗。若盲目自行停药或间断服药，常会使血压波动很大，而加重心、脑、肾和血管的损害。
- 建议您密切关注血压，保持心情舒畅，劳逸结合，适量运动，控制体重，避免过度劳累、情绪激动等。改进生活方式，适当低盐、低脂、低胆固醇饮食，戒烟酒。必要时心血管专科诊治。

#### 【左眼视力下降】：

- 视力下降是由角膜白斑或角膜炎、晶状体混浊、眼底疾病、屈光不正等原因引起，建议眼科诊断治疗。

#### 【右眼视力下降】：

- 视力下降是由角膜白斑或角膜炎、晶状体混浊、眼底疾病、屈光不正等原因引起，建议眼科诊断治疗。

#### 【淋巴细胞绝对值(LY#)偏高】：

- 成人全血淋巴细胞占白细胞总数的20-40%。在中性粒细胞减少的病例中，淋巴细胞可相对增高，多与病毒感染有关（如感冒等）。
- 病理性增高见于传染性淋巴细胞增多症、结核病、百日咳、急慢性淋巴细胞白血病、传染性单核细胞增多症等，建议结合其它血常规指标及临床进行综合评估。

#### 【中性粒细胞百分比(GR%)偏低】：

- 供内科结合临床参考。

**【淋巴细胞百分比(LY%)偏高】：**

(1)供临床参考，定期复查。

**【白细胞(WBC)偏高】：**

(1)白细胞是机体防御系统的重要组成部分。白细胞通过不同的方式、不同的机制消灭病原体、消除过敏原和参与免疫反应产生的抗体等。

(2)升高多见于细菌感染，明显升高也可见于某些血液病、急性出血等。建议复查全血细胞分析，内科咨询，待排感染性疾病，进一步明确诊断，结合临床诊治。

(3)复查血常规。

(4)若明显升高，请抗感染治疗。

**【甘油三脂(TG)偏高】：**

(1)甘油三酯是甘油和脂肪酸所构成的有机化合物，甘油三酯测定是脂类代谢的重要指标之一。

(2)甘油三酯增高与冠心病的发生有着重要的相关性，随年龄增大而有上升的趋势，其增高最常见于高脂和过量糖类饮食、肥胖等。

(3)甘油三酯主要功能是为机体提供能量，其正常值在 0.7-1.7mmol/L 之间，1.7-2.29mmol/L 为边缘增高，提示应该注意饮食和运动了。

(4)甘油三酯大于 2.3mmol/L，就称为高甘油三酯血症。甘油三酯增高虽然不会直接导致血管斑块的形成，但也会间接引起心脑血管疾病风险增加，同时，当甘油三酯大于 5.6mmol/L 时，还会增加急性胰腺炎的风险，所以降低甘油三酯的基础主要是控制饮食，饮食控制不佳可以选择药物治疗。

(5)生活方式的干预是控制甘油三酯水平升高的基础，包括减重，增加运动量，限制酒精摄入以及避免食用果糖和高碳水化合物食物。多食蔬菜水果，定期复查。

(6)明显增高者在医师的指导下使用降脂药物治疗，首选他汀和贝特类药物。

**【粘液丝偏高】：**

(1)尿常规中粘液丝是由尿路中细胞分泌出来的，在有尿路感染时分泌会明显增多，且伴有炎症细胞的出现。

(2)粘液丝偏高，可分为生理性偏高和病理性偏高两种，生理性偏高一般是由于喝水较少导致的尿液浓缩，一般在喝水后就能达到稀释的效果。

(3)病理性的粘液丝偏高是由于泌尿系炎症或者是前列腺炎导致的，需要注意观察，多喝水，同时有白细胞等炎症细胞增多时，应及时服用抗感染药物治疗。如果仅有粘液丝的增多而没有白细胞等炎症细胞增多时，尿路有炎症的可能性不大。

(4)建议平时饮食注意清淡，多喝水，少吃油腻和辛辣的食物，要注意个人清洁卫生，勤洗阴部，注意休息。

**【T波改变】：**

(1)可见于心肌劳损，电解质混乱及神经调节异常，如疲劳，精神紧张等，往心血管内科咨询，进一步查找病因及治疗。

**【窦性心律不齐】：**

(1)供内科临床参考，可见于正常人，无重要临床意义。

(2)见于正常人，是一种随呼吸节律而变化的正常心律。

**【肝囊肿】：**

(1)肝囊肿，通俗说就是肝脏中的水泡。绝大多数的肝囊肿都是先天性的，即因先天发育的某些异常导致了肝囊肿形成。

(2)肝囊肿病因大多数系肝内小胆管发育障碍所致，单发性肝囊肿的发生是由于异位胆管造成。肝囊肿生长缓慢，所以可能长期或终生无症状，其临床表现也随囊肿位置、大小、数目以及有无压迫邻近器官和有无并发症而异。

- (3)肝囊肿是一种较常见的肝脏良性疾​​病，一般没有什么症状，也不会影响肝功。5CM以下的肝囊肿一般不需要特殊治疗。当囊肿长大到一定程度，可能会压迫胃肠道而引起症状，如上腹不适饱胀；也有因囊肿继发细菌感染而有腹痛、发热的。
- (4)肝囊肿首次发现，建议作MRI或CT检查，除外肝内其它占位性病变。
- (5)过大的肝囊肿，对肝脏本身或周围的器官有压迫症状的，或有炎症的，往外科治疗。
- (6)已确诊为肝囊肿，动态观察，定期B超检查进行对照，监测囊肿大小。
- (7)解除顾虑和紧张情绪，保持良好心态，切忌大怒。
- (8)多食新鲜蔬菜和水果，保持大便通畅，防止便秘；保证营养，宜食清淡富含蛋白质的食物为主；限制饮酒。
- (9)不宜剧烈运动，防止过度用力，以免增加腹腔压力。
- (10)如有症状请及时就诊。

**【前列腺增生】：**

(1)前列腺增生又称前列腺肥大，增生的腺体位于膀胱颈部，会使尿路梗阻，引起尿频和排尿困难，严重影响患者的生活质量，是中老年男性的常见疾病。建议往泌尿科咨询，结合临床诊治。

**【胆囊息肉】：**

- (1)胆囊息肉又称胆囊隆起样病变，其临床症状无特异性，大部分患者为查体时所发现。主要症状为中上腹部隐痛。发病年龄多在30~50岁，以中青年为主。
- (2)一般认为，胆囊息肉是胆囊癌的诱发因素，如胆囊息肉大于1cm时，最好先行手术治疗，以杜绝胆囊癌的发生。
- (3)胆囊息肉临床特点有，一是发病率逐渐增高。高胆固醇饮食、长期酗酒、过多进食刺激性饮食、饮食规律紊乱如：不吃早餐、晚餐过盛、过多等不良饮食习惯多可造成胆囊息肉的形成；
- (4)二是隐蔽攻击性强。胆囊息肉多无症状，85%以上的患者都是在例行体检中发现。3-4mm以下的息肉在CT和核磁共振中难以发现或常常漏诊；
- (5)禁酒及含酒精类饮料，因酒精在体内主要通过肝脏分解、解毒，所以，酒精可直接损伤肝功能，引起肝胆功能失调，使胆汁的分泌、排出过程紊乱，从而刺激胆囊息肉增长。
- (6)饮食规律、吃好早餐对胆囊息肉患者很重要。肝脏主要分泌胆汁，分泌的胆汁存储入胆囊内，而胆汁的功能主要是消化油性食物。如果不吃早餐，胆汁在胆囊内滞留时间长，可刺激胆囊形成胆囊息肉或使原来的息肉增大或发生变化。所以，要调配营养丰富的早餐和养成吃早餐的生活习惯。
- (7)低胆固醇饮食，胆固醇摄入过多，可加重肝胆的代谢负担，并引起多余的胆固醇在胆囊壁结晶、积聚和沉淀，从而形成息肉，所以，胆囊息肉患者应降低胆固醇摄入量，尤其是晚上，应避免进食高胆固醇类食品，如鸡蛋（尤其是蛋黄）、肥肉、海鲜、无鳞鱼类、动物内脏等食品。
- (8)宜多食各种新鲜水果、蔬菜，进低脂肪、低胆固醇食品，如香菇、木耳、芹菜、豆芽、海带、藕、鱼肉、兔肉、鸡肉、鲜豆类等；宜多食干豆类及其制品；宜选用植物油，不用动物油；
- (9)少吃辣椒、生蒜等刺激性食物或辛辣食品；不用油煎、炸、烤、熏的烹调方法；饮水时，用少量山楂、银杏、绞股蓝草放入水杯中饮用。

**【左肾囊肿】：**

- (1)肾囊肿是肾脏内出现大小不等的与外界不相通的囊性肿块的总称。肾囊肿属于良性肿瘤，在肾囊性疾病中以单纯性肾囊肿最为常见。其发生原因尚可能与先天性肾小球、肾小管结构异常和后天性损伤感染有关。
- (2)单纯性肾囊肿大多数无症状，常在体检彩超时被发现。一般直径大于5cm或者合并感染、破裂、出血时才引起症状，主要表现为腰腹部或背部胀痛，当出现并发症时疼痛加重。
- (3)肾囊肿直径小于4cm，无肾盂肾盏明显受压，无感染、恶变、高血压及症状不明显者，只需密切随访观察，定期彩超检查。
- (4)肾囊肿多数是先天性的，对人体健康没有多大影响，不会癌变，可以工作，可以运动，生活上没什么要特别注意的地方。其发病率可随年龄增长而增高，50岁以上的人有50%可以发现这种囊肿，借助彩超、CT可确诊。
- (5)首次发现，建议作MRI或CT检查，以排除肾内其它占位性病变。
- (6)过大的囊肿，对肾脏本身或周围的器官有压迫症状的，或有炎症的，往外科治疗。定期复查。

汇总医生： 丁昊炜

主检日期： 2024-08-22

主检医生：

## 分科结果

### 身高、体重、血压

项目名称	检查结果	项目名称	检查结果
身高	171cm	体重	72kg
血压	137/75mmHg		

**\*小结:**

未见异常

操作员：陈红锦 检查日期：2024-08-21 检查医生：名燕凌

### 内科

项目名称	检查结果	项目名称	检查结果
心率	60次/min	心律	齐
心脏杂音	无	心界	正常
肺部	正常	呼吸音	呼吸音清
啰音	未闻及	叩诊	叩诊呈清音
腹部触诊	腹部平软	发育	正常
肝胆	肋下未触及	脾脏	肋下未触及
双肾	无叩击痛	肠鸣音	正常
营养	良好	神经系统	正常
生理反射	生理反射存在	病理反射	病理反射未引出
颅神经	正常	运动功能	正常
深浅感觉	正常	其它	无异常发现
既往史	高血压		

**\*小结:**

(1) 高血压

操作员：名燕凌 检查日期：2024-08-21 检查医生：名燕凌

### 外科（含皮肤科）

项目名称	检查结果	项目名称	检查结果
皮肤	正常	甲状腺	无肿大
浅表淋巴结	无肿大	肛门	拒检
泌尿外生殖器	正常	四肢关节	未见异常
腹股沟	未见异常	足背动脉	正常
紫绀	无	色素沉着	无
脱毛	无	脱色	无
皮疹	无	浮肿	无
皮下结节	无	头颅	正常
颈部	正常	乳腺	正常
脊柱	正常	直肠	未检
皮肤黄疸	无	既往史	无
其他	无		

**\*小结:**

未见异常

操作员：谷岱清

检查日期:2024-08-21

检查医生：谷岱清

### 眼科

项目名称	检查结果	项目名称	检查结果
视力(左)	0.6	视力(右)	0.6
辨色力	正常	眼睑	正常
结膜	正常	泪器	正常
角膜	正常	虹膜	正常
瞳孔	正常	晶状体	正常
玻璃体	正常	眼底	未见异常

**\*小结:**

(1) 左眼视力下降

(2) 右眼视力下降

操作员：田野青 检查日期:2024-08-21 检查医生：田野青

---

## 检验报告

## 尿液分析+尿沉渣

项目名称	检查结果	单位	参考值	提示
白细胞尿	6	个/ul	0--13	
上皮细胞(EC)	0	/HP	0--28	
管型(CAST)	0	个/ul	0--1	
霉菌(尿)	0	/HP	0--0	
结晶	0	/HP	0--10	
透明度(CLA)	清亮			
胆红素(BIL)	-		阴性	
隐血(ERY)	-		阴性	
小圆上皮细胞(SRC)	0	个/ul	0--0	
维生素C	-		阴性	
异常红细胞	0	个/ul	0--3	
红细胞(正常)	3	个/ul	0--6	
鳞状上皮细胞	0	个/ul	0--0	
粘液丝	4	个/ul	0--0	↑
颜色(Colour)	淡黄色			
尿葡萄糖(GLU)	-		阴性	
酮体(KET)	-		阴性	
比重(SG)	1.025		1.003--1.030	
酸碱度(PH)	6.5		4.5--8.0	
尿蛋白质(PRO)	-		阴性	
尿胆原(URO)	-		阴性	
亚硝酸盐(NIT)	-		阴性	
红细胞(尿)(RBC)	3	个/ul	0--6	
尿白细胞(LEU)	-		阴性	

\*小结:

粘液丝偏高(4 /HP)

操作员：梁可欣 检查日期：2024-08-21 检查医生：陈建国

血常规（五分类）

项目名称	检查结果	单位	参考值	提示
白细胞(WBC)	11.17	10 <sup>9</sup> /L	3.5--9.5	↑
淋巴细胞绝对值(LY#)	7.14	10 <sup>9</sup> /L	1.1--3.2	↑
淋巴细胞百分比(LY%)	64.0	%	20--50	↑
中性粒细胞绝对值(GR#)	3.34	10 <sup>9</sup> /L	1.8--6.3	
中性粒细胞百分比(GR%)	29.9	%	40--75	↓
嗜碱性粒细胞绝对值(BA#)	0.05	10 <sup>9</sup> /L	0--0.06	
嗜碱性粒细胞百分比(BA%)	0.4	%	0--1.0	
嗜酸性粒细胞绝对值(EO#)	0.27	10 <sup>9</sup> /L	0.02--0.52	
嗜酸性粒细胞百分比(EO%)	2.4	%	0.4--8.0	
血小板(PLT)	146	10 <sup>9</sup> /L	125--350	
血小板分布宽度(PDW)	16.6	%	15--17	
平均血小板体积(MPV)	10.9	fl	6.0--14.0	
血小板压积(PCT)	0.159	%	0.11--0.28	
红细胞(RBC)	5.30	10 <sup>12</sup> /L	4.3--5.8	
血红蛋白	156	g/L	130--175	
红细胞压积(HCT)	46.7	%	40--50	
红细胞平均体积(MCV)	88.1	fl	82--100	
平均血红蛋白含量(MCH)	29.4	pg	27--34	
平均血红蛋白浓度(MCHC)	334	g/L	316--354	
单核细胞绝对值(MO#)	0.37	10 <sup>9</sup> /L	0.1--0.60	
单核细胞百分比(MO%)	3.3	%	3--10	
红细胞分布宽度标准差	41.3	fl	35--56	

(RDW-SD)				
红细胞分布宽度变异系数 (RDW-CV)	12.7	%	10.6--16.6	
大血小板比率	29.8	%	11--45	
大血小板数目	43	10 <sup>9</sup> /L	30--90	
未成熟粒细胞数目	0.01	10 <sup>9</sup> /L	0--999	
未成熟粒细胞百分比	0.1	%	0--100	
有核红细胞数目	0.000	10 <sup>9</sup> /L	0--9999	
有核红细胞百分比	0.00	/100WBC	0--9999	

**\*小结:**

白细胞(WBC)偏高(11.17 10<sup>9</sup>/L) 淋巴细胞绝对值(LY#)偏高(7.14 10<sup>9</sup>/L) 淋巴细胞百分比(LY%)偏高(64.0%) 中性粒细胞百分比(GR%)偏低(29.9%)

操作员：贺琰 检查日期:2024-08-21 检查医生:陈建国

**空腹血糖**

项目名称	检查结果	单位	参考值	提示
葡萄糖(GLU)	5.19	mmol/L	3.89--6.1	

**\*小结:**

未见异常

操作员：刘慧芳 检查日期:2024-08-21 检查医生:陈建国

**血脂四项**

项目名称	检查结果	单位	参考值	提示
动脉硬化指数	2.98		1.31--3.19	
总胆固醇(CHOL)	4.95	mmol/L	2.59--5.2	
甘油三脂(TG)	1.98	mmol/L	0.7--1.7	↑
低密度脂蛋白(LDL)	2.56	mmol/L	0--4.13	
高密度脂蛋白(HDL)	0.86	mmol/L	0.77--1.55	

**\*小结:**

甘油三脂(TG)偏高(1.98 mmol/L)

操作员：刘慧芳 检查日期:2024-08-21 检查医生:陈建国

肝功能两项

项目名称	检查结果	单位	参考值	提示
丙氨酸氨基转移酶(ALT)	16.00	U/L	9--50	
门冬氨酸氨基转移酶(AST)	22.00	U/L	15--40	

\*小结:

未见异常

操作员：刘慧芳 检查日期:2024-08-21 检查医生:陈建国

# 大同瑞慈康复医院 12导联心电图报告

王体 男 74岁 体检号:429498

病床号:

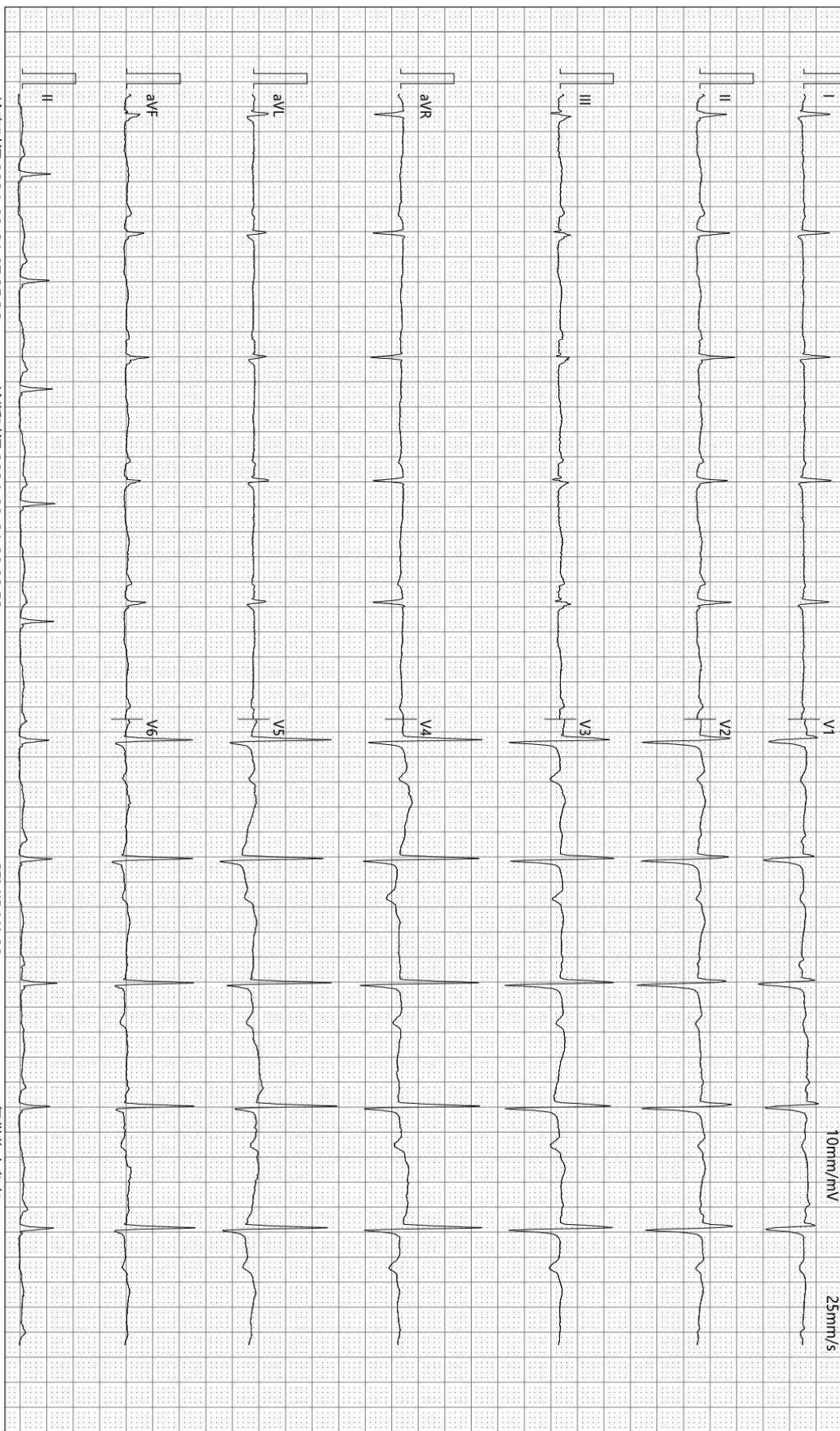
诊断结果:

- 1. 窦性心律不齐
- 2. T波改变(I,II,aVF,V2-V6)

诊断医生:

*张生 陶志娟*

HR	: 64bpm	[60 ~ 100bpm]
P	: 134 f ms	[0 ~ 110ms]
PR	: 190ms	[120 ~ 200ms]
QRS	: 99ms	[60 ~ 100ms]
QT/QTc	: 401/414ms	[320 ~ 440/0 ~ 450ms]
P/QRS/T	: 68/45/-47 ↓ deg.	[0 ~ 75/-30 ~ 90/0 ~ 75deg]
RV5/SV1	: 1.485/0.766mV	[0.0 ~ 2.5/0.0 ~ 2.0mV]



检查时间:2024-08-21 07:35:36

诊断时间:2024-08-21 08:09:53

SEMIP V1 90

仅供临床参考

## 超声诊断图文报告

流水号: 2305250601

影像号: 1644980

姓名: 王体

年龄: 74岁

性别: 男

检查设备: Vivid E95

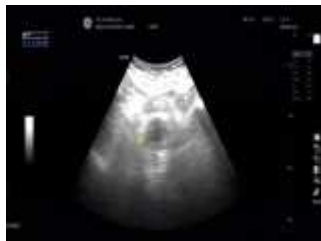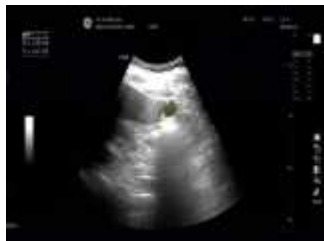体检号: 429498

申请医院: 本院

体检科室: 体检科

检查部位: 全腹彩超

经典图像:



影像所见:

肝脏大小形态正常,包膜光滑完整,于肝内探及大小约2.1\*1.5cm囊性回声,边界清,余实质回声均匀,肝内管道系统走行清晰,门静脉及肝内胆管不扩张。

胆囊大小形态正常,壁不厚、欠光滑,囊壁探及直径约0.2cm高回声凸起,后无声影,囊内透声好,肝外胆管不扩张。

胰腺大小形态正常,实质回声均匀,主胰管不扩张。

脾脏大小形态正常,实质回声均匀,脾门静脉不宽。

双肾大小形态正常,左肾实质内探及大小约1.7\*1.6cm囊性结构,边界清,双肾皮髓质分界清晰,集合系统未见分离,双侧输尿管未见扩张。

膀胱充盈欠佳。

前列腺形态饱满,大小约4.1\*3.2\*3.1cm,内腺厚约2.2cm,实质回声均匀。

影像诊断:

1. 肝囊肿
2. 胆囊息肉
3. 左肾囊肿
4. 前列腺增生

报告医师: 陈玉荣

检查日期: 2024-08-21

审核医师: 陈玉荣

报告日期: 2024-08-21