



检 查 结 果

姓名	李建国 1
性别	男
年龄	75 岁
联系电话	18636234479
体检日期	2026-05-06

检验报告

尿液分析+尿沉渣

项目名称	检查结果	单位	参考值	提示
白细胞尿	9	个/u1	0--13	
上皮细胞(EC)	90	/HP	0--28	↑
管型(CAST)	0	个/u1	0--1	
霉菌(尿)	0	/HP	0--0	
结晶	3	/HP	0--10	
透明度(CLA)	清亮			
胆红素(BIL)	-		阴性	
隐血(ERY)	1+		阴性	
小圆上皮细胞(SRC)	0	个/u1	0--0	
维生素C	-		阴性	
异常红细胞	0	个/u1	0--3	
红细胞(正常)	1	个/u1	0--6	
鳞状上皮细胞	90	个/u1	0--0	↑
粘液丝	1	个/u1	0--0	↑
颜色(Colour)	淡黄色			
尿葡萄糖(GLU)	-		阴性	
酮体(KET)	-		阴性	
比重(SG)	1.020		1.003--1.030	
酸碱度(PH)	5.0		4.5--8.0	
尿蛋白质(PRO)	-		阴性	
尿胆原(URO)	-		阴性	
亚硝酸盐(NIT)	-		阴性	
红细胞(尿)(RBC)	1	个/u1	0--6	
尿白细胞(LEU)	-		阴性	

***小结：**

上皮细胞(EC) 偏高(90 /HP) 隐血(ERY)1+ 鳞状上皮细胞偏高(90 /HP) 粘液丝偏高(1 /HP)

操作员：祁佳佳 检查日期：2026-05-06 检查医生：

血常规（五分类）

项目名称	检查结果	单位	参考值	提示
白细胞(WBC)	8.69	10 ⁹ /L	3.5--9.5	
淋巴细胞绝对值(LY#)	2.60	10 ⁹ /L	1.1--3.2	
淋巴细胞百分比(LY%)	29.9	%	20--50	
中性粒细胞绝对值(GR#)	5.50	10 ⁹ /L	1.8--6.3	
中性粒细胞百分比(GR%)	63.4	%	40--75	
嗜碱性粒细胞绝对值(BA#)	0.02	10 ⁹ /L	0--0.06	
嗜碱性粒细胞百分比(BA%)	0.2	%	0--1.0	
嗜酸性粒细胞绝对值(E0#)	0.07	10 ⁹ /L	0.02--0.52	
嗜酸性粒细胞百分比(E0%)	0.8	%	0.4--8	
血小板(PLT)	251	10 ⁹ /L	125--350	
血小板分布宽度(PDW)	11.6	f1	9.0--17	
平均血小板体积(MPV)	9.6	f1	6.0--14.0	
血小板压积(PCT)	0.242	%	0.11--0.28	
红细胞(RBC)	4.79	10 ¹² /L	4.3--5.8	
血红蛋白	143	g/L	130--175	
红细胞压积(HCT)	43.7	%	40--50	
红细胞平均体积(MCV)	91.2	f1	82--100	
平均血红蛋白含量(MCH)	29.8	pg	27--34	
平均血红蛋白浓度(MCHC)	326	g/L	316--354	
单核细胞绝对值(MO#)	0.50	10 ⁹ /L	0.1--0.6	
单核细胞百分比(MO%)	5.7	%	3--10	
红细胞分布宽度标准差(RDW-SD)	44.3	f1	35--56	
红细胞分布宽度变异系数(RDW-CV)	13.7	%	10.6--16.6	

大血小板比率	24.1	%	11--45	
大血小板数目	60	$10^9/L$	30--90	
未成熟粒细胞数目	0.00	$10^9/L$	0--0.6	
未成熟粒细胞百分比	0.0	%	0--10	
有核红细胞数目	0.000	$10^9/L$	0--9999	
有核红细胞百分比	0.00	/100WBC	0--9999	

***小结:**

未见异常

操作员：祁佳佳 检查日期：2026-05-06 检查医生：

空腹血糖

项目名称	检查结果	单位	参考值	提示
葡萄糖(GLU)	5.64	mmol/L	3.89--6.1	

***小结:**

未见异常

操作员：刘慧芳 检查日期：2026-05-06 检查医生：

血脂四项

项目名称	检查结果	单位	参考值	提示
动脉硬化指数	2.47		1.31--3.19	
总胆固醇(CHOL)	6.36	mmol/L	2.59--5.2	↑
甘油三脂(TG)	1.80	mmol/L	0.7--1.7	↑
低密度脂蛋白(LDL)	3.53	mmol/L	0--4.13	
高密度脂蛋白(HDL)	1.43	mmol/L	0.77--1.55	

***小结:**

总胆固醇(CHOL)偏高(6.36 mmol/L) 甘油三脂(TG)偏高(1.80 mmol/L)

操作员：刘慧芳 检查日期：2026-05-06 检查医生：

肝功能两项

项目名称	检查结果	单位	参考值	提示
------	------	----	-----	----

丙氨酸氨基转移酶 (ALT)	16.00	U/L	9--50	
门冬氨酸氨基转移酶 (AST)	17.00	U/L	15--40	

***小结:**

未见异常

操作员：刘慧芳 检查日期：2026-05-06 检查医生：

透视

项目名称	检查结果
透视	胸廓对称。气管、纵隔居中。双肺野清晰。心影在正常范围。膈平滑，肋膈角锐利。

***小结:**

心肺膈未见异常。

操作员：李贵 检查日期：2026-05-06 检查医生：李贵

体检科 12导联心电图报告

李建国1 男 75岁 体检号:429504

病床号:

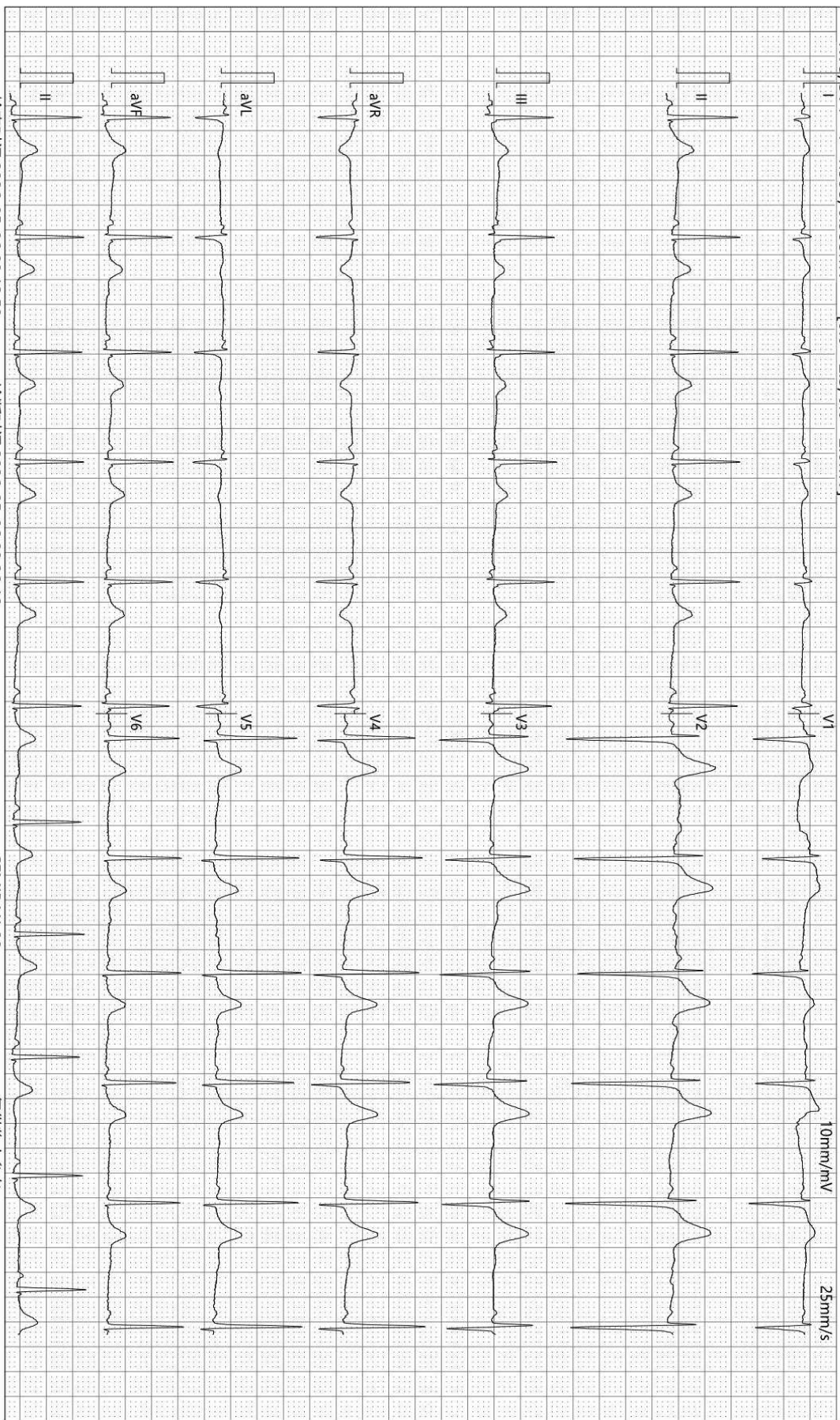
诊断结果:

- 1.窦性心律
- 2.短PR间期

诊断医生:

张之生

HR : 63bpm [60~100bpm]
 P : 84ms [0~110ms]
 PR : 116↓ms [120~200ms]
 QRS : 82ms [60~100ms]
 QT/QTc : 388/399ms [320~440/0~450ms]
 P/QRS/T : 55/89/69deg. [0~75/-30~90/0~75deg]
 RV5/SV1 : 1.595/0.935mV [0.0~2.5/0.0~2.0mV]



检查时间:2026-05-06 09:12:50

诊断时间:2026-05-06 09:26:46

SEMIP V1 90

仅供临床参考

Rich 大同瑞慈康复医院
超声诊断图文报告

流水号: 2305250595

超声号: 2167667

姓名: 李建国 1

年龄: 75 岁

性别: 男

检查设备: Vivid E95

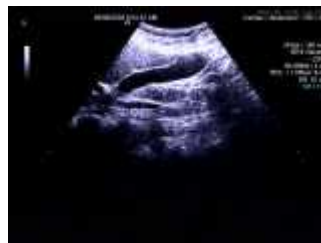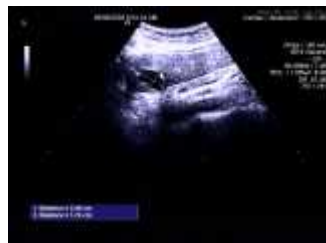体检号: 429504

申请医院: 本院

体检科室: 体检科

检查部位: 全腹彩超

经典图像:



影像所见:

肝脏大小形态正常, 包膜光滑完整, 肝内探及数个囊性无回声, 大者位于左叶, 大小约 2.4*1.7cm, 边界清, 内透声好, 余实质回声均匀, 肝内管道系统走行清晰, 门静脉及肝内胆管不扩张。

胆囊大小形态正常, 壁不厚、光滑, 囊内透声好, 肝外胆管不扩张。

胰腺大小形态正常, 实质回声均匀, 主胰管不扩张。

脾脏大小形态正常, 实质回声均匀, 脾门静脉不宽。

双肾大小形态正常, 皮髓质分界清晰, 集合系统未见分离, 双侧输尿管未见扩张。

影像诊断:

肝囊肿多发

报告医师: 李菊蓉

检查日期: 2026-05-06

审核医师:

报告日期: 2026-05-06



注: 本报告仅供临床医生参考!

地址: 大同市魏都大道 79 号。若有疑问, 请致电: 0352---2830580

