



2305250566

大同瑞慈健康体检

报 告 册

体检编号	429533	工号	135
姓名	周恕		
性别	男	年龄	55岁
单位	大同市住房和城乡建设局		
部门	大同市住房和城乡建设局		
联系电话	13133339069		
体检日期	2024-07-25		

尊敬的周恕先生您好！

首先，瑞慈健康体检全体员工欢迎您的光临，并对您的信任表示衷心的感谢！

您于 2024-07-25 （体检编号：429533）完成健康检查，本机构的各科医生已根据您的体检项目及结果，汇总成此份健康体检报告，并经总检医生审核。据此提出对您健康状况的综合分析及建议。

瑞慈健康体检倡导“大健康、大康复”，提出“健康是第一财富（Rich）”的人文理念。希望您仔细阅读并妥善地保管此份健康体检报告，并认真关注报告中的提示与建议，若您对报告内容有任何疑问，可直接与瑞慈健康体检客服部联系，进一步咨询。

健康体检咨询电话：**0352-2824444**

客户服务咨询电话：**0352-2830597**

400-6112995

瑞慈健康体检报告由下列内容组成：

第一部分：主检报告

第二部分：分科分项结果

第三部分：检验报告

第四部分：附表

主检报告

检查综述

- 【尿液分析+尿沉渣】 鳞状上皮细胞偏高(1 /HP) 粘液丝偏高(6 /HP) 比重(SG)偏低(1.000)
- 【心电图】 1. 窦性心动过缓 2. 一度房室传导阻滞 3. T波改变(I, aVL)
- 【全腹彩超】 1. 胆囊息肉 2. 前列腺增生

医生建议

【鳞状上皮细胞偏高】：

(1)在生理情况下，机体正常的新陈代谢都会引起鳞状上皮细胞的脱离，这是一种正常的机体现象。如果长时间出现鳞状上皮细胞偏高的现象时，则有可能是尿路感染、泌尿系统结石等因素导致，应及时往泌尿外科进一步诊断治疗。

【粘液丝偏高】：

- 尿常规中粘液丝是由尿路中细胞分泌出来的，在有尿路感染时分泌会明显增多，且伴有炎症细胞的出现。
- 粘液丝偏高，可分为生理性偏高和病理性偏高两种，生理性偏高一般是由于喝水较少导致的尿液浓缩，一般在喝水后就能达到稀释的效果。
- 病理性的粘液丝偏高是由于泌尿系炎症或者是前列腺炎导致的，需要注意观察，多喝水，同时有白细胞等炎症细胞增多时，应及时服用抗感染药物治疗。如果仅有粘液丝的增多而没有白细胞等炎症细胞增多时，尿路有炎症的可能性不大。
- 建议平时饮食注意清淡，多喝水，少吃油腻和辛辣的食物，要注意个人清洁卫生，勤洗阴部，注意休息。

【比重(SG)偏低】：

- 供内科结合临床参考。
- 常见于大量饮水、尿崩症、肾衰等。
- 定期复查，内科咨询及诊治。

【窦性心动过缓】：

- 可见于正常人、体力劳动者、运动员，无症状者一般不需治疗，可定期随访，跟踪观察。
- 如果有症状（胸闷、黑矇、晕厥等）请做动态心电图等相关检查，在医生指导下服用提升心率的药物如：心宝、红参等。如果每分钟心率低于45次伴有晕厥、胸闷等症状时，需安装心脏起搏器。请前往心内科进一步治疗，长期随访。

【T波改变】：

- 可见于心肌劳损，电解质混乱及神经调节异常，如疲劳、精神紧张等，往心血管内科咨询，进一步查找病因及治疗。

【一度房室传导阻滞】：

- 建议心血管内科定期复查。

【前列腺增生】：

(1)前列腺增生又称前列腺肥大，增生的腺体位于膀胱颈部，会使尿路梗阻，引起尿频和排尿困难，严重影响患者的生活质量，是中老年男性的常见疾病。建议往泌尿科咨询，结合临床诊治。

【胆囊息肉】：

(1)胆囊息肉又称胆囊隆起样病变，其临床症状无特异性，大部分患者为查体时所发现。主要症状为中上腹部隐痛。发病年龄多在30~50岁，以中青年为主。

(2)一般认为，胆囊息肉是胆囊癌的诱发因素，如胆囊息肉大于1cm时，最好先行手术治疗，以杜绝胆囊癌的发生。

(3)胆囊息肉临床特点有，一是发病率逐渐增高。高胆固醇饮食、长期酗酒、过多进食刺激性饮食、饮食规律紊乱如：不吃早餐、晚餐过盛、过多等不良饮食习惯多可造成胆囊息肉的形成；

(4)二是隐蔽攻击性强。胆囊息肉多无症状，85%以上的患者都是在例行体检中发现。3-4mm以下的息肉在CT和核磁共振中难以发现或常常漏诊；

(5)禁酒及含酒精类饮料，因酒精在体内主要通过肝脏分解、解毒，所以，酒精可直接损伤肝功能，引起肝功能失调，使胆汁的分泌、排出过程紊乱，从而刺激胆囊息肉增长。

(6)饮食规律、吃好早餐对胆囊息肉患者很重要。肝脏主要分泌胆汁，分泌的胆汁存储入胆囊内，而胆汁的功能主要是消化油性食物。如果不吃早餐，胆汁在胆囊内滞留时间长，可刺激胆囊形成胆囊息肉或使原来的息肉增大或发生变化。所以，要调配营养丰富的早餐和养成吃早餐的生活习惯。

(7)低胆固醇饮食，胆固醇摄入过多，可加重肝胆的代谢负担，并引起多余的胆固醇在胆囊壁结晶、积聚和沉淀，从而形成息肉，所以，胆囊息肉患者应降低胆固醇摄入量，尤其是晚上，应避免进食高胆固醇类食品，如鸡蛋（尤其是蛋黄）、肥肉、海鲜、无鳞鱼类、动物内脏等食品。

(8)宜多食各种新鲜水果、蔬菜，进低脂肪、低胆固醇食品，如香菇、木耳、芹菜、豆芽、海带、藕、鱼肉、兔肉、鸡肉、鲜豆类等；宜多食干豆类及其制品；宜选用植物油，不用动物油；

(9)少吃辣椒、生蒜等刺激性食物或辛辣食品；不用油煎、炸、烤、熏的烹调方法；饮水时，用少量山楂、银杏、绞股蓝草放入水杯中饮用。

汇总医生： 樊兴国

主检日期： 2024-07-25

主检医生：

分科结果

身高、体重、血压

项目名称	检查结果	项目名称	检查结果
身高	169cm	体重	63kg
血压	118/77mmHg		

***小结:**

未见异常

操作员：杨彦霞 检查日期：2024-07-25 检查医生：名燕凌

内科

项目名称	检查结果	项目名称	检查结果
心率	72次/min	心律	齐
心脏杂音	无	心界	正常
肺部	正常	呼吸音	呼吸音清
啰音	未闻及	叩诊	叩诊呈清音
腹部触诊	腹部平软	发育	正常
肝胆	肋下未触及	脾脏	肋下未触及
双肾	无叩击痛	肠鸣音	正常
营养	良好	神经系统	正常
生理反射	生理反射存在	病理反射	病理反射未引出
颅神经	正常	运动功能	正常
深浅感觉	正常	其它	无异常发现
既往史	无		

***小结:**

未见异常

操作员：杨淑兰 检查日期：2024-07-25 检查医生：杨淑兰

外科（含皮肤科）

项目名称	检查结果	项目名称	检查结果
皮肤	正常	甲状腺	无肿大
浅表淋巴结	无肿大	肛门	拒检
泌尿外生殖器	正常	四肢关节	未见异常
腹股沟	未见异常	足背动脉	正常
紫绀	无	色素沉着	无
脱毛	无	脱色	无
皮疹	无	浮肿	无
皮下结节	无	头颅	正常
颈部	正常	乳腺	正常
脊柱	正常	直肠	未检
皮肤黄疸	无	既往史	无
其他	无		

***小结:**

未见异常

操作员：谷岱清

检查日期:2024-07-25

检查医生：谷岱清

眼科

项目名称	检查结果	项目名称	检查结果
视力(左)	镜 0.8	视力(右)	镜 0.8
辨色力	正常	眼睑	正常
结膜	正常	泪器	正常
角膜	正常	虹膜	正常
瞳孔	正常	晶状体	正常
玻璃体	正常	眼底	未见异常

***小结:**

未见异常

姓名：周恕 性别：男 年龄：55 登记流水：2305250566 体检日期：2024-07-25

操作员：田野青 检查日期:2024-07-25 检查医生：田野青

检验报告

尿液分析+尿沉渣

项目名称	检查结果	单位	参考值	提示
白细胞尿	0	个/ul	0--13	
上皮细胞(EC)	1	/HP	0--28	
管型(CAST)	0	个/ul	0--1	
霉菌(尿)	0	/HP	0--0	
结晶	0	/HP	0--10	
透明度(CLA)	清亮			
胆红素(BIL)	-		阴性	
隐血(ERY)	-		阴性	
小圆上皮细胞(SRC)	0	个/ul	0--0	
维生素C	-		阴性	
异常红细胞	0	个/ul	0--3	
红细胞(正常)	0	个/ul	0--6	
鳞状上皮细胞	1	个/ul	0--0	↑
粘液丝	6	个/ul	0--0	↑
颜色(Colour)	淡黄色			
尿葡萄糖(GLU)	-		阴性	
酮体(KET)	-		阴性	
比重(SG)	1.000		1.003--1.030	↓
酸碱度(PH)	6.0		4.5--8.0	
尿蛋白质(PRO)	-		阴性	
尿胆原(URO)	-		阴性	
亚硝酸盐(NIT)	-		阴性	
红细胞(尿)(RBC)	0	个/ul	0--6	
尿白细胞(LEU)	-		阴性	

*小结:

鳞状上皮细胞偏高(1 /HP) 粘液丝偏高(6 /HP) 比重(SG)偏低(1.000)

操作员：黄璐瑶 检查日期：2024-07-25 检查医生：陈建国

血常规（五分类）

项目名称	检查结果	单位	参考值	提示
白细胞(WBC)	5.24	10 ⁹ /L	3.5--9.5	
淋巴细胞绝对值(LY#)	1.99	10 ⁹ /L	1.1--3.2	
淋巴细胞百分比(LY%)	38.1	%	20--50	
中性粒细胞绝对值(GR#)	2.90	10 ⁹ /L	1.8--6.3	
中性粒细胞百分比(GR%)	55.3	%	40--75	
嗜碱性粒细胞绝对值(BA#)	0.01	10 ⁹ /L	0--0.06	
嗜碱性粒细胞百分比(BA%)	0.2	%	0--1.0	
嗜酸性粒细胞绝对值(EO#)	0.04	10 ⁹ /L	0.02--0.52	
嗜酸性粒细胞百分比(EO%)	0.7	%	0.4--8.0	
血小板(PLT)	222	10 ⁹ /L	125--350	
血小板分布宽度(PDW)	15.6	%	15--17	
平均血小板体积(MPV)	8.5	fl	6.0--14.0	
血小板压积(PCT)	0.188	%	0.11--0.28	
红细胞(RBC)	4.85	10 ¹² /L	4.3--5.8	
血红蛋白	162	g/L	130--175	
红细胞压积(HCT)	47.7	%	40--50	
红细胞平均体积(MCV)	98.2	fl	82--100	
平均血红蛋白含量(MCH)	33.3	pg	27--34	
平均血红蛋白浓度(MCHC)	339	g/L	316--354	
单核细胞绝对值(MO#)	0.30	10 ⁹ /L	0.1--0.60	
单核细胞百分比(MO%)	5.7	%	3--10	
红细胞分布宽度标准差	44.8	fl	35--56	

(RDW-SD)				
红细胞分布宽度变异系数 (RDW-CV)	12.3	%	10.6--16.6	
大血小板比率	14.3	%	11--45	
大血小板数目	32	10 ⁹ /L	30--90	
未成熟粒细胞数目	0.01	10 ⁹ /L	0--999	
未成熟粒细胞百分比	0.2	%	0--100	
有核红细胞数目	0.000	10 ⁹ /L	0--9999	
有核红细胞百分比	0.00	/100WBC	0--9999	

***小结:**

未见异常

操作员：乔叶 检查日期:2024-07-25 检查医生:陈建国

空腹血糖

项目名称	检查结果	单位	参考值	提示
葡萄糖(GLU)	4.84	mmol/L	3.89--6.1	

***小结:**

未见异常

操作员：祁佳佳 检查日期:2024-07-25 检查医生:陈建国

血脂四项

项目名称	检查结果	单位	参考值	提示
动脉硬化指数	1.46		1.31--3.19	
总胆固醇(CHOL)	3.42	mmol/L	2.59--5.2	
甘油三脂(TG)	1.09	mmol/L	0.7--1.7	
低密度脂蛋白(LDL)	1.62	mmol/L	0--4.13	
高密度脂蛋白(HDL)	1.11	mmol/L	0.77--1.55	

***小结:**

未见异常

操作员：祁佳佳 检查日期：2024-07-25 检查医生：陈建国

肝功能两项

项目名称	检查结果	单位	参考值	提示
丙氨酸氨基转移酶(ALT)	36.00	U/L	9--50	
门冬氨酸氨基转移酶(AST)	23.00	U/L	15--40	

***小结：**

未见异常

操作员：祁佳佳 检查日期：2024-07-25 检查医生：陈建国

透视

项目名称	检查结果
透视	胸廓对称。气管、纵隔居中。双肺野清晰。心影在正常范围。膈平滑，肋膈角锐利。

***小结：**

心肺膈未见异常。

操作员：李贵 检查日期：2024-07-25 检查医生：李贵

大同瑞慈康复医院 12导联心电图报告

周恕 男 55岁

体检号:429533

病床号:

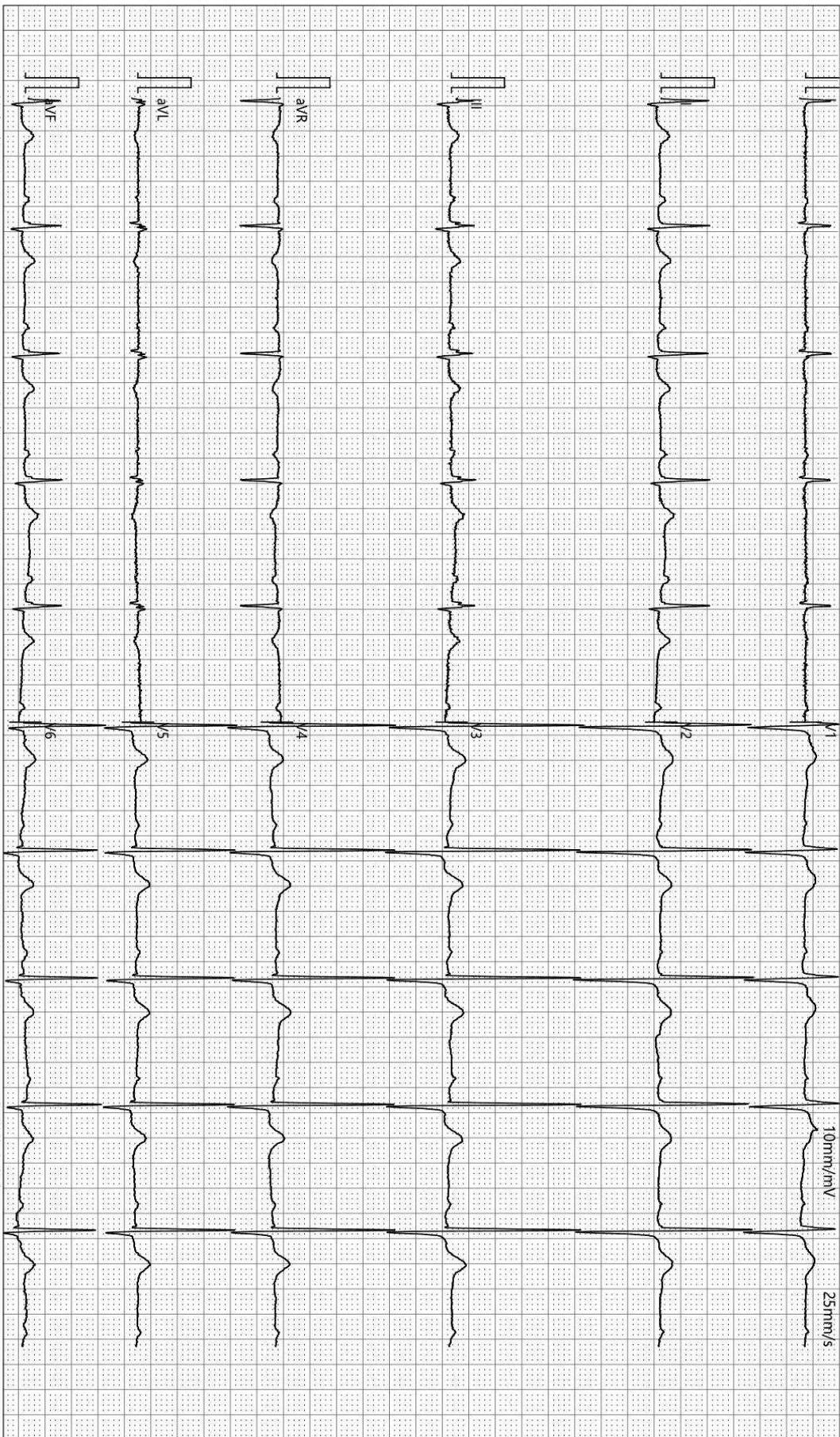
诊断结果:

- 1.窦性心动过缓
- 2.一度房室传导阻滞
- 3.T波改变(I,aVL)

诊断医生:

周志刚

HR : 59 ↓ bpm [60 ~ 100bpm]
 P : 113 ↑ ms [0 ~ 110ms]
 PR : 216 ↑ ms [120 ~ 200ms]
 QRS : 110 ↑ ms [60 ~ 100ms]
 QT/QTc : 405/401ms [320 ~ 440/0 ~ 450ms]
 P/QRS/T : 77 ↑ /52/81 ↑ deg. [0 ~ 75/-30 ~ 90/0 ~ 75deg]
 RV5/VS1 : 1.886/1.070mV [0.0 ~ 2.5/0.0 ~ 2.0mV]



检查时间:2024-07-25 08:19:20

诊断时间:2024-07-25 08:29:27

SEMIP V1 90

仅供临床参考

流水号: 2305250566

影像号: RF20240725001

姓名: 周恕

年龄: 55 岁

性别: 男

检查设备:

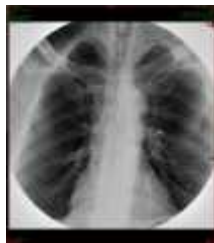体检号: 429533

申请医院: 本院

体检科室: 体检科

检查部位: 透视

经典图像:



影像所见:

胸廓对称。气管、纵隔居中。双肺野清晰。心影在正常范围。膈平滑，肋膈角锐利。

影像诊断:

心肺膈未见异常。

报告医师: 李贵

检查日期: 2024-07-25

审核医师: 李贵

报告日期: 2024-07-25

超声诊断图文报告

流水号: 2305250566

影像号: 1617214

姓名: 周恕

年龄: 55 岁

性别: 男

检查设备: Vivid E95

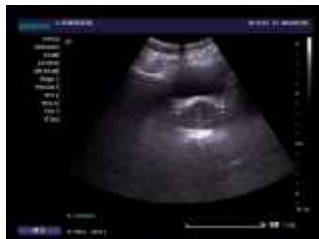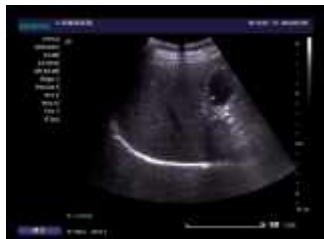体检号: 429533

申请医院: 本院

体检科室: 体检科

检查部位: 全腹彩超

经典图像:



影像所见:

肝脏大小形态正常, 包膜光滑完整, 实质回声均匀, 肝内管道系统走行清晰, 门静脉及肝内胆管不扩张。
胆囊大小形态正常, 壁不厚、光滑, 壁上探及强回声凸起, 直径约 0.2cm, 后无声影, 囊内透声好, 肝外胆管不扩张。
胰腺大小形态正常, 实质回声均匀, 主胰管不扩张。
脾脏大小形态正常, 实质回声均匀, 脾门静脉不宽。
双肾大小形态正常, 皮髓质分界清晰, 集合系统未见分离, 双侧输尿管未见扩张。
膀胱充盈佳, 未见明显异常。
前列腺形态饱满, 大小约 4.3*3.1*3.2cm, 实质回声欠均匀。

影像诊断:

1. 胆囊息肉
2. 前列腺增生

报告医师: 李菊蓉

检查日期: 2024-07-25

审核医师: 李菊蓉

报告日期: 2024-07-25