



2305250550

# 检 查 结 果

姓名	霍尚莲 1
性别	女 年龄 83 岁
联系电话	13033490022
体检日期	2025-04-10

## 检验报告

## 尿液分析+尿沉渣

项目名称	检查结果	单位	参考值	提示
白细胞尿	42	个/u1	0--13	↑
上皮细胞(EC)	11	/HP	0--28	
管型(CAST)	0	个/u1	0--1	
霉菌(尿)	0	/HP	0--0	
结晶	0	/HP	0--10	
透明度(CLA)	清亮			
胆红素(BIL)	-		阴性	
隐血(ERY)	-		阴性	
小圆上皮细胞(SRC)	0	个/u1	0--0	
维生素C	-		阴性	
异常红细胞	0	个/u1	0--3	
红细胞(正常)	0	个/u1	0--6	
鳞状上皮细胞	11	个/u1	0--0	↑
粘液丝	15	个/u1	0--0	↑
颜色(Colour)	淡黄色			
尿葡萄糖(GLU)	-		阴性	
酮体(KET)	-		阴性	
比重(SG)	1.025		1.003--1.030	
酸碱度(PH)	6.0		4.5--8.0	
尿蛋白质(PRO)	-		阴性	
尿胆原(URO)	-		阴性	
亚硝酸盐(NIT)	-		阴性	
红细胞(尿)(RBC)	0	个/u1	0--6	
尿白细胞(LEU)	+-		阴性	

**\*小结：**

白细胞尿偏高(42 个/u1) 鳞状上皮细胞偏高(11 /HP) 粘液丝偏高(15 /HP) 尿白细胞(LEU) +-  
 操作员：祁佳佳 检查日期:2025-04-10 检查医生:康建忠

**血常规（五分类）**

项目名称	检查结果	单位	参考值	提示
白细胞(WBC)	10.76	10 <sup>9</sup> /L	3.5--9.5	↑
淋巴细胞绝对值(LY#)	3.63	10 <sup>9</sup> /L	1.1--3.2	↑
淋巴细胞百分比(LY%)	33.8	%	20--50	
中性粒细胞绝对值(GR#)	6.34	10 <sup>9</sup> /L	1.8--6.3	↑
中性粒细胞百分比(GR%)	59.0	%	40--75	
嗜碱性粒细胞绝对值(BA#)	0.02	10 <sup>9</sup> /L	0--0.06	
嗜碱性粒细胞百分比(BA%)	0.1	%	0--1.0	
嗜酸性粒细胞绝对值(E0#)	0.31	10 <sup>9</sup> /L	0.02--0.52	
嗜酸性粒细胞百分比(E0%)	2.9	%	0.4--8.0	
血小板(PLT)	258	10 <sup>9</sup> /L	125--350	
血小板分布宽度(PDW)	15.9	%	15--17	
平均血小板体积(MPV)	10.3	f1	6.0--14.0	
血小板压积(PCT)	0.266	%	0.11--0.28	
红细胞(RBC)	5.64	10 <sup>12</sup> /L	3.8--5.1	↑
血红蛋白	165	g/L	115--150	↑
红细胞压积(HCT)	49.5	%	35--45	↑
红细胞平均体积(MCV)	87.7	f1	82--100	
平均血红蛋白含量(MCH)	29.2	pg	27--34	
平均血红蛋白浓度(MCHC)	333	g/L	316--354	
单核细胞绝对值(MO#)	0.46	10 <sup>9</sup> /L	0.1--0.60	
单核细胞百分比(MO%)	4.2	%	3--10	
红细胞分布宽度标准差(RDW-SD)	42.2	f1	35--56	
红细胞分布宽度变异系数(RDW-CV)	12.9	%	10.6--16.6	

大血小板比率	26.2	%	11--45	
大血小板数目	68	$10^9/L$	30--90	
未成熟粒细胞数目	0.02	$10^9/L$	0--999	
未成熟粒细胞百分比	0.2	%	0--100	
有核红细胞数目	0.000	$10^9/L$	0--9999	
有核红细胞百分比	0.00	/100WBC	0--9999	

**\*小结:**

白细胞(WBC)偏高( $10.76 \times 10^9/L$ ) 淋巴细胞绝对值(LY#)偏高( $3.63 \times 10^9/L$ ) 中性粒细胞绝对值(GR#)偏高( $6.34 \times 10^9/L$ ) 红细胞(RBC)偏高( $5.64 \times 10^{12}/L$ ) 血红蛋白偏高(165 g/L) 红细胞压积(HCT)偏高(49.5 %)

操作员：刘慧芳 检查日期:2025-04-11 检查医生:康建忠

**空腹血糖**

项目名称	检查结果	单位	参考值	提示
葡萄糖(GLU)	6.43	mmol/L	3.89--6.1	↑

**\*小结:**

葡萄糖(GLU)偏高(6.43 mmol/L)

操作员：梁可欣 检查日期:2025-04-10 检查医生:康建忠

**血脂四项**

项目名称	检查结果	单位	参考值	提示
动脉硬化指数	1.86		1.31--3.19	
总胆固醇(CHOL)	4.68	mmol/L	2.59--5.2	
甘油三脂(TG)	0.98	mmol/L	0.7--1.7	
低密度脂蛋白(LDL)	1.90	mmol/L	0--4.13	
高密度脂蛋白(HDL)	1.02	mmol/L	0.77--1.55	

**\*小结:**

未见异常

操作员：梁可欣 检查日期:2025-04-10 检查医生:康建忠

**肝功能两项**

项目名称	检查结果	单位	参考值	提示
丙氨酸氨基转移酶 (ALT)	132.00	U/L	7--40	↑
门冬氨酸氨基转移酶 (AST)	78.00	U/L	13--35	↑

**\*小结:**

丙氨酸氨基转移酶 (ALT) 偏高(132.00 U/L) 门冬氨酸氨基转移酶 (AST) 偏高(78.00 U/L)

操作员：梁可欣 检查日期:2025-04-10 检查医生:康建忠

**透视**

项目名称	检查结果
透视	胸廓对称。气管、纵隔居中。双肺野清晰。心影在正常范围。膈平滑，肋膈角锐利。

**\*小结:**

心肺膈未见异常。

操作员：李贵 检查日期:2025-04-10 检查医生:李贵



Rich 大同瑞慈康复医院  
超声诊断图文报告

流水号: 2305250550

超声号: 1825007

姓名: 霍尚莲 1

年龄: 83 岁

性别: 女

检查设备: Vivid E95

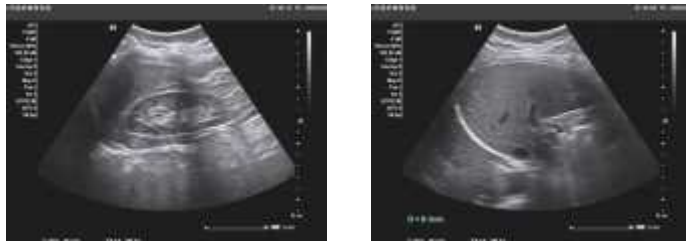
体检号: 429549

申请医院: 本院

体检科室: 体检科

检查部位: 全腹彩超

经典图像:



影像所见:

肝脏大小形态正常, 包膜光滑完整, 实质回声均匀, 肝内管道系统走行清晰, 门静脉及肝内胆管不扩张。

胆囊切除术后, 肝外胆管不扩张, 宽约 0.8cm。

胰腺大小形态正常, 实质回声均匀, 主胰管不扩张。

脾脏大小形态正常, 实质回声均匀, 脾门静脉不宽。

双肾大小形态正常, 皮髓质分界清晰, 集合系统未见分离, 双侧输尿管未见扩张。

膀胱充盈佳, 未见明显异常。

绝经后子宫, 大小形态改变, 肌壁回声均匀, 内膜线清晰, 厚 0.2cm, 宫颈厚约 2.0cm, 双侧附件区未见异常。

影像诊断:

胆囊切除术后, 肝外胆管不扩张

报告医师: 郭丽霞

检查日期: 2025-04-10

审核医师: 郭丽霞

报告日期: 2025-04-10



注: 本报告仅供临床医生参考!

地址: 大同市魏都大道 79 号。若有疑问, 请致电: 0352---2830580

