



2305250534

大同瑞慈健康体检

报 告 册

体检编号	429565	工号	169
姓名	张红燕		
性别	女	年龄	55岁
单位	大同市住房和城乡建设局		
部门	大同市住房和城乡建设局		
联系电话	13803426985		
体检日期	2024-07-24		

尊敬的 张红燕女士 您好！

首先，瑞慈健康体检全体员工欢迎您的光临，并对您的信任表示衷心的感谢！

您于 2024-07-24 （体检编号：429565）完成健康检查，本机构的各科医生已根据您的体检项目及结果，汇总成此份健康体检报告，并经总检医生审核。据此提出对您健康状况的综合分析及建议。

瑞慈健康体检倡导“大健康、大康复”，提出“健康是第一财富（Rich）”的人文理念。希望您仔细阅读并妥善地保管此份健康体检报告，并认真关注报告中的提示与建议，若您对报告内容有任何疑问，可直接与瑞慈健康体检客服部联系，进一步咨询。

健康体检咨询电话：**0352-2824444**

客户服务咨询电话：**0352-2830597**

400-6112995

瑞慈健康体检报告由下列内容组成：

第一部分：主检报告

第二部分：分科分项结果

第三部分：检验报告

第四部分：附表

主检报告

检查综述

- 【身高、体重、血压】 (1) 体重指数 17.93：体重偏低 (2) 血压 101/56：本次测量基础血压偏低
- 【外科（含皮肤科）】 (1) 肛门：外痔
- 【血常规（五分类）】 淋巴细胞绝对值(LY#)偏低($1.02 \times 10^9/L$) 大血小板比率偏高(45.4%)
- 【心电图】 1. 加速性房性自主心律
- 【全腹彩超】 1. 肝囊肿（多发） 2. 子宫肌瘤 3. 盆腔积液

医生建议

【体重偏低】：

(1) 体重指数是判断体重超标或偏低的主要指标。体重是反映和衡量一个人健康状况的重要标志之一，过胖和过瘦都不利于健康，身高体重不协调也不会给人以美感。体重的变化，还会直接反映身体长期的热量平衡状态。

(2) 当需要比较及分析一个人的体重对于不同身高的人所带来的健康影响时，体重指数是一个中立而可靠的指标。其主要适用于需要体重测试、体型肥胖和全身检查的人群。

(3) 体重指数(BMI)是世界卫生组织推荐的国际统一使用的肥胖分型标准，也是目前国际上常用的衡量人体胖瘦程度以及是否健康的一个标准，其计算方式为： $BMI = \text{体重(千克)} / \text{身高(米} \times \text{米)}$ 。成人的标准值是BMI 18.5-23.9之间。低于18.5为体重指数偏低；高于23.9则为体重指数偏高。

(4) 体重指数偏低首先应该排除胃肠道（如消化不良）、甲状腺等疾患，及其他影响身体健康的不良因素，如睡眠不足、睡眠障碍、精神压力等。长期的体重指数偏低会导致营养不良，造成自身抵抗力、免疫力较低，出现消瘦、头晕等症状。

(5) 饮食原则，注意营养素的合理搭配，宜高热量（肉类、淀粉类）、高蛋白、高维生素、低脂肪、低纤维素饮食为主，少食油炸类及难消化的、冰冷的食物并逐渐增加营养物质的摄入量。

(6) 运动可促进体内激素的合理调配，应该选择适合个人健康的运动方式。保持生活规律、心情舒畅和充足的睡眠。

【本次测量基础血压偏低】：

(1) 由于生理或病理原因造成血压低于90/60mmHg，就会形成低血压，平时我们讨论的低血压大多为慢性低血压。慢性低血压据统计发病率为4%左右，老年人群中可高达10%。

(2) 低血压一般可分为三类：一是体质性低血压，一般认为与遗传和体质瘦弱有关，多见于20-50岁的妇女和老年人，轻者可无如何症状，重者出现精神疲惫、头晕、头痛，甚至昏厥。夏季气温较高时更明显。

(3) 二是体位性低血压，体位性低血压是患者从卧位到坐位或直立位时，或长时间站立出现血压突然下降超过20mmHg，并伴有明显症状，这些症状包括：头昏、头晕、视力模糊、乏力、恶心、认识功能障碍、心悸、颈背部疼痛。

(4) 体位性低血压与多种疾病有关，如多系统萎缩、糖尿病、帕金森氏病、多发性硬化病、更年期障碍、血液透析、手术后遗症、麻醉、降压药、利尿药、催眠药、抗精神抑郁药等，或其他如久病卧床，体质虚弱的老年人。

(5) 三是继发性低血压，由某些疾病或药物引起的低血压，如脊髓空洞症、风湿性心脏病、降压药、抗抑郁药和慢性营养不良症、血液透析病人。

(6) 饮食疗法是治疗本病的有力措施之一，可逐渐提高病患者的身体素质，改善心血管功能，增加心肌收缩力，增加心排血量，提高动脉管壁紧张度，从而逐步使血压上升并稳定正常水平，消除低血压带来的种种不适症状。

- (7) 荤素兼吃，合理搭配膳食，保证摄入全面充足的营养物质，使体质从纤弱逐渐变得健壮。
- (8) 如伴有红细胞计数过低，血红蛋白不足的贫血症，宜适当多吃富含蛋白质、铁、铜、叶酸、维生素 B12、维生素 C 等食物，诸如猪肝、蛋黄、瘦肉、牛奶、鱼虾、贝类、大豆、红糖及新鲜蔬菜、水果。有利于增加心排血量，改善大脑的供血量，提高血压和消除血压偏低引起的不良症状。
- (9) 莲子、桂圆、大枣、桑椹等果品，具有养心益血、健脾补脑之力，可常食用。
- (10) 伴有食少纳差者，宜适当食用能刺激食欲的食物和调味品，如姜、葱、醋、酱、糖、胡椒、辣椒、啤酒、葡萄酒等。
- (11) 加强锻炼，选择适合自己的运动方式。

【外痔】：

- (1) 人体直肠末端粘膜下和肛管皮肤下静脉丛发生扩张和屈曲所形成的柔软静脉团，称为痔。
- (2) 医学所指痔疮包括内痔、外痔、混合痔，是肛门直肠底部及肛门粘膜的静脉丛发生曲张，从而形成的一个或多个柔软的静脉团的一种慢性疾病。通常当排便时持续用力，造成此处静脉内压力反复升高，静脉就会肿大。
- (3) 妇女在妊娠期，由于盆腔静脉受压迫，妨碍血液循环常会发生痔疮，许多肥胖的人也会罹患痔疮。如果患有痔疮，肛门内肿大的扭曲的静脉壁就会变得很薄，因此排便时极易破裂。
- (4) 内痔是长在肛门管起始处的痔；如果膨胀的静脉位于更下方，几乎是在肛管口上，这种曲张的静脉就叫外痔。
- (5) 外痔位于齿状线以下，是由痔外静脉丛曲张或肛缘皱襞皮肤发炎、肥大、结缔组织增生或血栓瘀滞而形成的肿块。外痔有时会脱出或突现于肛管口外。但这种情形只有在排便时才会发生，排便后它又会缩回原来的位置。
- (6) 外痔表面覆盖以皮肤，可以看见，不易出血，以疼痛和有异物感为主要症状。临床常分为结缔组织外痔、静脉曲张性外痔、炎性外痔和血栓外痔。
- (7) 无论内痔还是外痔，都可能发生血栓。在发生血栓时，痔中的血液凝结成块，从而引起疼痛。
- (8) 平衡饮食，多食蔬菜、水果、蜂蜜等，改变不良大便习惯，定时大便。
- (9) 不宜久坐，1~2 小时后作全身运动、提肛运动。
- (10) 症状较重者，可采用温盐水或 1/5000 高锰酸钾溶液坐浴，每晚 30 分钟。

【淋巴细胞绝对值(LY#)偏低】：

- (1) 成人全血淋巴细胞正常参考值为 $0.8-4.0 \times 10^9/L$ ，占白细胞总数的 20-40%，降低多见于中性粒细胞增高而致淋巴细胞相对减少。建议复查并结合其它血常规指标及临床进行综合评估。

【大血小板比率偏高】：

- (1) 供内科结合临床参考。

【加速性房性自主心律】：

- (1) 建议心血管内科诊断治疗。

【子宫肌瘤】：

- (1) 子宫肌瘤又称子宫平滑肌瘤，是女性生殖器最常见的一种良性肿瘤，多见于 30—50 岁妇女，以 40—50 岁最为多见。
- (2) 子宫肌瘤根据肌瘤与子宫壁的关系分 3 类：肌壁间肌瘤、浆膜下肌瘤和粘膜下肌瘤。
- (3) 子宫肌瘤多无症状，少数表现为阴道出血，腹部触及肿物以及压迫症状等。如发生蒂扭转或其他情况时可引起疼痛。以多发性子宫肌瘤为常见。
- (4) 治疗必须根据患者年龄、生育要求、症状、肌瘤大小等情况全面考虑，肌瘤小且无症状，尤其近绝经年龄者，雌激素水平低落，肌瘤可自然萎缩或消失，通常不需治疗，每 3—6 个月随访一次；若肌瘤较大或症状明显继发贫血者，常需手术切除。

【肝囊肿】：

- (1) 肝囊肿，通俗说就是肝脏中的水泡。绝大多数的肝囊肿都是先天性的，即因先天发育的某些异常导致了肝囊肿形成。

(2)肝囊肿病因大多数系肝内小胆管发育障碍所致,单发性肝囊肿的发生是由于异位胆管造成。肝囊肿生长缓慢,所以可能长期或终生无症状,其临床表现也随囊肿位置、大小、数目以及有无压迫邻近器官和有无并发症而异。

(3)肝囊肿是一种较常见的肝脏良性疾病,一般没有什么症状,也不会影响肝功。5CM以下的肝囊肿一般不需要特殊治疗。当囊肿长大到一定程度,可能会压迫胃肠道而引起症状,如上腹不适饱胀;也有因囊肿继发细菌感染而有腹痛、发热的。

(4)肝囊肿首次发现,建议作MRI或CT检查,除外肝内其它占位性病变。

(5)过大的肝囊肿,对肝脏本身或周围的器官有压迫症状的,或有炎症的,往外科治疗。

(6)已确诊为肝囊肿,动态观察,定期B超检查进行对照,监测囊肿大小。

(7)解除顾虑和紧张情绪,保持良好心态,切忌大怒。

(8)多食新鲜蔬菜和水果,保持大便通畅,防止便秘;保证营养,宜食清淡富含蛋白质的食物为主;限制饮酒。

(9)不宜剧烈运动,防止过度用力,以免增加腹腔压力。

(10)如有症状请及时就诊。

【盆腔积液】：

(1)盆腔积液是一种表现,而不是一种疾病,可分为生理性积液和病理性积液两种。生理性积液见于部分正常女性在月经期或排卵期,含有少量的积液。病理性积液可在盆腔炎、附件炎和子宫内膜异位症等疾病下产生的。

(2)建议月经干净3、4天后复查,如复查仍提示积液或有腹部疼痛等不适症状,不排除盆腔炎症,建议妇科诊治。

汇总医生： 丁昊炜

主检日期： 2024-07-25

主检医生：

分科结果

身高、体重、血压

项目名称	检查结果	项目名称	检查结果
身高	167cm	体重	50kg
血压	101/56mmHg		

***小结：**

(1) 体重指数 17.93：体重偏低

(2) 血压 101/56：本次测量基础血压偏低

操作员：张文静 检查日期：2024-07-24 检查医生：名燕凌

内科

项目名称	检查结果	项目名称	检查结果
心率	79 次/min	心律	齐
心脏杂音	无	心界	正常
肺部	正常	呼吸音	呼吸音清
啰音	未闻及	叩诊	叩诊呈清音
腹部触诊	腹部平软	发育	正常
肝胆	肋下未触及	脾脏	肋下未触及
双肾	无叩击痛	肠鸣音	正常
营养	良好	神经系统	正常
生理反射	生理反射存在	病理反射	病理反射未引出
颅神经	正常	运动功能	正常
深浅感觉	正常	其它	无异常发现
既往史	无		

***小结：**

未见异常

操作员：杨淑兰 检查日期：2024-07-24 检查医生：杨淑兰

外科（含皮肤科）

项目名称	检查结果	项目名称	检查结果
皮肤	正常	甲状腺	无肿大
浅表淋巴结	无肿大	肛门	外痔
泌尿外生殖器	正常	四肢关节	未见异常
腹股沟	未见异常	足背动脉	正常
紫绀	无	色素沉着	无
脱毛	无	脱色	无
皮疹	无	浮肿	无
皮下结节	无	头颅	正常
颈部	正常	乳腺	正常
脊柱	正常	直肠	未检
皮肤黄疸	无	既往史	无
其他	无		

*小结：

(1) 肛门：外痔

操作员：魏利平

检查日期：2024-07-24

检查医生：魏利平

眼科

项目名称	检查结果	项目名称	检查结果
视力(左)	1.0	视力(右)	1.0
辨色力	正常	眼睑	正常
结膜	正常	泪器	正常
角膜	正常	虹膜	正常
瞳孔	正常	晶状体	正常
玻璃体	正常	眼底	未见异常

*小结：

未见异常

操作员：田野青 检查日期:2024-07-24 检查医生：田野青

检验报告

尿液分析+尿沉渣

项目名称	检查结果	单位	参考值	提示
白细胞尿	0	个/ul	0--13	
上皮细胞(EC)	0	/HP	0--28	
管型(CAST)	0	个/ul	0--1	
霉菌(尿)	0	/HP	0--0	
结晶	0	/HP	0--10	
透明度(CLA)	清亮			
胆红素(BIL)	-		阴性	
隐血(ERY)	-		阴性	
小圆上皮细胞(SRC)	0	个/ul	0--0	
维生素C	-		阴性	
异常红细胞	0	个/ul	0--3	
红细胞(正常)	0	个/ul	0--6	
鳞状上皮细胞	0	个/ul	0--0	
粘液丝	0	个/ul	0--0	
颜色(Colour)	淡黄色			
尿葡萄糖(GLU)	-		阴性	
酮体(KET)	-		阴性	
比重(SG)	1.005		1.003--1.030	
酸碱度(PH)	6.5		4.5--8.0	
尿蛋白质(PRO)	-		阴性	
尿胆原(URO)	-		阴性	
亚硝酸盐(NIT)	-		阴性	
红细胞(尿)(RBC)	0	个/ul	0--6	
尿白细胞(LEU)	-		阴性	

*小结:

未见异常

操作员：赵伟 检查日期：2024-07-24 检查医生：陈建国

血常规（五分类）

项目名称	检查结果	单位	参考值	提示
白细胞(WBC)	3.62	10 ⁹ /L	3.5--9.5	
淋巴细胞绝对值(LY#)	1.02	10 ⁹ /L	1.1--3.2	↓
淋巴细胞百分比(LY%)	28.1	%	20--50	
中性粒细胞绝对值(GR#)	2.35	10 ⁹ /L	1.8--6.3	
中性粒细胞百分比(GR%)	64.9	%	40--75	
嗜碱性粒细胞绝对值(BA#)	0.02	10 ⁹ /L	0--0.06	
嗜碱性粒细胞百分比(BA%)	0.6	%	0--1.0	
嗜酸性粒细胞绝对值(EO#)	0.05	10 ⁹ /L	0.02--0.52	
嗜酸性粒细胞百分比(EO%)	1.3	%	0.4--8.0	
血小板(PLT)	171	10 ⁹ /L	125--350	
血小板分布宽度(PDW)	16.4	%	15--17	
平均血小板体积(MPV)	13.1	fl	6.0--14.0	
血小板压积(PCT)	0.224	%	0.11--0.28	
红细胞(RBC)	4.35	10 ¹² /L	3.8--5.1	
血红蛋白	127	g/L	115--150	
红细胞压积(HCT)	39.4	%	35--45	
红细胞平均体积(MCV)	90.5	fl	82--100	
平均血红蛋白含量(MCH)	29.2	pg	27--34	
平均血红蛋白浓度(MCHC)	323	g/L	316--354	
单核细胞绝对值(MO#)	0.18	10 ⁹ /L	0.1--0.60	
单核细胞百分比(MO%)	5.1	%	3--10	
红细胞分布宽度标准差	45.0	fl	35--56	

(RDW-SD)				
红细胞分布宽度变异系数 (RDW-CV)	13.2	%	10.6--16.6	
大血小板比率	45.4	%	11--45	↑
大血小板数目	78	10 ⁹ /L	30--90	
未成熟粒细胞数目	0.00	10 ⁹ /L	0--999	
未成熟粒细胞百分比	0.1	%	0--100	
有核红细胞数目	0.000	10 ⁹ /L	0--9999	
有核红细胞百分比	0.00	/100WBC	0--9999	

***小结:**

淋巴细胞绝对值(LY#)偏低(1.02 10⁹/L) 大血小板比率偏高(45.4 %)

操作员：乔叶 检查日期:2024-07-24 检查医生:陈建国

空腹血糖

项目名称	检查结果	单位	参考值	提示
葡萄糖(GLU)	4.31	mmol/L	3.89--6.1	

***小结:**

未见异常

操作员：刘慧芳 检查日期:2024-07-24 检查医生:陈建国

血脂四项

项目名称	检查结果	单位	参考值	提示
动脉硬化指数	1.67		1.31--3.19	
总胆固醇(CHOL)	5.09	mmol/L	2.59--5.2	
甘油三脂(TG)	1.07	mmol/L	0.7--1.7	
低密度脂蛋白(LDL)	2.55	mmol/L	0--4.13	
高密度脂蛋白(HDL)	1.53	mmol/L	0.77--1.55	

***小结:**

未见异常

操作员：刘慧芳 检查日期：2024-07-24 检查医生：陈建国

肝功能两项

项目名称	检查结果	单位	参考值	提示
丙氨酸氨基转移酶(ALT)	13.00	U/L	7--40	
门冬氨酸氨基转移酶(AST)	16.00	U/L	13--35	

*小结：

未见异常

操作员：刘慧芳 检查日期：2024-07-24 检查医生：陈建国

透视

项目名称	检查结果
透视	胸廓对称。气管、纵隔居中。双肺野清晰。心影在正常范围。膈平滑，肋膈角锐利。

*小结：

心肺膈未见异常。

操作员：李贵 检查日期：2024-07-24 检查医生：李贵

张红燕

女

55岁

体检号:429565

病床号:

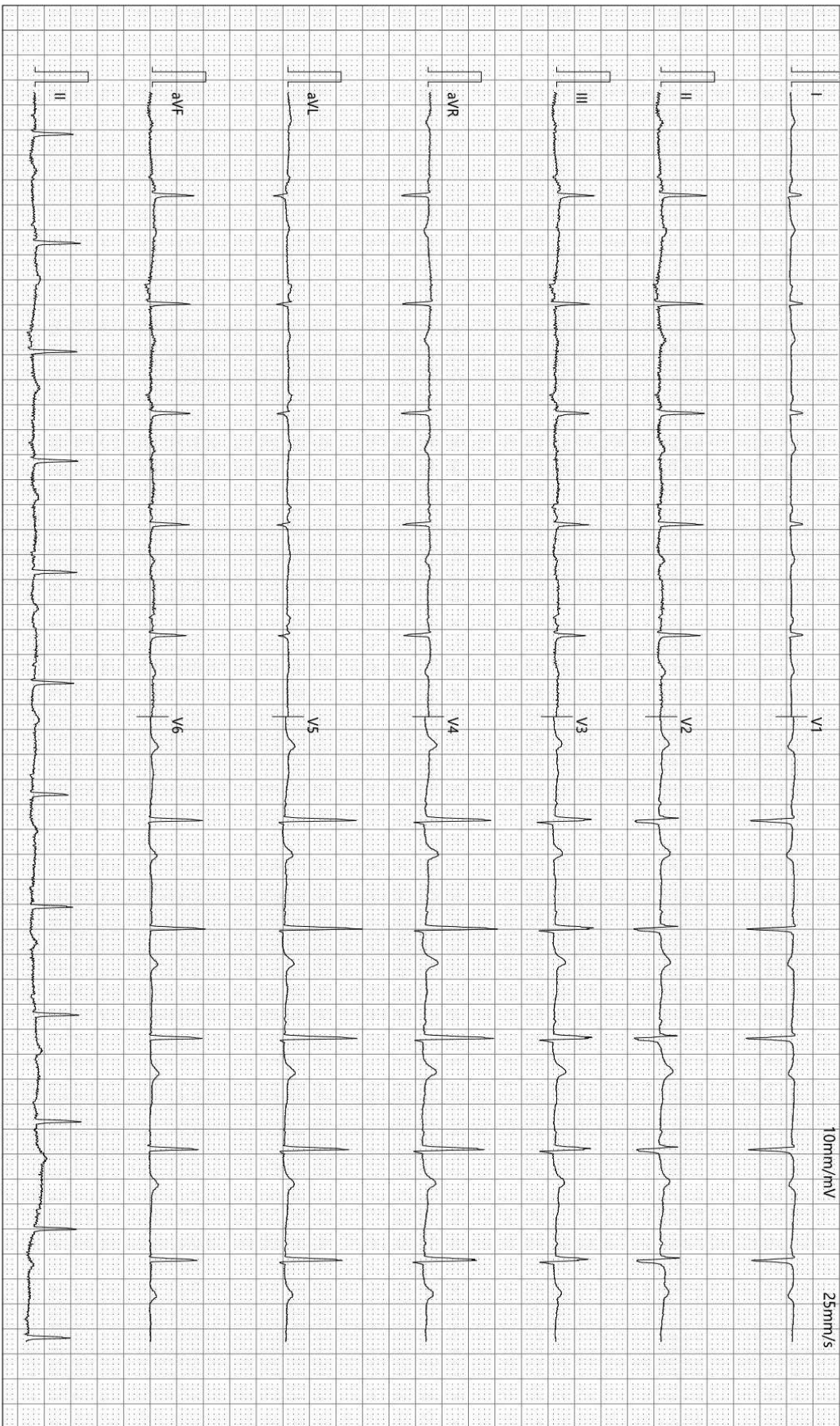
大同瑞慈康复医院 12导联心电图报告

诊断结果:

加速性房性自主心律

诊断医生:

HR	: 68bpm	[60 ~ 100bpm]
P	: 82ms	[0 ~ 110ms]
PR	: 131ms	[120 ~ 200ms]
QRS	: 82ms	[60 ~ 100ms]
QT/QTc	: 385/411ms	[320 ~ 440/0 ~ 460ms]
P/QRS/T	: -62 / 73/46deg.	[0 ~ 75/-30 ~ 90/0 ~ 75deg]
RV5/SV1	: 1.218/0.792mV	[0.0 ~ 2.5/0.0 ~ 2.0mV]



检查时间:2024-07-24 08:59:51

诊断时间:2024-07-24 09:18:07

SEMIP V1.90

仅供临床参考

流水号: 2305250534

影像号: RF20240724001

姓名: 张红燕

年龄: 55 岁

性别: 女

检查设备:

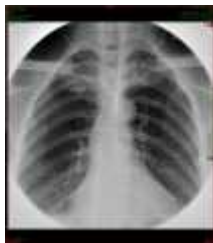体检号: 429565

申请医院: 本院

体检科室: 体检科

检查部位: 透视

经典图像:



影像所见:

胸廓对称。气管、纵隔居中。双肺野清晰。心影在正常范围。膈平滑, 肋膈角锐利。

影像诊断:

心肺膈未见异常。

报告医师: 李贵

检查日期: 2024-07-24

审核医师: 李贵

报告日期: 2024-07-24

超声诊断图文报告

流水号: 2305250534

影像号: 1616618

姓名: 张红燕

年龄: 55 岁

性别: 女

检查设备: Vivid E95

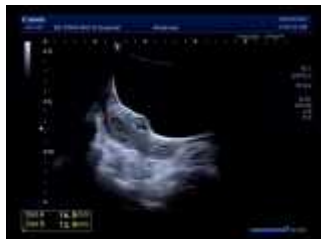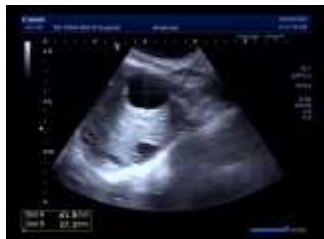体检号: 429565

申请医院: 本院

体检科室: 体检科

检查部位: 全腹彩超

经典图像:



影像所见:

肝脏大小形态正常,包膜光滑完整,肝内探及多个囊性回声,较大位于右前叶,大小约 4.1*3.7cm,边界清,余实质回声均匀,肝内管道系统走行清晰,门静脉及肝内胆管不扩张。

胆囊大小形态正常,壁不厚、光滑,囊内透声好,肝外胆管不扩张。

胰腺大小形态正常,实质回声均匀,主胰管不扩张。

脾脏大小形态正常,实质回声均匀,脾门静脉不宽。

双肾大小形态正常,皮髓质分界清晰,集合系统未见分离,双侧输尿管未见扩张。

膀胱充盈佳,未见明显异常。

前位子宫,大小正常,肌壁回声欠均匀,前后壁探及数个低回声结节,较大约 1.6*1.3cm,边界清,内膜线清晰,厚 0.3cm,宫颈厚约 2.2cm,子宫后方探及范围约 2.1*1.3cm 液性暗区,双侧附件区未见异常。

影像诊断:

1. 肝囊肿 (多发)
2. 子宫肌瘤
3. 盆腔积液

报告医师: 侯爱兰

检查日期: 2024-07-24

审核医师: 侯爱兰

报告日期: 2024-07-24