



# 检 查 结 果

姓名	白历文
性别	男
年龄	65岁
联系电话	13403612882
体检日期	2026-04-14

## 检验报告

## 尿液分析+尿沉渣

项目名称	检查结果	单位	参考值	提示
白细胞尿	0	个/u1	0--13	
上皮细胞(EC)	4	/HP	0--28	
管型(CAST)	0	个/u1	0--1	
霉菌(尿)	0	/HP	0--0	
结晶	0	/HP	0--10	
透明度(CLA)	清亮			
胆红素(BIL)	-		阴性	
隐血(ERY)	-		阴性	
小圆上皮细胞(SRC)	0	个/u1	0--0	
维生素C	-		阴性	
异常红细胞	0	个/u1	0--3	
红细胞(正常)	0	个/u1	0--6	
鳞状上皮细胞	4	个/u1	0--0	↑
粘液丝	0	个/u1	0--0	
颜色(Colour)	淡黄色			
尿葡萄糖(GLU)	-		阴性	
酮体(KET)	-		阴性	
比重(SG)	1.015		1.003--1.030	
酸碱度(PH)	5.0		4.5--8.0	
尿蛋白质(PRO)	-		阴性	
尿胆原(URO)	-		阴性	
亚硝酸盐(NIT)	-		阴性	
红细胞(尿)(RBC)	0	个/u1	0--6	
尿白细胞(LEU)	-		阴性	

## \*小结：

鳞状上皮细胞偏高(4 /HP)

操作员：祁佳佳 检查日期：2026-04-14 检查医生：

## 血常规（五分类）

项目名称	检查结果	单位	参考值	提示
白细胞(WBC)	4.23	$10^9/L$	3.5--9.5	
淋巴细胞绝对值(LY#)	1.71	$10^9/L$	1.1--3.2	
淋巴细胞百分比(LY%)	40.5	%	20--50	
中性粒细胞绝对值(GR#)	2.16	$10^9/L$	1.8--6.3	
中性粒细胞百分比(GR%)	51.2	%	40--75	
嗜碱性粒细胞绝对值(BA#)	0.01	$10^9/L$	0--0.06	
嗜碱性粒细胞百分比(BA%)	0.2	%	0--1.0	
嗜酸性粒细胞绝对值(E0#)	0.10	$10^9/L$	0.02--0.52	
嗜酸性粒细胞百分比(E0%)	2.3	%	0.4--8	
血小板(PLT)	184	$10^9/L$	125--350	
血小板分布宽度(PDW)	11.1	f1	9.0--17	
平均血小板体积(MPV)	9.6	f1	6.0--14.0	
血小板压积(PCT)	0.176	%	0.11--0.28	
红细胞(RBC)	4.99	$10^{12}/L$	4.3--5.8	
血红蛋白	153	g/L	130--175	
红细胞压积(HCT)	46.9	%	40--50	
红细胞平均体积(MCV)	93.9	f1	82--100	
平均血红蛋白含量(MCH)	30.6	pg	27--34	
平均血红蛋白浓度(MCHC)	326	g/L	316--354	
单核细胞绝对值(MO#)	0.25	$10^9/L$	0.1--0.6	
单核细胞百分比(MO%)	5.8	%	3--10	
红细胞分布宽度标准差(RDW-SD)	47.6	f1	35--56	
红细胞分布宽度变异系数(RDW-CV)	14.2	%	10.6--16.6	

大血小板比率	23.0	%	11--45	
大血小板数目	42	$10^9/L$	30--90	
未成熟粒细胞数目	0.00	$10^9/L$	0--0.6	
未成熟粒细胞百分比	0.0	%	0--10	
有核红细胞数目	0.000	$10^9/L$	0--9999	
有核红细胞百分比	0.00	/100WBC	0--9999	

**\*小结:**

未见异常

操作员：祁佳佳 检查日期：2026-04-14 检查医生：

**空腹血糖**

项目名称	检查结果	单位	参考值	提示
葡萄糖 (GLU)	5.02	mmol/L	3.89--6.1	

**\*小结:**

未见异常

操作员：孙钰 检查日期：2026-04-14 检查医生：

**血脂四项**

项目名称	检查结果	单位	参考值	提示
动脉硬化指数	1.22		1.31--3.19	↓
总胆固醇 (CHOL)	4.09	mmol/L	2.59--5.2	
甘油三脂 (TG)	1.46	mmol/L	0.7--1.7	
低密度脂蛋白 (LDL)	1.76	mmol/L	0--4.13	
高密度脂蛋白 (HDL)	1.44	mmol/L	0.77--1.55	

**\*小结:**

动脉硬化指数偏低 (1.22)

操作员：孙钰 检查日期：2026-04-14 检查医生：

**肝功能两项**

项目名称	检查结果	单位	参考值	提示
------	------	----	-----	----

丙氨酸氨基转移酶 (ALT)	21.00	U/L	9--50	
门冬氨酸氨基转移酶 (AST)	19.00	U/L	15--40	

**\*小结:**

未见异常

操作员：孙钰 检查日期:2026-04-14 检查医生:

**透视**

项目名称	检查结果
透视	胸廓对称。气管、纵隔居中。双肺野清晰。心影在正常范围。膈平滑，肋膈角锐利。

**\*小结:**

心肺膈未见异常。

操作员：李贵 检查日期:2026-04-14 检查医生:李贵

# 体检科 12导联心电图报告

白历文 男 65岁 体检号:429566

病历号:

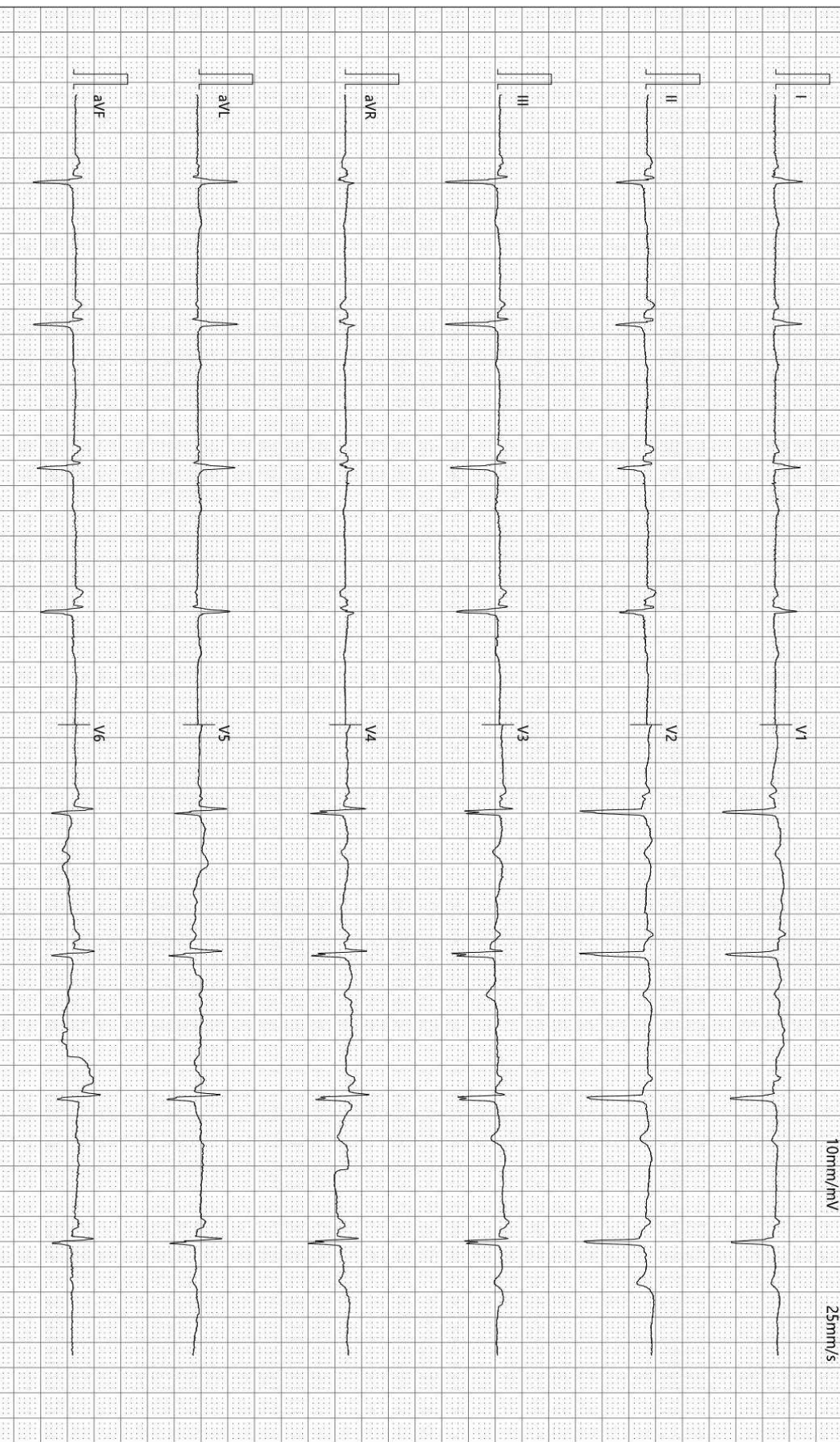
诊断结果:

1. 窦性心动过缓伴不齐
2. 左前分支阻滞
3. 前间壁心肌梗死
4. ST-T改变(II、III、aVf、V1-V6)

诊断医生:

*张生 陶志辉*

HR : 53 ↓ bpm [60 ~ 100bpm]  
 P : 106ms [0 ~ 110ms]  
 PR : 148ms [120 ~ 200ms]  
 QRS : 100ms [60 ~ 100ms]  
 QT/QTc : 447/420ms [320 ~ 440/0 ~ 450ms]  
 P/QRS/T : 62/-49 ↓ /-10 ↓ deg[0 ~ 75/-30 ~ 90/0 ~ 75deg]  
 RV5/SV1 : 0.505/0.827mV [0.0 ~ 2.5/0.0 ~ 2.0mV]



检查时间:2026-04-14 08:57:15

诊断时间:2026-04-14 09:03:10

SEMIP V1 90

仅供临床参考

Rich 大同瑞慈康复医院  
超声诊断图文报告

流水号: 2305250533

超声号: 2153090

姓名: 白历文

年龄: 65 岁

性别: 男

检查设备: Vivid E95

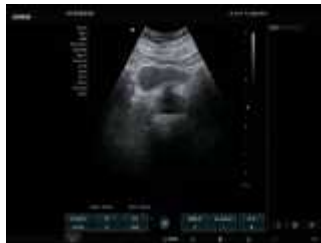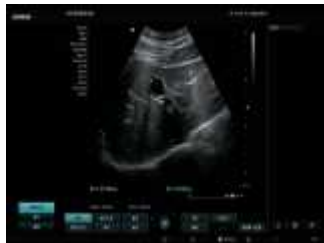体检号: 429566

申请医院: 本院

体检科室: 体检科

检查部位: 全腹彩超

经典图像:



影像所见:

肝脏大小形态正常, 包膜光滑完整, 肝内探及囊性回声, 大小约 2.2\*2.2cm, 边界清, 内透声好, 余实质回声均匀, 肝内管道系统走行清晰, 门静脉及肝内胆管不扩张。

胆囊大小形态正常, 壁不厚、毛糙, 壁上探及数个点状强回声, 后伴慧尾, 囊内透声好, 肝外胆管不扩张。

胰腺大小形态正常, 实质回声均匀, 主胰管不扩张。

脾脏大小形态正常, 实质回声均匀, 脾门静脉不宽。

双肾大小形态正常, 皮髓质分界清晰, 左肾内探及囊性回声, 大小约 1.0\*1.0cm, 边界清, 内透声好, 双肾集合系统未见分离, 双侧输尿管未见扩张。

膀胱充盈佳, 未见明显异常。

前列腺形态正常, 大小约 4.0\*3.0\*3.0cm, 实质回声均匀。

影像诊断:

肝囊肿

胆囊壁毛糙

胆囊多发附壁结晶

左肾囊肿

报告医师: 柴芳

检查日期: 2026-04-14

审核医师: 柴芳

报告日期: 2026-04-14



注: 本报告仅供临床医生参考!

地址: 大同市魏都大道 79 号。若有疑问, 请致电: 0352---2830580

