



2305230851

# 大同瑞慈健康体检

## 报 告 册

体检编号	429295	工号	11
姓名	马福青		
性别	女	年龄	54岁
单位	山西同华公路有限公司		
部门	山西同华公路有限公司		
联系电话	13546033353		
体检日期	2024-10-19		

尊敬的马福青女士您好！

首先，瑞慈健康体检全体员工欢迎您的光临，并对您的信任表示衷心的感谢！

您于 2024-10-19 （体检编号：429295）完成健康检查，本机构的各科医生已根据您的体检项目及结果，汇总成此份健康体检报告，并经总检医生审核。据此提出对您健康状况的综合分析及建议。

瑞慈健康体检倡导“大健康、大康复”，提出“健康是第一财富（Rich）”的人文理念。希望您仔细阅读并妥善地保管此份健康体检报告，并认真关注报告中的提示与建议，若您对报告内容有任何疑问，可直接与瑞慈健康体检客服部联系，进一步咨询。

健康体检咨询电话：**0352-2824444**

客户服务咨询电话：**0352-2830597**

**400-6112995**

瑞慈健康体检报告由下列内容组成：

第一部分：主检报告

第二部分：分科分项结果

第三部分：检验报告

第四部分：附表

## 主检报告

### 检查综述

- 【身高、体重、血压】 (1) 体重指数 26.67：超重
- 【血脂四项】 动脉硬化指数偏低(1.26) 高密度脂蛋白(HDL)偏高(1.62 mmol/L)
- 【尿液分析+尿沉渣】 鳞状上皮细胞偏高(1 /HP) 尿蛋白质(PRO)+-
- 【乳腺彩超】 右侧乳腺结节 BI-RADS 3级
- 【全腹彩超】 1.轻度脂肪肝 2.胆囊息肉 3.子宫肌瘤

### 医生建议

#### 【超重】：

(1) 体重指数是判断体重超标或偏低的主要指标。体重是反映和衡量一个人健康状况的重要标志之一，过胖和过瘦都不利于健康，身高体重不协调也不会给人以美感。体重的变化，还会直接反映身体长期的热量平衡状态。

(2) 当需要比较及分析一个人的体重对于不同身高的人所带来的健康影响时，体重指数是一个中立而可靠的指标。其主要适用于需要体重测试、体型肥胖和全身检查的人群。

(3) 体重指数(BMI)是世界卫生组织推荐的国际统一使用的肥胖分型标准，也是目前国际上常用的衡量人体胖瘦程度以及是否健康的一个标准，其计算方式为： $BMI = \text{体重(千克)} / \text{身高(米} \times \text{米)}$ 。成人的标准值是BMI18.5-23.9之间。低于18.5为体重指数偏低；高于23.9则为体重指数偏高。

(4) 一般表现为体重超重或肥胖，超重及肥胖会出现一系列代谢性疾病，如高血压、高血糖、高血脂、高尿酸血症等，所以体重指数偏高者一定要注意控制体重。

(5) 合理控制饮食，食品多样化，食物纤维可适量增加，饮食规律，避免暴饮暴食，低盐、低脂饮食为主，减少高热量食物的摄入。

(6) 加强体育锻炼，每天最少保持30分钟的中等强度运动。鼓励每天至少快步走6000步比较健康。肥胖患者不适合较剧烈的运动，会加重膝关节的负担，可以选择游泳、划船等对膝关节负荷较小的运动。

(7) 定期检查血糖、血脂、肝功、肝脏B超等，积极治疗基础性疾病。

(8) 减少热量摄取及增加热量消耗。强调以健康行为、饮食、运动为主的综合治疗。

#### 【动脉硬化指数偏低】：

(1) 建议内科结合临床参考。

#### 【高密度脂蛋白(HDL)偏高】：

(1) 高密度脂蛋白(HDL)主要在肝脏合成，具有抗动脉粥样硬化的功能，是冠心病的保护因子。高密度脂蛋白(HDL)能将周围组织包括动脉壁内的胆固醇运转到肝脏进行代谢，是一种抗动脉粥样硬化的血浆脂蛋白。

(2) 高密度脂蛋白(HDL)的含量与心血管的发病率和病变程度呈负相关，即高密度脂蛋白(HDL)减低，患冠心病的危险性增加；高密度脂蛋白(HDL)含量增高，患冠心病的危险性降低。

(3) 高密度脂蛋白(HDL)对冠心病的临床诊断是一个重要的参考指标。它的升高是临床冠心病保护因子之一，并能防治和延缓动脉粥样硬化的发展。

(4) 血清中高密度脂蛋白(HDL)的降低，预示着冠心病的出现。临床上常同时测定高密度脂蛋白(HDL)和血清总胆固醇，并根据它们的比值作为冠心病的信息指标。

(5) 高密度脂蛋白(HDL)减少，主要见于冠心病、冠状动脉粥样硬化、高甘油三酯血症、慢性贫血、脑血管病、糖尿病、急慢性肝炎、肝硬化等疾病。

(6)戒烟，增强运动，采用低脂、低糖饮食，少食富含脂肪、胆固醇及饱和脂肪酸的食物，多进食蔬菜、水果、豆制品、粗粮、鱼和高纤维食品。

(7)建议当高密度脂蛋白(HDL)减少时，可参考其他相关指标，积极治疗基础性疾病，往内分泌科复诊。

**【鳞状上皮细胞偏高】：**

(1)在生理情况下，机体正常的新陈代谢都会引起鳞状上皮细胞的脱离，这是一种正常的机体现象。如果长时间出现鳞状上皮细胞偏高的现象时，则有可能是尿路感染、泌尿系统结石等因素导致，应及时往泌尿外科进一步诊断治疗。

**【尿蛋白质(PRO)+-】：**

(1)建议专科复查，结合临床诊治。

**【右侧乳腺结节】：**

(1)乳腺结节是乳腺组织导管和乳小叶在结构上的退行性变及进行性结缔组织的生长，主要以乳房周围性疼痛为特征，或在情绪变化、劳累、天气变化时加重，每月月经前疼痛加剧，行经后疼痛减退或消失。其主要原因是由于内分泌失调。

(2)建议少吃刺激性食物或进行药物治疗干预，必要时外科诊治。

**【子宫肌瘤】：**

(1)子宫肌瘤又称子宫平滑肌瘤，是女性生殖器最常见的一种良性肿瘤，多见于30—50岁妇女，以40—50岁最为多见。

(2)子宫肌瘤根据肌瘤与子宫壁的关系分3类：肌壁间肌瘤、浆膜下肌瘤和粘膜下肌瘤。

(3)子宫肌瘤多无症状，少数表现为阴道出血，腹部触及肿物以及压迫症状等。如发生蒂扭转或其他情况时可引起疼痛。以多发性子宫肌瘤为常见。

(4)治疗必须根据患者年龄、生育要求、症状、肌瘤大小等情况全面考虑，肌瘤小且无症状，尤其近绝经年龄者，雌激素水平低落，肌瘤可自然萎缩或消失，通常不需治疗，每3—6个月随访一次；若肌瘤较大或症状明显继发贫血者，常需手术切除。

**【轻度脂肪肝】：**

(1)脂肪肝是指肝脏被脂肪浸润，为一种多病因引起的获得性疾病。

(2)脂肪肝是以肝细胞脂肪变性和脂肪蓄积为病理特征，最常见易患因素有超重或肥胖、进食油腻食物、高脂血症（尤其甘油三酯升高）、营养失调（营养过量或不足）、饮酒、高脂血症、少运动、糖耐量异常、减肥造成体重急剧下降、营养不良、中毒和药物等。

(3)当肝内脂类（主要为甘油三酯）含量超过肝重的5%时为脂肪肝。脂肪肝是一个常见的临床现象，不是一个独立性的疾病。

(4)值得注意的是，过多的脂肪在肝组织、肝细胞内浸润，引起肝细胞肿大，严重可致肝硬化。脂肪肝是可逆性的，合理饮食、运动及治疗后可恢复。

(5)合理控制饮食，控制总摄入量，低盐、低脂和低糖类饮食，少吃动物内脏，多吃蔬菜水果；

(6)控制危险因素，如控制体重、改善胰岛素抵抗、调整血脂紊乱，戒酒、戒烟，坚持长期有氧运动，加强体育锻炼；

(7)定期复查腹部彩超、血脂、肝功能。

**【胆囊息肉】：**

(1)胆囊息肉又称胆囊隆起样病变，其临床症状无特异性，大部分患者为查体时所发现。主要症状为中上腹部隐痛。发病年龄多在30~50岁，以中青年为主。

(2)一般认为，胆囊息肉是胆囊癌的诱发因素，如胆囊息肉大于1cm时，最好先行手术治疗，以杜绝胆囊癌的发生。

(3)胆囊息肉临床特点有，一是发病率逐渐增高。高胆固醇饮食、长期酗酒、过多进食刺激性饮食、饮食规律紊乱如：不吃早餐、晚餐过盛、过多等不良饮食习惯多可造成胆囊息肉的形成；

(4)二是隐蔽攻击性强。胆囊息肉多无症状，85%以上的患者都是在例行体检中发现。3-4mm以下的息肉在CT和核磁共振中难以发现或常常漏诊；

(5) 禁酒及含酒精类饮料，因酒精在体内主要通过肝脏分解、解毒，所以，酒精可直接损伤肝功能，引起肝胆功能失调，使胆汁的分泌、排出过程紊乱，从而刺激胆囊息肉增长。

(6) 饮食规律、吃好早餐对胆囊息肉患者很重要。肝脏主要分泌胆汁，分泌的胆汁存储入胆囊内，而胆汁的功能主要是消化油性食物。如果不吃早餐，胆汁在胆囊内滞留时间长，可刺激胆囊形成胆囊息肉或使原来的息肉增大或发生变化。所以，要调配营养丰富的早餐和养成吃早餐的生活习惯。

(7) 低胆固醇饮食，胆固醇摄入过多，可加重肝胆的代谢负担，并引起多余的胆固醇在胆囊壁结晶、积聚和沉淀，从而形成息肉，所以，胆囊息肉患者应降低胆固醇摄入量，尤其是晚上，应避免进食高胆固醇类食品，如鸡蛋（尤其是蛋黄）、肥肉、海鲜、无鳞鱼类、动物内脏等食品。

(8) 宜多食各种新鲜水果、蔬菜，进低脂肪、低胆固醇食品，如香菇、木耳、芹菜、豆芽、海带、藕、鱼肉、兔肉、鸡肉、鲜豆类等；宜多食干豆类及其制品；宜选用植物油，不用动物油；

(9) 少吃辣椒、生蒜等刺激性食物或辛辣食品；不用油煎、炸、烤、熏的烹调方法；饮水时，用少量山楂、银杏、绞股蓝草放入水杯中饮用。

汇总医生： 樊兴国

主检日期： 2024-10-22

主检医生：

## 分科结果

### 身高、体重、血压

项目名称	检查结果	项目名称	检查结果
身高	162cm	体重	70kg
血压	139/67mmHg		

**\*小结:**

(1) 体重指数 26.67: 超重

操作员：杨彦霞 检查日期:2024-10-19 检查医生：名燕凌

### 妇科内诊

项目名称	检查结果	项目名称	检查结果
外阴	正常	尿道口	正常
阴道	通畅	子宫	正常
附件	正常	宫颈	光滑
后穹窿	正常		

**\*小结:**

未见异常

操作员：薛荣丽 检查日期:2024-10-19 检查医生：薛荣丽

## 检验报告

## 尿液分析+尿沉渣

项目名称	检查结果	单位	参考值	提示
白细胞尿	3	个/ul	0--13	
上皮细胞(EC)	1	/HP	0--28	
管型(CAST)	0	个/ul	0--1	
霉菌(尿)	0	/HP	0--0	
结晶	0	/HP	0--10	
透明度(CLA)	清亮			
胆红素(BIL)	-		阴性	
隐血(ERY)	-		阴性	
小圆上皮细胞(SRC)	0	个/ul	0--0	
维生素C	-		阴性	
异常红细胞	0	个/ul	0--3	
红细胞(正常)	1	个/ul	0--6	
鳞状上皮细胞	1	个/ul	0--0	↑
粘液丝	0	个/ul	0--0	
颜色(Colour)	淡黄色			
尿葡萄糖(GLU)	-		阴性	
酮体(KET)	-		阴性	
比重(SG)	1.020		1.003--1.030	
酸碱度(PH)	8.0		4.5--8.0	
尿蛋白质(PRO)	+-		阴性	
尿胆原(URO)	-		阴性	
亚硝酸盐(NIT)	-		阴性	
红细胞(尿)(RBC)	1	个/ul	0--6	
尿白细胞(LEU)	-		阴性	

\*小结:

鳞状上皮细胞偏高(1 /HP) 尿蛋白质(PRO)++

操作员：黄璐瑶 检查日期：2024-10-19 检查医生：康建忠

### 髓过氧化物酶 (MPO)

项目名称	检查结果	单位	参考值	提示
髓过氧化物酶 (MPO)	71.3	ng/ml	0--127	

**\*小结:**

未见异常

操作员：刘慧芳 检查日期：2024-10-19 检查医生：康建忠

### 血常规 (五分类)

项目名称	检查结果	单位	参考值	提示
白细胞(WBC)	5.07	10 <sup>9</sup> /L	3.5--9.5	
淋巴细胞绝对值(LY#)	2.07	10 <sup>9</sup> /L	1.1--3.2	
淋巴细胞百分比(LY%)	41.0	%	20--50	
中性粒细胞绝对值(GR#)	2.61	10 <sup>9</sup> /L	1.8--6.3	
中性粒细胞百分比(GR%)	51.4	%	40--75	
嗜碱性粒细胞绝对值(BA#)	0.02	10 <sup>9</sup> /L	0--0.06	
嗜碱性粒细胞百分比(BA%)	0.4	%	0--1.0	
嗜酸性粒细胞绝对值(EO#)	0.09	10 <sup>9</sup> /L	0.02--0.52	
嗜酸性粒细胞百分比(EO%)	1.7	%	0.4--8.0	
血小板(PLT)	254	10 <sup>9</sup> /L	125--350	
血小板分布宽度(PDW)	15.8	%	15--17	
平均血小板体积(MPV)	9.9	fl	6.0--14.0	
血小板压积(PCT)	0.250	%	0.11--0.28	
红细胞(RBC)	4.62	10 <sup>12</sup> /L	3.8--5.1	
血红蛋白	136	g/L	115--150	

红细胞压积(HCT)	42.4	%	35--45	
红细胞平均体积(MCV)	91.7	fl	82--100	
平均血红蛋白含量(MCH)	29.4	pg	27--34	
平均血红蛋白浓度(MCHC)	321	g/L	316--354	
单核细胞绝对值(MO#)	0.28	10 <sup>9</sup> /L	0.1--0.60	
单核细胞百分比(MO%)	5.5	%	3--10	
红细胞分布宽度标准差(RDW-SD)	42.8	fl	35--56	
红细胞分布宽度变异系数(RDW-CV)	12.4	%	10.6--16.6	
大血小板比率	23.5	%	11--45	
大血小板数目	60	10 <sup>9</sup> /L	30--90	
未成熟粒细胞数目	0.00	10 <sup>9</sup> /L	0--999	
未成熟粒细胞百分比	0.1	%	0--100	
有核红细胞数目	0.000	10 <sup>9</sup> /L	0--9999	
有核红细胞百分比	0.00	/100WBC	0--9999	

**\*小结:**

未见异常

操作员：黄璐瑶 检查日期:2024-10-19 检查医生:康建忠

**空腹血糖**

项目名称	检查结果	单位	参考值	提示
葡萄糖(GLU)	5.09	mmol/L	3.89--6.1	

**\*小结:**

未见异常

操作员：刘慧芳 检查日期:2024-10-19 检查医生:康建忠

**甲状腺三项**

项目名称	检查结果	单位	参考值	提示
------	------	----	-----	----

促甲状腺素(TSH)	1.68	uIU/ml	0.55--4.78	
游离三碘甲状腺原氨酸(FT3)	5.67	pmol/L	3.5--6.5	
游离甲状腺素(FT4)	20.73	pmol/L	11.5--22.70	

**\*小结:**

未见异常

操作员：刘慧芳 检查日期:2024-10-19 检查医生:康建忠

**血脂四项**

项目名称	检查结果	单位	参考值	提示
动脉硬化指数	1.26		1.31--3.19	↓
总胆固醇(CHOL)	4.35	mmol/L	2.59--5.2	
甘油三脂(TG)	0.99	mmol/L	0.7--1.7	
低密度脂蛋白(LDL)	2.04	mmol/L	0--4.13	
高密度脂蛋白(HDL)	1.62	mmol/L	0.77--1.55	↑

**\*小结:**

动脉硬化指数偏低(1.26) 高密度脂蛋白(HDL)偏高(1.62 mmol/L)

操作员：刘慧芳 检查日期:2024-10-19 检查医生:康建忠

**糖化血红蛋白**

项目名称	检查结果	单位	参考值	提示
糖化血红蛋白	5.1		4.1--6.0	

**\*小结:**

未见异常

操作员：黄璐瑶 检查日期:2024-10-19 检查医生:康建忠

**肝功四项**

项目名称	检查结果	单位	参考值	提示
------	------	----	-----	----

碱性磷酸酶(ALP)	69.0	U/L	50--135
总胆红素(TBIL)	13.40	umol/L	0--21
丙氨酸氨基转移酶(ALT)	29.00	U/L	7--40
门冬氨酸氨基转移酶(AST)	28.00	U/L	13--35

**\*小结:**

未见异常

操作员：刘慧芳 检查日期:2024-10-19 检查医生:康建忠

**人乳头瘤病毒检查 (HPV)**

项目名称	检查结果	单位	参考值	提示
HPV 高危亚型 16	阴性(-)		阴性	
HPV 高危亚型 18	阴性(-)		阴性	
HPV 高危亚型 31	阴性(-)		阴性	
HPV 高危亚型 26	阴性(-)		阴性	
HPV 高危亚型 33	阴性(-)		阴性	
HPV 高危亚型 35	阴性(-)		阴性	
HPV 高危亚型 39	阴性(-)		阴性	
HPV 高危亚型 45	阴性(-)		阴性	
HPV 高危亚型 51	阴性(-)		阴性	
HPV 高危亚型 52	阴性(-)		阴性	
HPV 高危亚型 53	阴性(-)		阴性	
HPV 高危亚型 56	阴性(-)		阴性	
HPV 高危亚型 58	阴性(-)		阴性	
HPV 高危亚型 59	阴性(-)		阴性	
HPV 高危亚型 66	阴性(-)		阴性	
HPV 高危亚型 68	阴性(-)		阴性	
HPV 高危亚型 73	阴性(-)		阴性	
HPV 高危亚型 82	阴性(-)		阴性	

HPV 低危亚型 6	阴性(-)		阴性	
HPV 低危亚型 11	阴性(-)		阴性	
HPV 低危亚型 42	阴性(-)		阴性	
HPV 低危亚型 43	阴性(-)		阴性	
HPV 低危亚型 81	阴性(-)		阴性	

**\*小结:**

未见异常

操作员：赵伟 检查日期:2024-10-21 检查医生:康建忠

# 大同现代医学检验实验室

## 液基薄层细胞学图文报告

ID: 2024108020

病理号: 100171

姓名: 马福青

性别: 女

年龄: 54岁

送检科室:

电话号码: 13546033353

床号:

病历号:

体检号: 2305230851

送检医院: 大同瑞慈康复体检

送检日期: 2024-10-20

末次月经:

送检医生:

采样日期:

报告日期: 2024-10-20

标本满意度: 满意

细胞量: >45%

红细胞:

经期样本:

颈管细胞:

化生细胞:

鳞状细胞:

宫颈柱状细胞:

未见上皮内病变/恶性细胞:

正常范围内:

良性反应性改变:

- 炎症: 
  - 轻度:
  - 中度:
  - 重度:
- 放疗:
- 妊娠:
- 萎缩性:
- 宫内避孕器:
- 其他:

病原体: 滴虫感染:  念珠菌感染:  细菌感染:

提示 HPV 感染:  疱疹病毒感染:

鳞状上皮细胞分析:

非典型鳞状细胞:

- 倾向上皮内瘤变:
- 倾向良性反应性改变:
- 不能明确意义(ASC-US):
- 不排除高度病变(ASC-H):

上皮内低度病变:  鳞癌:

上皮内高度病变:

- CIN2:
- CIN3:

腺上皮细胞分析:

非典型腺细胞:

- 宫内膜:
- 来源不明:

非典型腺细胞(宫颈管):

- 倾向原位腺癌:
- 不能明确意义:
- 倾向良性反应性改变:

腺癌:

- 宫颈管:
- 宫内膜:
- 其它:

炎细胞:

- 轻度:
- 中度:
- 重度:

可疑腺癌:

诊断意见: 未见上皮内病变或恶性细胞 (NILM)。

建议:

报告医师: 张荣生

地址: 大同市魏都大道 79 号, 本报告医师签字后有效  
咨询: 0352-2830587 4006-122-995

妇科细胞学是筛查项目, 出于技术原因, 可能会有假阴性结果, 本检测仅对来样负责, 如果对结果有疑义, 请在收到报告 7 天内与我们联系。

# 大同瑞慈康复医院 12导联心电图报告

马福青 女 54岁

体检号:429295

病床号:

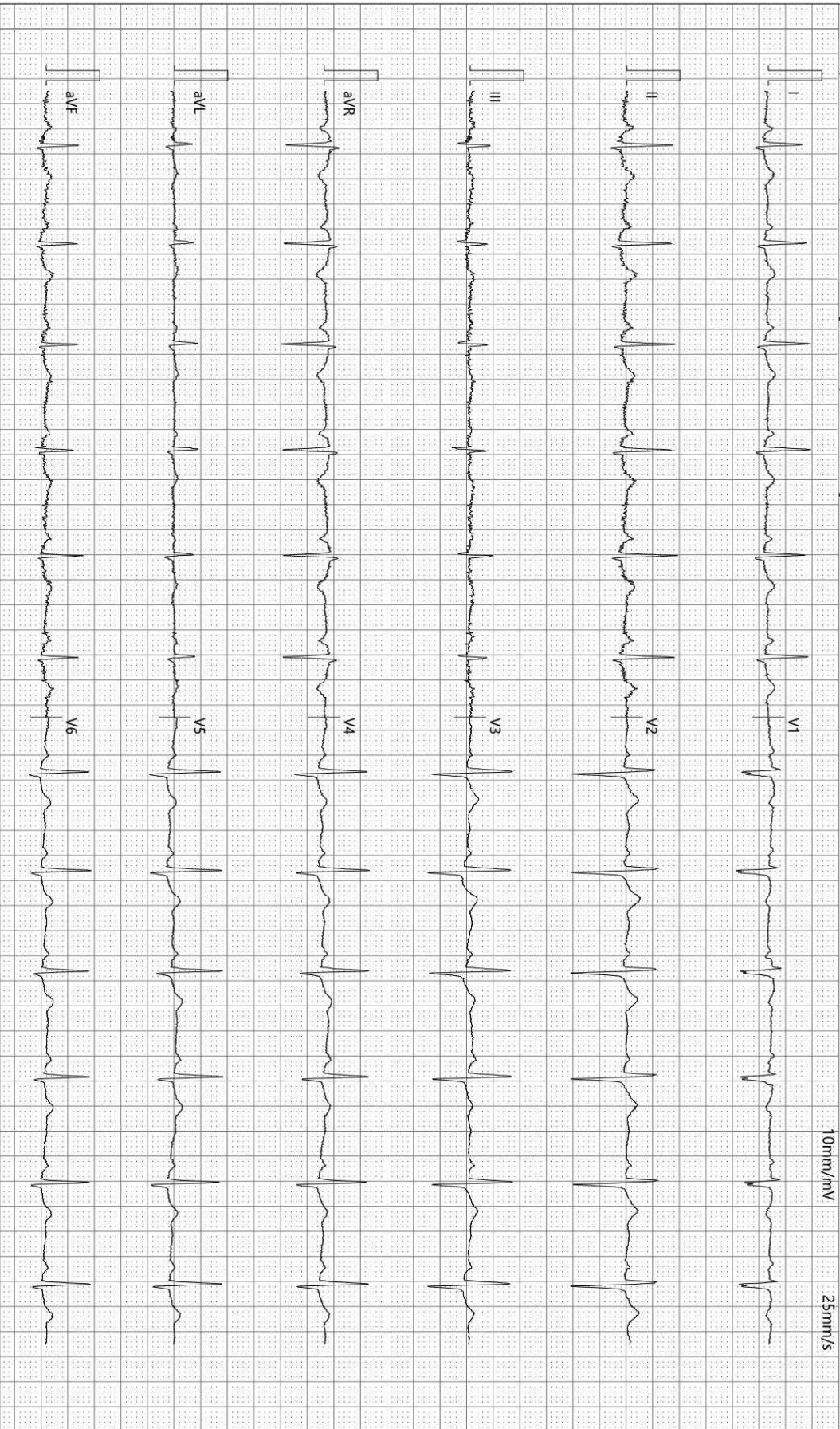
诊断结果:

- 1.窦性心律
- 2.正常心电图

诊断医生:

*张廷生*  
同杏峰

HR : 74bpm [60 ~ 100bpm]  
 P : 110ms [0 ~ 110ms]  
 PR : 165ms [120 ~ 200ms]  
 QRS : 82ms [60 ~ 100ms]  
 QT/QTc : 357/396ms [320 ~ 440/0 ~ 460ms]  
 P/QRS/T : 51/39/50deg. [0 ~ 75/-30 ~ 90/0 ~ 75deg]  
 RV5/SV1 : 0.948/0.564mV [0.0 ~ 2.5/0.0 ~ 2.0mV]



检查时间:2024-10-19 11:11:36

诊断时间:2024-10-19 11:22:32

SEMIP V1 90

仅供临床参考

Rich 大同瑞慈康复医院  
超声诊断图文报告

流水号: 2305230851

超声号: 1719993

姓名: 马福青

年龄: 54 岁

性别: 女

检查设备: Vivid E95

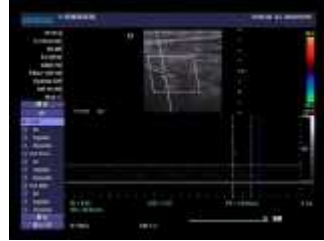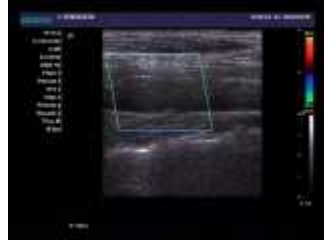体检号: 429295

申请医院: 本院

体检科室: 体检科

检查部位: 颈部血管彩超

经典图像:



影像所见:

右锁骨下动脉起始处、双侧颈总动脉、颈内、颈外动脉起始段内中膜不增厚, 内壁欠光滑, 管壁未见明确强回声斑。CDFI: 血流充盈好。PW: 频谱形态正常。

双侧椎动脉走行正常, 椎动脉内径正常, 管壁不厚, 管腔内为无回声, CDFI: 血流充盈好。PW: 频谱正常。

	内径 mm	流速 cm/s	RI
左侧椎动脉	3.6	45.5	0.52
右侧椎动脉	3.4	43.8	0.42

影像诊断:

双侧颈动脉、椎动脉未见明显异常

报告医师: 李菊蓉

检查日期: 2024-10-19

审核医师: 李菊蓉

报告日期: 2024-10-19



注: 本报告仅供临床医生参考!

地址: 大同市魏都大道 79 号。若有疑问, 请致电: 0352---2830580

Rich 大同瑞慈康复医院  
超声诊断图文报告

流水号: 2305230851

超声号: 1719996

姓名: 马福青

年龄: 54 岁

性别: 女

检查设备: Vivid E95

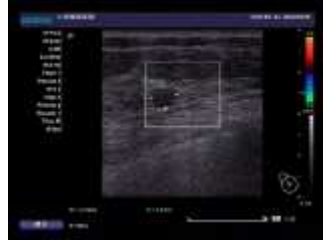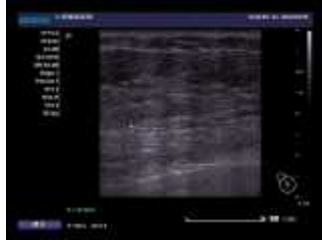体检号: 429295

申请医院: 本院

体检科室: 体检科

检查部位: 乳腺彩超

经典图像:



影像所见:

双侧乳腺腺体层次清晰, 右乳腺体厚 1.0cm, 左乳腺体厚 1.3cm, 于右乳乳头上方 2cm 处探及低回声结节, 大小约 0.6\*0.5cm, 边界清, 左乳乳导管未见扩张, 未见明显占位性病变, CDFI: 未见异常血流信号。双侧腋下未见明显肿大淋巴结。

影像诊断:

右侧乳腺结节 BI-RADS 3 级

报告医师: 李菊蓉

检查日期: 2024-10-19

审核医师: 李菊蓉

报告日期: 2024-10-19



注: 本报告仅供临床医生参考!

地址: 大同市魏都大道 79 号。若有疑问, 请致电: 0352-2830580

Rich 大同瑞慈康复医院  
超声诊断图文报告

流水号: 2305230851

超声号: 1719998

姓名: 马福青

年龄: 54岁

性别: 女

检查设备: Vivid E95

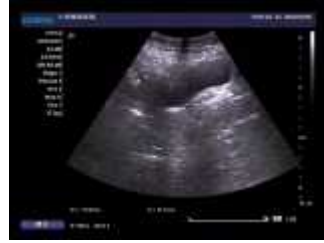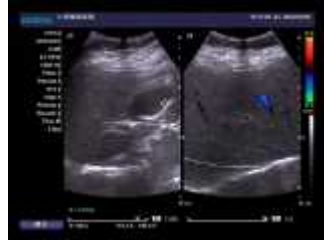体检号: 429295

申请医院: 本院

体检科室: 体检科

检查部位: 全腹彩超

经典图像:



影像所见:

肝脏大小形态正常,包膜光滑完整,实质回声细腻、增强,肝内管道系统走行欠清晰,门静脉及肝内胆管不扩张。  
胆囊大小形态正常,壁不厚、欠光滑,壁上探及高回声凸起,直径约0.4cm,后无声影,囊内透声好,肝外胆管不扩张。  
胰腺大小形态正常,实质回声均匀,主胰管不扩张。  
脾脏大小形态正常,实质回声均匀,脾门静脉不宽。  
双肾大小形态正常,皮髓质分界清晰,集合系统未见分离,双侧输尿管未见扩张。  
膀胱充盈佳,未见明显异常。  
前位子宫,大小形态正常,肌壁回声欠均匀,于后壁探及低回声结节,大小约1.1\*1.0cm,边界清,内膜线清晰,厚0.5cm,宫颈厚约2.2cm,双侧附件区未见异常。

影像诊断:

1. 轻度脂肪肝
2. 胆囊息肉
3. 子宫肌瘤

报告医师: 李菊蓉

检查日期: 2024-10-19

审核医师: 李菊蓉

报告日期: 2024-10-19



注: 本报告仅供临床医生参考!

地址: 大同市魏都大道79号。若有疑问,请致电: 0352-2830580

姓名: 马福青

年龄: 54 岁

性别: 女

检查设备: 西门子量子双源 CT

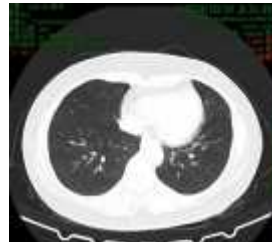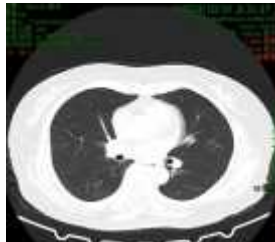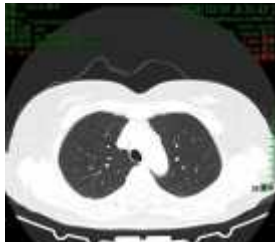体检号: 429295

申请医院: 本院

体检科室: 体检科

检查部位: CT 检查

经典图像:



影像所见:

胸廓对称, 骨性肋骨完整, 胸壁软组织结构良好, 两肺支气管血管纹理走行分布良好, 支气管束结构清晰, 双肺通气良好。肺门结构未见异常。纵隔无偏移, 段以上支气管通畅。心影及大血管形态结构正常, 纵隔内未见肿大淋巴结。胸膜未见异常。

影像诊断:

胸部未见明显异常

报告医师: 剧艳军

检查日期: 2024-10-22

审核医师: 剧艳军

报告日期: 2024-10-22