



2305230847

大同瑞慈健康体检

报 告 册

体检编号	429291	工号	6
姓名	麻雪东		
性别	男	年龄	40岁
单位	山西同华公路有限公司		
部门	山西同华公路有限公司		
联系电话	13934124818		
体检日期	2024-08-16		

尊敬的麻雪东先生您好！

首先，瑞慈健康体检全体员工欢迎您的光临，并对您的信任表示衷心的感谢！

您于 2024-08-16 （体检编号：429291）完成健康检查，本机构的各科医生已根据您的体检项目及结果，汇总成此份健康体检报告，并经总检医生审核。据此提出对您健康状况的综合分析及建议。

瑞慈健康体检倡导“大健康、大康复”，提出“健康是第一财富（Rich）”的人文理念。希望您仔细阅读并妥善地保管此份健康体检报告，并认真关注报告中的提示与建议，若您对报告内容有任何疑问，可直接与瑞慈健康体检客服部联系，进一步咨询。

健康体检咨询电话：**0352-2824444**

客户服务咨询电话：**0352-2830597**

400-6112995

瑞慈健康体检报告由下列内容组成：

第一部分：主检报告

第二部分：分科分项结果

第三部分：检验报告

第四部分：附表

主检报告

检查综述

- 【身高、体重、血压】 (1) 体重指数 25.69：超重 (2) 血压 140/95：本次测量血压偏高
- 【血常规（五分类）】 血小板压积(PCT)偏高(0.289%)
- 【血脂四项】 总胆固醇(CHOL)偏高(5.42 mmol/L) 甘油三脂(TG)偏高(3.10 mmol/L)
- 【肿瘤标志物五项】 癌胚抗原(CEA)偏高(6.99 ng/ml)
- 【尿液分析+尿沉渣】 粘液丝偏高(18 /HP) 尿蛋白质(PRO)++
- 【心电图】 1. 窦性心律不齐
- 【全腹彩超】 1. 轻度脂肪肝 2. 前列腺偏大伴多发钙化斑
- 【骨密度检查】 骨质减少
- 【动脉硬化检测】 1. 一级高血压 2. 右下肢疑似动脉阻塞，肢体远端动脉血液灌注欠充足 3. 外周动脉僵硬度增高

医生建议

【超重】：

(1) 体重指数是判断体重超标或偏低的主要指标。体重是反映和衡量一个人健康状况的重要标志之一，过胖和过瘦都不利于健康，身高体重不协调也不会给人以美感。体重的变化，还会直接反映身体长期的热量平衡状态。

(2) 当需要比较及分析一个人的体重对于不同身高的人所带来的健康影响时，体重指数是一个中立而可靠的指标。其主要适用于需要体重测试、体型肥胖和全身检查的人群。

(3) 体重指数(BMI)是世界卫生组织推荐的国际统一使用的肥胖分型标准，也是目前国际上常用的衡量人体胖瘦程度以及是否健康的一个标准，其计算方式为： $BMI = \text{体重(千克)} / \text{身高(米} \times \text{米)}$ 。成人的标准值是BMI 18.5-23.9之间。低于18.5为体重指数偏低；高于23.9则为体重指数偏高。

(4) 一般表现为体重超重或肥胖，超重及肥胖会出现一系列代谢性疾病，如高血压、高血糖、高血脂、高尿酸血症等，所以体重指数偏高者一定要注意控制体重。

(5) 合理控制饮食，食品多样化，食物纤维可适量增加，饮食规律，避免暴饮暴食，低盐、低脂饮食为主，减少高热量食物的摄入。

(6) 加强体育锻炼，每天最少保持30分钟的中等强度运动。鼓励每天至少快步走6000步比较健康。肥胖患者不适合较剧烈的运动，会加重膝关节的负担，可以选择游泳、划船等对膝关节负荷较小的运动。

(7) 定期检查血糖、血脂、肝功、肝脏B超等，积极治疗基础性疾病。

(8) 减少热量摄取及增加热量消耗。强调以健康行为、饮食、运动为主的综合治疗。

【本次测量血压偏高】：

(1) 高血压是指收缩期和(或)舒张期动脉血压高于正常，并连续三次不同日测量，血压都高于正常标准，可确定患高血压病。

(2) 高血压的发病与遗传、精神过度紧张、肥胖、吸烟、酗酒、嗜盐等因素有关。血压持久增高，可导致心、脑、肾等脏器的损害。

(3) 原发性高血压由于目前原因不明(部分与遗传有关)，须终身服药降压。高血压主要危害心、脑血管和肾脏。一旦确诊“高血压”就要终生服药。

(4) 平时应低盐(每天5~10g)、低脂饮食(少吃动物脂肪与内脏)；忌烟限酒。遵照医嘱坚持服药，定期测量血压，宜控制在140/90mmHg以下，若合并有糖尿病和肾病，要把血压控制在130/80mmHg以下。

(5) 血压到正常水平时，说明此时选用的降压药和治疗方案基本合适，但并不意味着高血压已被“治愈”，应坚持治疗。若盲目自行停药或间断服药，常会使血压波动很大，而加重心、脑、肾和血管的损害。

(6) 建议您密切关注血压，保持心情舒畅，劳逸结合，适量运动，控制体重，避免过度劳累、情绪激动等。改进生活方式，适当低盐、低脂、低胆固醇饮食，戒烟酒。必要时心血管专科诊治。

【血小板压积(PCT)偏高】：

(1) 血小板压积是指外周血中血小板的容积占血液容积的百分比。血小板压积偏高，如果在血小板数目正常的情况下，可不考虑。如果血小板数目明显增高，建议往血液科进一步复查，以明确诊断。

【总胆固醇(CHOL)偏高】：

(1) 总胆固醇是脂质的主要成分之一，其数量受年龄、家族、性别、饮食、遗传等多种因素影响。总胆固醇对人体生长发育以及新陈代谢有重要的作用，正常值是 2.59-5.20mmol/L。

(2) 总胆固醇升高后，会增加类脂物质的堆积，会产生更多的血管斑块，进而增加心脑血管疾病的风险。大于 5.21-5.69mmol/L 是胆固醇的临界偏高，即使是一个完全健康的人，只要总胆固醇 > 7.2mmol/L 或低密度脂蛋白 > 4.9mmol/L，未来发生心脑血管的风险就明显增高，应该马上治疗。

(3) 总胆固醇升高根据病因可分为两大类：一是原发性，是由于遗传因素缺陷所致，另一种是继发性，可引起其升高的疾病主要有糖尿病、高血压、甲减、肝肾疾病等。

(4) 降低总胆固醇的治疗中，原发性偏高应积极应用降脂药，曾经选择他汀类药物，胆固醇任不能达标的，可联合用药（如依折麦布等）。

(5) 如果总胆固醇偏高，且患者有糖尿病、高血压、甲减、肝肾疾病或者已经发生心脑血管疾病的人更应积极用药，控制降低疾病风险。

(6) 戒烟，增强运动，采用低脂、低糖饮食，少食富含脂肪、胆固醇及饱和脂肪酸的食物，多进食蔬菜、水果、豆制品、粗粮、鱼和高纤维食品。

(7) 必要时在医师指导下使用降脂药物治疗，并前往内分泌科复诊。

【甘油三酯(TG)偏高】：

(1) 甘油三酯是甘油和脂肪酸所构成的有机化合物，甘油三酯测定是脂类代谢的重要指标之一。

(2) 甘油三酯增高与冠心病的发生有着重要的相关性，随年龄增大而有上升的趋势，其增高最常见于高脂和过量糖类饮食、肥胖等。

(3) 甘油三酯主要功能是为机体提供能量，其正常值在 0.7-1.7mmol/L 之间，1.7-2.29mmol/L 为边缘增高，提示应该注意饮食和运动了。

(4) 甘油三酯大于 2.3mmol/L，就称为高甘油三酯血症。甘油三酯增高虽然不会直接导致血管斑块的形成，但也会间接引起心脑血管疾病风险增加，同时，当甘油三酯大于 5.6mmol/L 时，还会增加急性胰腺炎的风险，所以降低甘油三酯的基础主要是控制饮食，饮食控制不佳可以选择药物治疗。

(5) 生活方式的干预是控制甘油三酯水平升高的基础，包括减重，增加运动量，限制酒精摄入以及避免食用果糖和高碳水化合物食物。多食蔬菜水果，定期复查。

(6) 明显增高者在医师的指导下使用降脂药物治疗，首选他汀和贝特类药物。

【癌胚抗原(CEA)偏高】：

(1) 请及时至内科结合临床诊治。

(2) 轻微偏高可见于慢性结肠炎、结肠息肉、胃炎、肝硬化、胆囊炎、慢支、风湿性关节炎等疾病。长期吸烟者亦可升高。

(3) 明显升高多见于消化道肿瘤、肺、乳腺、及泌尿生殖系统的恶性肿瘤。或提示肿瘤复发或转移。

(4) 偶尔一次检查发现轻度升高，不一定是恶性肿瘤，但应定期复查，动态观察。如果连续多次升高，应引起重视，建议肿瘤科咨询，结合其他检查指标及临床进行综合评估。

【粘液丝偏高】：

(1) 尿常规中粘液丝是由尿路中细胞分泌出来的，在有尿路感染时分泌会明显增多，且伴有炎症细胞的出现。

(2) 粘液丝偏高，可分为生理性偏高和病理性偏高两种，生理性偏高一般是由于喝水较少导致的尿液浓缩，一般在喝水后就能达到稀释的效果。

(3)病理性的粘液丝偏高是由于泌尿系炎症或者是前列腺炎导致的，需要注意观察，多喝水，同时有白细胞等炎症细胞增多时，应及时服用抗感染药物治疗。如果仅有粘液丝的增多而没有白细胞等炎症细胞增多时，尿路有炎症的可能性不大。

(4)建议平时饮食注意清淡，多喝水，少吃油腻和辛辣的食物，要注意个人清洁卫生，勤洗阴部，注意休息。

【尿蛋白质(PRO)+-】：

(1)建议专科复查，结合临床诊治。

【窦性心律不齐】：

(1)供内科临床参考，可见于正常人，无重要临床意义。

(2)见于正常人，是一种随呼吸节律而变化的正常心律。

【前列腺偏大伴多发钙化斑】：

(1)前列腺增生又称前列腺肥大，增生的腺体位于膀胱颈部，会使尿路梗阻，引起尿频和排尿困难，严重影响患者的生活质量，是中老年男性的常见疾病。建议往泌尿科咨询，结合临床诊治。

(2)前列腺钙化斑大多数是由于前列腺炎症之后，前列腺内部组织局部出现了纤维化、钙质沉积而引起的。多数患者都是在体检时通过彩超检查时发现的，一般情况没有不适症状不需治疗。部分患者如有不适症状，建议前往泌尿科诊断治疗。

【轻度脂肪肝】：

(1)脂肪肝是指肝脏被脂肪浸润，为一种多病因引起的获得性疾病。

(2)脂肪肝是以肝细胞脂肪变性和脂肪蓄积为病理特征，最常见易患因素有超重或肥胖、进食油腻食物、高脂血症（尤其甘油三酯升高）、营养失调（营养过量或不足）、饮酒、高脂血症、少运动、糖耐量异常、减肥造成体重急剧下降、营养不良、中毒和药物等。

(3)当肝内脂类（主要为甘油三酯）含量超过肝重的5%时为脂肪肝。脂肪肝是一个常见的临床现象，不是一个独立性的疾病。

(4)值得注意的是，过多的脂肪在肝组织、肝细胞内浸润，引起肝细胞肿大，严重可致肝硬化。脂肪肝是可逆性的，合理饮食、运动及治疗后可恢复。

(5)合理控制饮食，控制总摄入量，低盐、低脂和低糖类饮食，少吃动物内脏，多吃蔬菜水果；

(6)控制危险因素，如控制体重、改善胰岛素抵抗、调整血脂紊乱，戒酒、戒烟，坚持长期有氧运动，加强体育锻炼；

(7)定期复查腹部彩超、血脂、肝功能。

【骨质减少】：

(1)骨质减少是指以单位体积内骨组织量减少为特点的代谢性骨病变，表示骨骼密度低于正常水平，因为骨骼密度是测量骨骼强度的指标。骨质减少是一种渐进的形式，但能够反映骨骼状况。骨质减少是骨质疏松的前兆，其发展到严重程度就是骨质疏松。

(2)骨骼随着年龄的增长，细胞活跃程度会逐渐降低，并且年龄增长后，体内性激素水平会逐渐下降，钙、锌、维生素D等微量元素吸收不足，导致骨质减少。此外，如果缺乏运动、过度挑食、偏食等情况，也会影响机体对微量元素的吸收，进而导致骨质减少。

(3)骨质减少在临床上多见于孕妇和中老年人群，孕妇因为胎儿生长发育需要钙质，骨质会出现减少；中老年人群因为年龄增长也会出现钙质的流失。

(4)此外，女性绝经期后雌激素分泌会明显下降导致破骨细胞活跃，引起骨量丢失而出现骨质减少；甲状腺、甲状旁腺功能亢进等继发性疾病也可导致骨质减少。

(5)临床上常用双能X线骨密度测量作为测量骨质流失的一种方法，其测量骨密度主要是在脊柱、髋关节等部位；跟骨的定量超声也可用于普通筛查，其方法费用低、便携且无电离辐射。

(6)定期复查骨密度，每年做一次骨密度的检测。如果骨质继续减少，就需要药物的治疗（如钙尔奇D、骨化三醇等）。

(7)经常晒太阳或补充维生素D。加强体育锻炼，多参加户外运动。补钙，钙含量多的食品主要见于海产品、牛奶、豆腐、豆浆、酸奶、芝麻、绿色蔬菜等，到了五十岁以后最好口服钙片，以促进钙的吸收。

【1级高血压】：

- (1)高血压是指收缩期和（或）舒张期动脉血压高于正常，并连续三次不同日测量，血压都高于正常标准，可确定患高血压病。
- (2)高血压的发病与遗传、精神过度紧张、肥胖、吸烟、酗酒、嗜盐等因素有关。血压持久增高，可导致心、脑、肾等脏器的损害。
- (3)原发性高血压由于目前原因不明（部分与遗传有关），须终身服药降压。高血压主要危害心、脑血管和肾脏。一旦确诊“高血压”就要终生服药。
- (4)平时应低盐（每天5~10g）、低脂饮食（少吃动物脂肪与内脏）；忌烟限酒。遵照医嘱坚持服药，定期测量血压，宜控制在140/90mmHg以下，若合并有糖尿病和肾病，要把血压控制在130/80mmHg以下。
- (5)血压到正常水平时，说明此时选用的降压药和治疗方案基本合适，但并不意味着高血压已被“治愈”，应坚持治疗。若盲目自行停药或间断服药，常会使血压波动很大，而加重心、脑、肾和血管的损害。
- (6)建议您密切关注血压，保持心情舒畅，劳逸结合，适量运动，控制体重，避免过度劳累、情绪激动等。改进生活方式，适当低盐、低脂、低胆固醇饮食，戒烟酒。必要时心血管专科诊治。

【外周动脉僵硬度增高】：

- (1)动脉硬化是全身性粥样硬化在肢体局部表现，是全身性动脉内膜及其中膜呈退行性、增生性改变，使血管壁变硬缩小，失去弹性，从而继发血栓形成致使远端血流量进行性减少或中断。
- (2)要均衡饮食，要防止其他疾病引起的动脉粥样硬化，如糖尿病、肥胖、高血压。少吃含油脂和胆固醇多的食品，减少盐的摄入，多吃富含高密度脂蛋白的鱼类、海鲜。戒烟限酒，控制体重，保持良好的心态。通过适量的运动，可以明显改善动脉粥样硬化。必要时内科咨询及诊治。

【肢体远端动脉血液灌注欠充足】：

- (1)动脉硬化是全身性粥样硬化在肢体局部表现，是全身性动脉内膜及其中膜呈退行性、增生性改变，使血管壁变硬缩小，失去弹性，从而继发血栓形成致使远端血流量进行性减少或中断。
- (2)要均衡饮食，要防止其他疾病引起的动脉粥样硬化，如糖尿病、肥胖、高血压。少吃含油脂和胆固醇多的食品，减少盐的摄入，多吃富含高密度脂蛋白的鱼类、海鲜。戒烟限酒，控制体重，保持良好的心态。通过适量的运动，可以明显改善动脉粥样硬化。必要时内科咨询及诊治。

【下肢疑似动脉阻塞】：

- (1)动脉硬化是全身性粥样硬化在肢体局部表现，是全身性动脉内膜及其中膜呈退行性、增生性改变，使血管壁变硬缩小，失去弹性，从而继发血栓形成致使远端血流量进行性减少或中断。
- (2)要均衡饮食，要防止其他疾病引起的动脉粥样硬化，如糖尿病、肥胖、高血压。少吃含油脂和胆固醇多的食品，减少盐的摄入，多吃富含高密度脂蛋白的鱼类、海鲜。戒烟限酒，控制体重，保持良好的心态。通过适量的运动，可以明显改善动脉粥样硬化。必要时内科咨询及诊治。

汇总医生： 樊兴国

主检日期： 2024-08-16

主检医生：

分科结果

身高、体重、血压

项目名称	检查结果	项目名称	检查结果
身高	172cm	体重	76kg
血压	140/95mmHg		

***小结：**

- (1) 体重指数 25.69：超重
- (2) 血压 140/95：本次测量血压偏高

操作员：陈红锦 检查日期：2024-08-16 检查医生：名燕凌

检验报告

尿液分析+尿沉渣

项目名称	检查结果	单位	参考值	提示
白细胞尿	0	个/ul	0--13	
上皮细胞(EC)	0	/HP	0--28	
管型(CAST)	0	个/ul	0--1	
霉菌(尿)	0	/HP	0--0	
结晶	0	/HP	0--10	
透明度(CLA)	清亮			
胆红素(BIL)	-		阴性	
隐血(ERY)	-		阴性	
小圆上皮细胞(SRC)	0	个/ul	0--0	
维生素C	-		阴性	
异常红细胞	0	个/ul	0--3	
红细胞(正常)	0	个/ul	0--6	
鳞状上皮细胞	0	个/ul	0--0	
粘液丝	18	个/ul	0--0	↑
颜色(Colour)	淡黄色			
尿葡萄糖(GLU)	-		阴性	
酮体(KET)	-		阴性	
比重(SG)	1.015		1.003--1.030	
酸碱度(PH)	6.5		4.5--8.0	
尿蛋白质(PRO)	+-		阴性	
尿胆原(URO)	-		阴性	
亚硝酸盐(NIT)	-		阴性	
红细胞(尿)(RBC)	0	个/ul	0--6	
尿白细胞(LEU)	-		阴性	

*小结:

粘液丝偏高(18 /HP) 尿蛋白质(PRO)+-

操作员：贺琰 检查日期：2024-08-16 检查医生：陈建国

髓过氧化物酶 (MPO)

项目名称	检查结果	单位	参考值	提示
髓过氧化物酶 (MPO)	49.0	ng/ml	0--127	

***小结:**

未见异常

操作员：刘慧芳 检查日期：2024-08-16 检查医生：陈建国

血常规 (五分类)

项目名称	检查结果	单位	参考值	提示
白细胞(WBC)	7.36	$10^9/L$	3.5--9.5	
淋巴细胞绝对值(LY#)	1.73	$10^9/L$	1.1--3.2	
淋巴细胞百分比(LY%)	23.5	%	20--50	
中性粒细胞绝对值(GR#)	5.22	$10^9/L$	1.8--6.3	
中性粒细胞百分比(GR%)	70.9	%	40--75	
嗜碱性粒细胞绝对值(BA#)	0.03	$10^9/L$	0--0.06	
嗜碱性粒细胞百分比(BA%)	0.4	%	0--1.0	
嗜酸性粒细胞绝对值(EO#)	0.06	$10^9/L$	0.02--0.52	
嗜酸性粒细胞百分比(EO%)	0.8	%	0.4--8.0	
血小板(PLT)	311	$10^9/L$	125--350	
血小板分布宽度(PDW)	16.0	%	15--17	
平均血小板体积(MPV)	9.3	fl	6.0--14.0	
血小板压积(PCT)	0.289	%	0.11--0.28	↑
红细胞(RBC)	4.89	$10^{12}/L$	4.3--5.8	
血红蛋白	157	g/L	130--175	

红细胞压积(HCT)	47.0	%	40--50	
红细胞平均体积(MCV)	96.2	fl	82--100	
平均血红蛋白含量(MCH)	32.2	pg	27--34	
平均血红蛋白浓度(MCHC)	335	g/L	316--354	
单核细胞绝对值(MO#)	0.32	10 ⁹ /L	0.1--0.60	
单核细胞百分比(MO%)	4.4	%	3--10	
红细胞分布宽度标准差(RDW-SD)	46.2	fl	35--56	
红细胞分布宽度变异系数(RDW-CV)	12.9	%	10.6--16.6	
大血小板比率	20.9	%	11--45	
大血小板数目	65	10 ⁹ /L	30--90	
未成熟粒细胞数目	0.01	10 ⁹ /L	0--999	
未成熟粒细胞百分比	0.2	%	0--100	
有核红细胞数目	0.000	10 ⁹ /L	0--9999	
有核红细胞百分比	0.00	/100WBC	0--9999	

***小结:**

血小板压积(PCT)偏高(0.289 %)

操作员：赵伟 检查日期:2024-08-16 检查医生:陈建国

空腹血糖

项目名称	检查结果	单位	参考值	提示
葡萄糖(GLU)	4.81	mmol/L	3.89--6.1	

***小结:**

未见异常

操作员：刘慧芳 检查日期:2024-08-16 检查医生:陈建国

甲状腺三项

项目名称	检查结果	单位	参考值	提示
------	------	----	-----	----

促甲状腺素(TSH)	0.86	uIU/ml	0.55--4.78	
游离三碘甲状腺原氨酸(FT3)	4.92	pmol/L	3.5--6.5	
游离甲状腺素(FT4)	18.92	pmol/L	11.5--22.70	

***小结:**

未见异常

操作员：刘慧芳 检查日期:2024-08-16 检查医生:陈建国

血脂四项

项目名称	检查结果	单位	参考值	提示
动脉硬化指数	2.61		1.31--3.19	
总胆固醇(CHOL)	5.42	mmol/L	2.59--5.2	↑
甘油三脂(TG)	3.10	mmol/L	0.7--1.7	↑
低密度脂蛋白(LDL)	3.19	mmol/L	0--4.13	
高密度脂蛋白(HDL)	1.22	mmol/L	0.77--1.55	

***小结:**

总胆固醇(CHOL)偏高(5.42 mmol/L) 甘油三脂(TG)偏高(3.10 mmol/L)

操作员：刘慧芳 检查日期:2024-08-16 检查医生:陈建国

糖化血红蛋白

项目名称	检查结果	单位	参考值	提示
糖化血红蛋白	5.1		4.1--6.0	

***小结:**

未见异常

操作员：余雅倩 检查日期:2024-08-16 检查医生:陈建国

肝功四项

项目名称	检查结果	单位	参考值	提示
------	------	----	-----	----

碱性磷酸酶(ALP)	53.0	U/L	45--125	
总胆红素(TBIL)	22.60	umol/L	0--26	
丙氨酸氨基转移酶(ALT)	23.00	U/L	9--50	
门冬氨酸氨基转移酶(AST)	16.00	U/L	15--40	

***小结:**

未见异常

操作员：刘慧芳 检查日期:2024-08-16 检查医生:陈建国

肿瘤标志物五项

项目名称	检查结果	单位	参考值	提示
糖类抗原 199 测定 (CA199)	5.68	U/ml	0--34	
前列腺特异性抗原(PSA)	0.78	ng/ml	0--1.4	
癌胚抗原(CEA)	6.99	ng/ml	0--5	↑
甲胎蛋白(AFP)	2.6	ng/ml	0--7	
游离前列腺特异抗原 (FPSA)	0.25	ng/ml	0--0.93	

***小结:**

癌胚抗原(CEA)偏高(6.99 ng/ml)

操作员：刘慧芳 检查日期:2024-08-16 检查医生:陈建国

大同瑞慈康复医院 12导联心电图报告

麻雪东 男 40岁

体检号:429291

病床号:

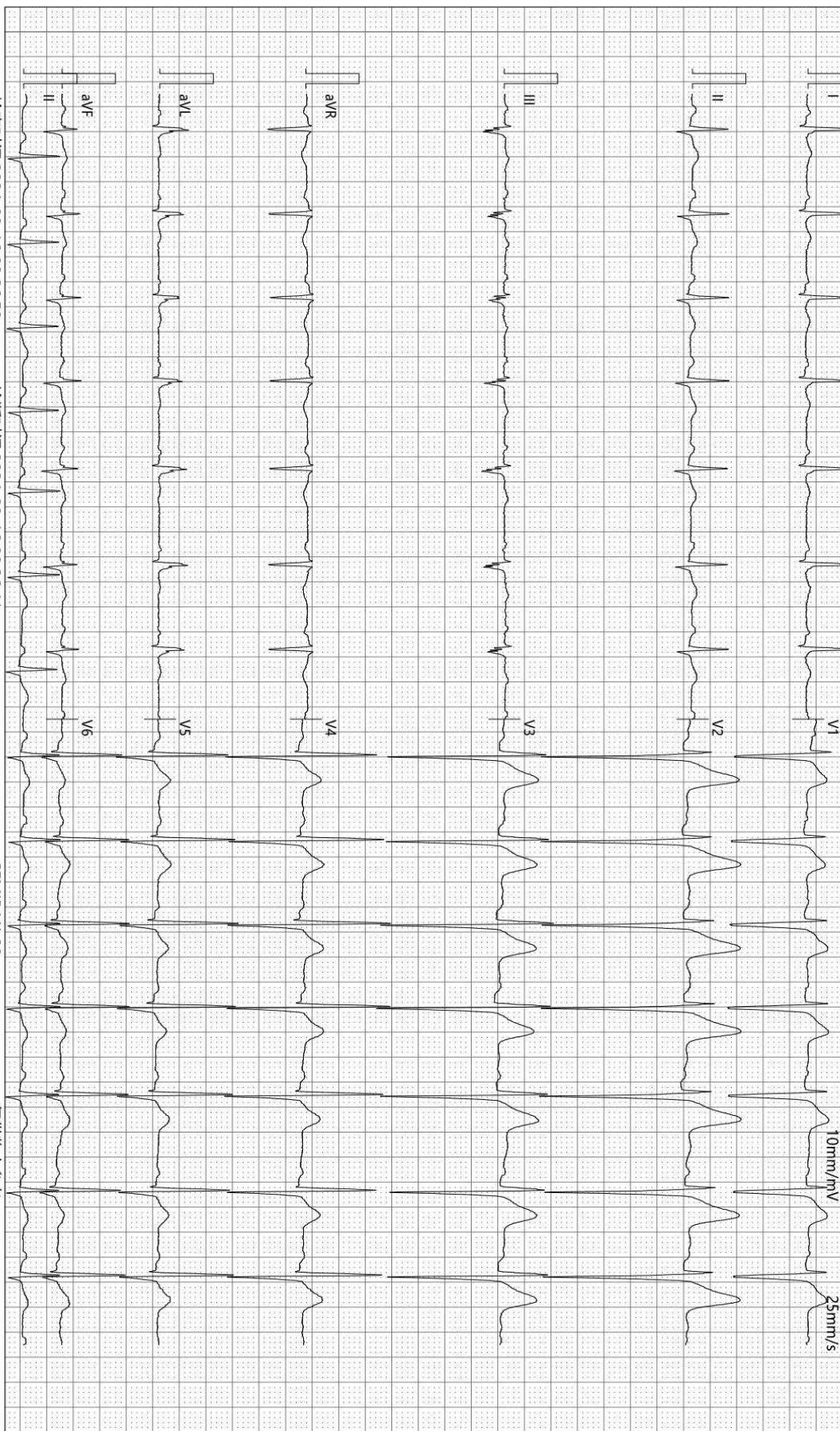
诊断结果:

窦性心律不齐

诊断医生:

张生 陶志辉

HR : 89bpm [60~100bpm]
P : 102ms [0~110ms]
PR : 159ms [120~200ms]
QRS : 97ms [60~100ms]
QT/QTc : 342/416ms [320~440/0~450ms]
P/QRS/T : 56/8/57deg. [0~75/-30~90/0~75deg]
RV5/SV1 : 1.453/1.411mV [0.0~2.5/0.0~2.0mV]



检查时间:2024-08-16 08:26:58

诊断时间:2024-08-16 08:36:41

SEMIP V1 90

仅供临床参考

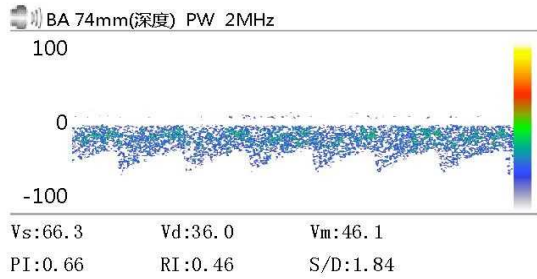
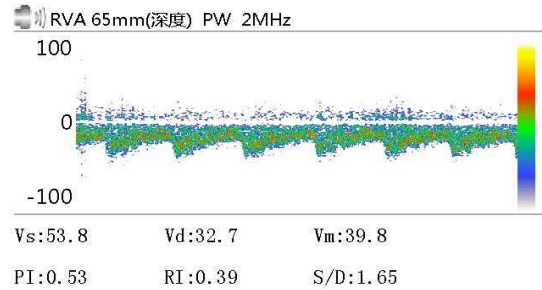
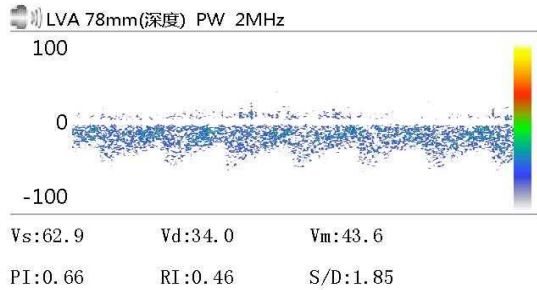
Text



大同瑞慈健康体检

颅内多普勒血流图 (TCD) 检查报告单

姓名: 麻雪东 性别: 男 年龄: 40 岁 检查号: 2305230847
 申请科室: 体检科 申请医师: 李菊蓉 检查类型: 颅内血管 床号:



Vs: Vd: Vm:
 PI: RI: S/D:

Vs: Vd: Vm:
 PI: RI: S/D:

Vs: Vd: Vm:
 PI: RI: S/D:

医生意见

结论: 椎-基底动脉脑血管超声未见异常。

李菊蓉

检查日期: 2024-08-16

本报告单仅提供临床参考

大同瑞慈健康体检

骨密度检测报告

受检者信息

受检者ID: 2305230847

姓名: 麻雪东

出生年月日: 1983/10/4

年龄: 40

性别: 男

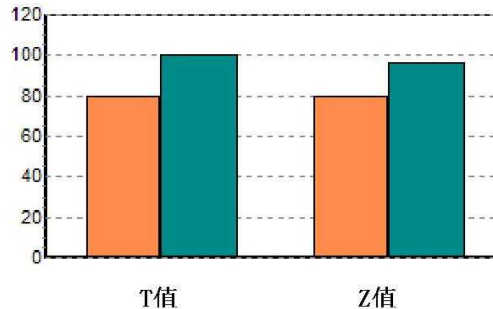
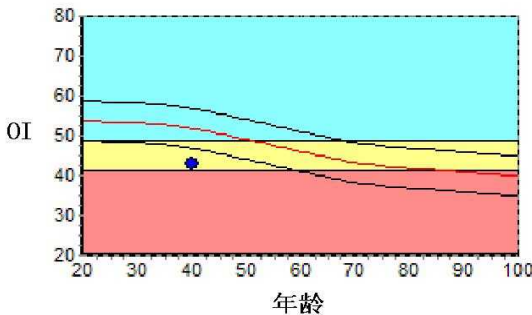
测定部位(右/左): 右

测定结果

测定日期: 2024/8/16 8:18:35

测试编号: 1/1

受测者 平均值



数据库: Asia

OI: 43.1

SOS: 1364.3 m/s, BUA: 20.0

T值: -2.15


Z值: -1.73

成人比: 80.0 %


同龄比: 83.2 %

OPR: N/A %


结果分析



正常



骨质减少



骨质疏松

注解

以上结论仅供参考

科室:

医生签名:

医院地址 大同瑞慈健康体检

地址 大同市平城区魏都大道79号

联系电话 0352-2824444

操作者 名燕凌

申请科室:

申请医师:

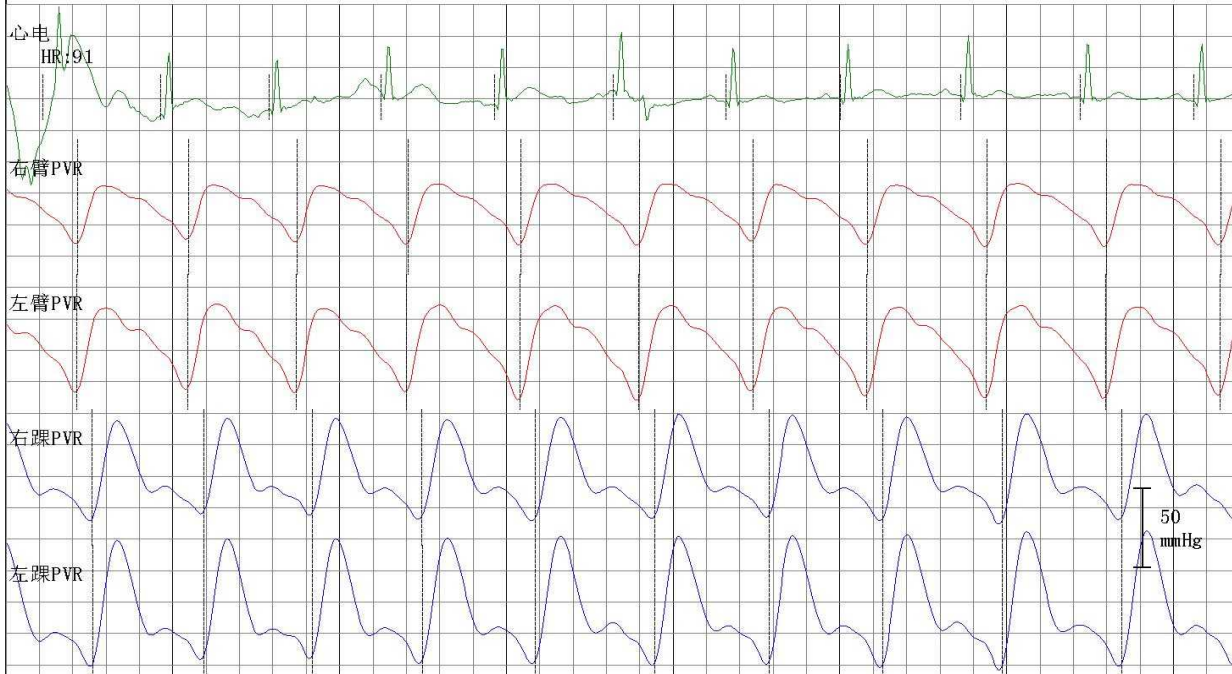本报告单仅提供临床参考, 不作为诊断依据

大同瑞慈健康体检 外周动脉硬化检测报告单

病历号: 2305230847 检查号: 19306
 姓名: 麻雪东 性别: 男 年龄: 40
 身高: 172 体重: 76 BMI: 25.7

用药:

既往病史:



四肢动脉血压值 (mmHg)

右臂

SBP: 131
 MBP: 105
 DBP: 91
 PP: 40

左臂

SBP: 159
 MBP: 120
 DBP: 98
 PP: 61

右踝

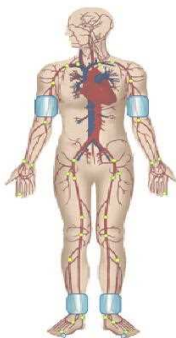
SBP: 158
 MBP: 112
 DBP: 88
 PP: 70

左踝

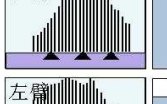
SBP: 178
 MBP: 120
 DBP: 90
 PP: 88

动脉阻塞值

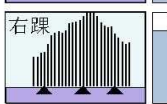
ABI (R): 0.99 ABI (L): 1.12
 BAI (R): 0.73 BAI (L): 0.89



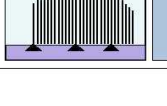
右臂



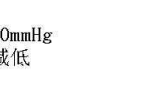
左臂



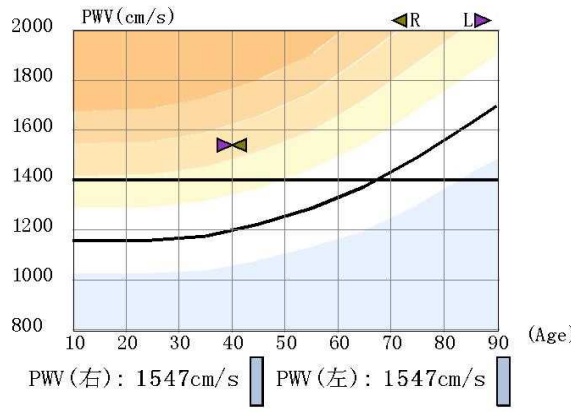
右踝



左踝



大动脉僵硬度值 (PWV)



检查所见

1. 左上肢收缩压偏高, 且明显不对称, 左侧高于右侧28mmHg, 脉压增大
双下肢收缩压明显不对称, 左侧高于右侧20mmHg
2. 左下肢静态ABI正常, 右下肢静态ABI略微减低
3. 右上肢静态BAI减低, 左上肢静态BAI正常
4. 左侧bapvw增快10%, 右侧bapvw增快10%
5. 四肢动脉脉搏波形未见异常

操作者:

检查日期: 2024-08-16

医生意见

1. 1级高血压
2. 右下肢疑似动脉阻塞, 肢体远端动脉血液灌注欠充足
3. 外周动脉僵硬度增高

医师签名: 李桂珍

高血压判断依据《中国高血压防治指南》(第三版)
 ABI判断依据《2011版美国心脏协会/美国心脏病学会周围动脉疾病指南》

双源 CT 诊断图文报告

流水号: 2305230847

影像号: CT20240815237

姓名: 麻雪东

年龄: 40 岁

性别: 男

检查设备: 西门子量子双源 CT

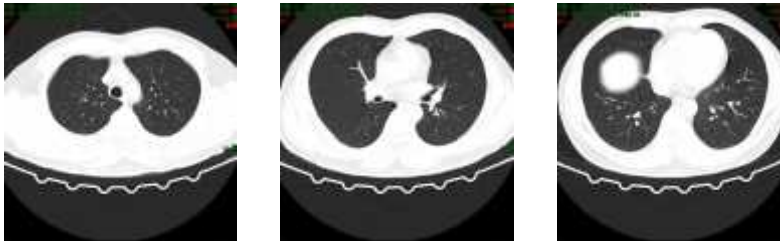体检号: 429291

申请医院: 本院

体检科室: 体检科

检查部位: CT 检查

经典图像:



影像所见:

胸廓对称, 骨性肋骨完整, 胸壁软组织结构良好, 两肺支气管血管纹理走行分布良好, 支气管束结构清晰, 双肺通气良好。肺门结构未见异常。纵隔无偏移, 段以上支气管通畅。心影及大血管形态结构正常, 纵隔内未见肿大淋巴结。胸膜未见异常。

影像诊断:

胸部未见明显异常

报告医师: 剧艳军

检查日期: 2024-08-16

审核医师: 剧艳军

报告日期: 2024-08-16

超声诊断图文报告

流水号: 2305230847

影像号: 1639546

姓名: 麻雪东

年龄: 40 岁

性别: 男

检查设备: Vivid E95

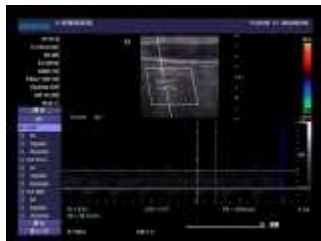
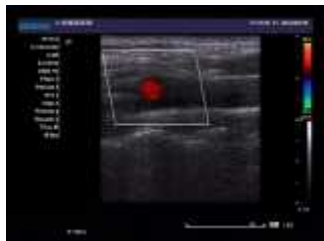体检号: 429291

申请医院: 本院

体检科室: 体检科

检查部位: 颈部血管彩超

经典图像:



影像所见:

右锁骨下动脉起始处、双侧颈总动脉、颈内、颈外动脉起始段内中膜不增厚, 内壁欠光滑, 管壁未见明确强回声斑。CDFI: 血流充盈好。PW: 频谱形态正常。

双侧椎动脉走行正常, 椎动脉内径正常, 管壁不厚, 管腔内为无回声, CDFI: 血流充盈好。PW: 频谱正常。

	内径 mm	流速 cm/s	RI
左侧椎动脉	3.4	46.0	0.43
右侧椎动脉	3.6	35.5	0.48

影像诊断:

双侧颈动脉、椎动脉未见明显异常

报告医师: 李菊蓉

检查日期: 2024-08-16

审核医师: 李菊蓉

报告日期: 2024-08-16

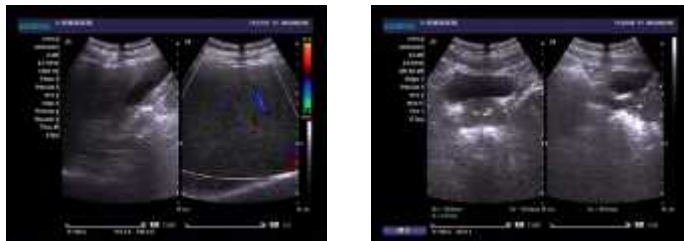超声诊断图文报告

流水号: 2305230847

影像号: 1639550

姓名: 麻雪东 年龄: 40岁 性别: 男 检查设备: Vivid E95
体检号: 429291 申请医院: 本院 体检科室: 体检科 检查部位: 全腹彩超

经典图像:



影像所见:

肝脏大小形态正常, 包膜光滑完整, 实质回声细腻、增强, 肝内管道系统走行欠清晰, 门静脉及肝内胆管不扩张。
胆囊大小形态正常, 壁不厚、光滑, 囊内透声好, 肝外胆管不扩张。
胰腺大小形态正常, 实质回声均匀, 主胰管不扩张。
脾脏大小形态正常, 实质回声均匀, 脾门静脉不宽。
双肾大小形态正常, 皮髓质分界清晰, 集合系统未见分离, 双侧输尿管未见扩张。
膀胱充盈佳, 未见明显异常。
前列腺形态较饱满, 大小约 4.3*3.6*2.9cm, 实质回声欠均匀, 其内探及数个强回声斑, 较大直径约 0.6cm。

影像诊断:

1. 轻度脂肪肝
2. 前列腺偏大伴多发钙化斑

报告医师: 李菊蓉

检查日期: 2024-08-16

审核医师: 李菊蓉

报告日期: 2024-08-16