



2305170531

大同瑞慈健康体检

报 告 册

体检编号	428602	工号	1501
姓名	冯学花		
性别	女	年龄	63岁
单位	大同市供排水集团		
部门	大同市供排水集团		
联系电话			
体检日期	2023-11-09		

尊敬的冯学花女士您好！

首先，瑞慈健康体检全体员工欢迎您的光临，并对您的信任表示衷心的感谢！

您于 2023-11-09 （体检编号：428602）完成健康检查，本机构的各科医生已根据您的体检项目及结果，汇总成此份健康体检报告，并经总检医生审核。据此提出对您健康状况的综合分析及建议。

瑞慈健康体检倡导“大健康、大康复”，提出“健康是第一财富（Rich）”的人文理念。希望您仔细阅读并妥善地保管此份健康体检报告，并认真关注报告中的提示与建议，若您对报告内容有任何疑问，可直接与瑞慈健康体检客服部联系，进一步咨询。

健康体检咨询电话：**0352-2824444**

客户服务咨询电话：**0352-2830597**
400-6112995

瑞慈健康体检报告由下列内容组成：

第一部分：主检报告

第二部分：分科分项结果

第三部分：检验报告

第四部分：附表

主检报告

检查综述

- 1、【血脂四项】 总胆固醇(CHOL)偏高(5.57 mmol/L)
- 2、【妇科内诊】 (1) 阴道壁膨出 (2) 子宫脱垂 I 度
- 3、【心电图】 1. 窦性心动过缓 2. T 波改变(V1-V6)
- 4、【心脏彩超】 1. 主动脉瓣、二尖瓣少量返流 2. 左室舒张功能减低
- 5、【全腹彩超】 1. 轻度脂肪肝 2. 宫颈那囊

医生建议

【总胆固醇(CHOL)偏高】：

- (1)总胆固醇是脂质的主要成分之一，其数量受年龄、家族、性别、饮食、遗传等多种因素影响。总胆固醇对人体生长发育以及新陈代谢有重要的作用，正常值是 2.59-5.20mmol/L。
- (2)总胆固醇升高后，会增加类脂物质的堆积，会产生更多的血管斑块，进而增加心脑血管疾病的风险。大于 5.21-5.69mmol/L 是胆固醇的临界偏高，即使是一个完全健康的人，只要总胆固醇 $>7.2\text{mmol/L}$ 或低密度脂蛋白 $>4.9\text{mmol/L}$ ，未来发生心脑血管的风险就明显增高，应该马上治疗。
- (3)总胆固醇升高根据病因可分为两大类：一是原发性，是由于遗传因素缺陷所致，另一种是继发性，可引起其升高的疾病主要有糖尿病、高血压、甲减、肝肾疾病等。
- (4)降低总胆固醇的治疗中，原发性偏高应积极应用降脂药，曾经选择他汀类药物，胆固醇任不能达标的，可联合用药（如依折麦布等）。
- (5)如果总胆固醇偏高，且患者有糖尿病、高血压、甲减、肝肾疾病或者已经发生心脑血管疾病的人更应积极用药，控制降低疾病风险。
- (6)戒烟，增强运动，采用低脂、低糖饮食，少食富含脂肪、胆固醇及饱和脂肪酸的食物，多进食蔬菜、水果、豆制品、粗粮、鱼和高纤维食品。
- (7)必要时在医师指导下使用降脂药物治疗，并前往内分泌科复诊。

【子宫脱垂 I 度】：

- (1)建议妇科诊治。

【阴道壁膨出】：

- (1)阴道膨出指阴道前壁或后壁由正常位置滑至阴道下段或者阴道口外。阴道膨出是女性的盆底支持组织发生退化或损伤等，如年纪较大者，导致雌激素功能下降，及怀孕生产或外伤导致盆底支持组织功能的弱化，多见于 50 岁后围绝经期的女性，建议妇科诊治。

【窦性心动过缓】：

- (1)可见于正常人、体力劳动者、运动员，无症状者一般不需治疗，可定期随访，跟踪观察。
- (2)如果有症状（胸闷、黑矇、晕厥等）请做动态心电图等相关检查，在医生指导下服用提升心率的药物如：心宝、红参等。如果每分钟心率低于 45 次伴有晕厥、胸闷等症状时，需安装心脏起搏器。请前往心内科进一步治疗，长期随访。

【T 波改变】：

(1)可见于心肌劳损，电解质混乱及神经调节异常，如疲劳,精神紧张等，往心血管内科咨询，进一步查找病因及治疗。

【左室舒张功能减低】：

(1)左心室舒张功能是指心肌弹性减低，心脏泵血功能减退。其引起原因，一是随着年龄的增长，心肌组织退行性变。其二是由于冠心病、高血压等慢性心肌病变。一般来说没有原发病变及年龄偏大的人员又无症状，不需要特殊处理，建议心内科结合临床考虑。

【主动脉瓣、二尖瓣少量返流】：

(1)主动脉根部退行性变，会导致主动脉瓣关闭不全的现象，从而形成轻度返流。在很多人中，没有临床症状，只有在做心脏彩超时发现。一般不需要治疗，建议定期复查，必要时心内科结合临床考虑。

(2)由于二尖瓣瓣膜轻微的改变而产生二尖瓣相对关闭不全。在很多人中，没有临床症状，只有在做心脏彩超时发现。一般不需要治疗，建议定期复查，必要时心内科结合临床考虑。

【轻度脂肪肝】：

(1)脂肪肝是指肝脏被脂肪浸润，为一种多病因引起的获得性疾病。

(2)脂肪肝是以肝细胞脂肪变性和脂肪蓄积为病理特征，最常见易患因素有超重或肥胖、进食油腻食物、高脂血症（尤其甘油三酯升高）、营养失调（营养过量或不足）、饮酒、高脂血症、少运动、糖耐量异常、减肥造成体重急剧下降、营养不良、中毒和药物等。

(3)当肝内脂类（主要为甘油三酯）含量超过肝重的5%时为脂肪肝。脂肪肝是一个常见的临床现象，不是一个独立性的疾病。

(4)值得注意的是，过多的脂肪在肝组织、肝细胞内浸润，引起肝细胞肿大，严重可致肝硬化。脂肪肝是可逆性的，合理饮食、运动及治疗后可恢复。

(5)合理控制饮食，控制总摄入量，低盐、低脂和低糖类饮食，少吃动物内脏，多吃蔬菜水果；

(6)控制危险因素，如控制体重、改善胰岛素抵抗、调整血脂紊乱，戒酒、戒烟，坚持长期有氧运动，加强体育锻炼；

(7)定期复查腹部彩超、血脂、肝功能。

【宫颈那囊】：

(1)宫颈腺体囊肿又叫宫颈纳氏囊肿（可称‘纳囊’或‘那囊’），同宫颈糜烂、宫颈息肉一样，是慢性宫颈炎的一种表现。

(2)临床表现时可以看到宫颈表面突出多个大小不一的青白色囊泡（并非紫色），内含黏液，小的有米粒大，大的有玉米粒大，有的可以长得很大，突出于宫颈表面，甚至到达阴道口，根部与宫颈之间有蒂相连，常合并有宫颈肥大。

(3)对其形成原因是在宫颈糜烂愈合过程中，新生的鳞状上皮覆盖宫颈腺管口或伸入腺管，将腺管口阻塞；腺管周围的结缔组织增生或瘢痕形成压迫腺管，使腺管变窄甚至阻塞，腺体分泌物引流受阻，滞留形成的囊肿叫宫颈纳氏囊肿。

(4)对小的纳囊，无任何临床症状可不予处理；对于密集的较小的纳囊或比较大的纳囊，可考虑光疗、激光、微波、自凝刀等物理治疗。

(5)对于较大的突出于宫颈表面的纳囊，可考虑电刀切除治疗。上述治疗方法均无太大痛苦，也基本不会影响日常的工作和生活。

汇总医生： 丁昊炜

主检日期： 2023-11-10

主检医生：

分科结果

妇科内诊

项目名称	检查结果	项目名称	检查结果
外阴	正常	尿道口	正常
阴道	前壁膨出(II度)	子宫	子宫脱垂I度
附件	正常	宫颈	光滑
后穹窿	正常		

***小结:**

(1) 阴道壁膨出

(2) 子宫脱垂I度

操作员：许艳华

检查日期:2023-11-09

检查医生：许艳华

检验报告

尿液分析+尿沉渣

项目名称	检查结果	单位	参考值	提示
白细胞尿	0	个/ul	0--13	
上皮细胞(EC)	0	/HP	0--28	
管型(CAST)	0	个/ul	0--1	
霉菌(尿)	0	/HP	0--0	
结晶	0	/HP	0--10	
透明度(CLA)	清亮			
胆红素(BIL)	-		阴性	
隐血(ERY)	-		阴性	
小圆上皮细胞(SRC)	0	个/ul	0--0	
维生素C	-		阴性	
异常红细胞	0	个/ul	0--3	
红细胞(正常)	0	个/ul	0--6	
鳞状上皮细胞	0	个/ul	0--0	
粘液丝	0	个/ul	0--0	
颜色(Colour)	淡黄色			
尿葡萄糖(GLU)	-		阴性	
酮体(KET)	-		阴性	
比重(SG)	1.020		1.003--1.030	
酸碱度(PH)	6.5		4.5--8.0	
尿蛋白质(PRO)	-		阴性	
尿胆原(URO)	-		阴性	
亚硝酸盐(NIT)	-		阴性	
红细胞(尿)(RBC)	0	个/ul	0--6	
尿白细胞(LEU)	-		阴性	

*小结:

未见异常

操作员：祁佳佳 检查日期：2023-11-09 检查医生：陈建国

血常规（五分类）

项目名称	检查结果	单位	参考值	提示
白细胞(WBC)	5.08	10 ⁹ /L	3.5--9.5	
淋巴细胞绝对值(LY#)	1.76	10 ⁹ /L	1.1--3.2	
淋巴细胞百分比(LY%)	34.6	%	20--50	
中性粒细胞绝对值(GR#)	3.00	10 ⁹ /L	1.8--6.3	
中性粒细胞百分比(GR%)	59.1	%	40--75	
嗜碱性粒细胞绝对值(BA#)	0.03	10 ⁹ /L	0--0.06	
嗜碱性粒细胞百分比(BA%)	0.6	%	0--1.0	
嗜酸性粒细胞绝对值(EO#)	0.08	10 ⁹ /L	0.02--0.52	
嗜酸性粒细胞百分比(EO%)	1.6	%	0.4--8.0	
血小板(PLT)	238	10 ⁹ /L	125--350	
血小板分布宽度(PDW)	16.1	%	15--17	
平均血小板体积(MPV)	8.8	fl	6.0--14.0	
血小板压积(PCT)	0.208	%	0.11--0.28	
红细胞(RBC)	4.81	10 ¹² /L	3.8--5.1	
血红蛋白	142	g/L	115--150	
红细胞压积(HCT)	41.4	%	35--45	
红细胞平均体积(MCV)	85.9	fl	82--100	
平均血红蛋白含量(MCH)	29.4	pg	27--34	
平均血红蛋白浓度(MCHC)	342	g/L	316--354	
单核细胞绝对值(MO#)	0.21	10 ⁹ /L	0.1--0.60	
单核细胞百分比(MO%)	4.1	%	3--10	
红细胞分布宽度标准差	44.2	fl	35--56	

(RDW-SD)				
红细胞分布宽度变异系数 (RDW-CV)	13.6	%	10.6--16.6	
大血小板比率	17.5	%	11--45	
大血小板数目	42	10 ⁹ /L	30--90	
未成熟粒细胞数目	0.03	10 ⁹ /L	0--999	
未成熟粒细胞百分比	0.7	%	0--100	
有核红细胞数目	0.000	10 ⁹ /L	0--9999	
有核红细胞百分比	0.00	/100WBC	0--9999	

***小结:**

未见异常

操作员：贺琰 检查日期:2023-11-09 检查医生:陈建国

血 HP 检测

项目名称	检查结果	单位	参考值	提示
幽门螺旋杆菌抗体检测	阴性 (-)		阴性 (-)	

***小结:**

未见异常

操作员：梁可欣 检查日期:2023-11-09 检查医生:陈建国

空腹血糖

项目名称	检查结果	单位	参考值	提示
葡萄糖(GLU)	6.06	mmol/L	3.89--6.1	

***小结:**

未见异常

操作员：王文静 检查日期:2023-11-09 检查医生:陈建国

血脂四项

项目名称	检查结果	单位	参考值	提示
动脉硬化指数	2.30		1.31--3.19	
总胆固醇(CHOL)	5.57	mmol/L	2.59--5.2	↑
甘油三脂(TG)	1.24	mmol/L	0.7--1.7	
低密度脂蛋白(LDL)	3.50	mmol/L	0--4.13	
高密度脂蛋白(HDL)	1.52	mmol/L	0.77--1.55	

***小结:**

总胆固醇(CHOL)偏高(5.57 mmol/L)

操作员：王文静 检查日期:2023-11-09 检查医生:陈建国

肝功能两项

项目名称	检查结果	单位	参考值	提示
丙氨酸氨基转移酶(ALT)	19.00	U/L	7--40	
门冬氨酸氨基转移酶(AST)	13.00	U/L	13--35	

***小结:**

未见异常

操作员：王文静 检查日期:2023-11-09 检查医生:陈建国

大同现代医学检验实验室

液基薄层细胞学图文报告

ID: 2023091283

病理号: 087464

姓名: 冯学花

性别: 女

年龄: 63岁

送检科室:

电话号码:

床号:

病历号:

体检号: 2305170531

送检医院: 大同瑞慈康复体检

送检日期: 2023-11-09

末次月经:

送检医生:

采样日期:

报告日期: 2023-11-09

标本满意度: 满意

细胞量: >45%

红细胞:

经期样本:

颈管细胞:

化生细胞:

鳞状细胞:

宫颈柱状细胞:

未见上皮内病变/恶性细胞:

正常范围内:

- 良性反应性改变:
- 炎症:
 - 轻度:
 - 中度:
 - 重度:
 - 放疗:
 - 妊娠:
 - 萎缩性:
 - 宫内避孕器:
 - 其他:

病原体: 滴虫感染: 念珠菌感染: 细菌感染:

提示 HPV 感染: 疱疹病毒感染:

鳞状上皮细胞分析:

- 非典型鳞状细胞:
- 倾向上皮内瘤变:
 - 倾向良性反应性改变:
 - 不能明确意义(ASC-US):
 - 不排除高度病变(ASC-H):
- 上皮内低度病变: 鳞癌:
- 上皮内高度病变:
- CIN2:
 - CIN3:

腺上皮细胞分析:

非典型腺细胞:

- 宫内膜:
- 来源不明:

非典型腺细胞(宫颈管):

- 倾向原位腺癌:
- 不能明确意义:
- 倾向良性反应性改变:

腺癌:

- 宫颈管:
- 宫内膜:
- 其它:

炎细胞:

- 轻度:
- 中度:
- 重度:

可疑腺癌:

诊断意见: 未见上皮内病变或恶性细胞 (NILM)。

建议:

报告医师: 张荣生

地址: 大同市魏都大道 79 号, 本报告医师签字后有效
咨询: 0352-2830587 4006-122-995

妇科细胞学是筛查项目, 出于技术原因, 可能会有假阴性结果, 本检测仅对来样负责, 如果对结果有疑义, 请在收到报告 7 天内与我们联系。

大同瑞慈康复医院 12导联心电图报告

冯学花 女 63岁

体检号:428602

病床号:

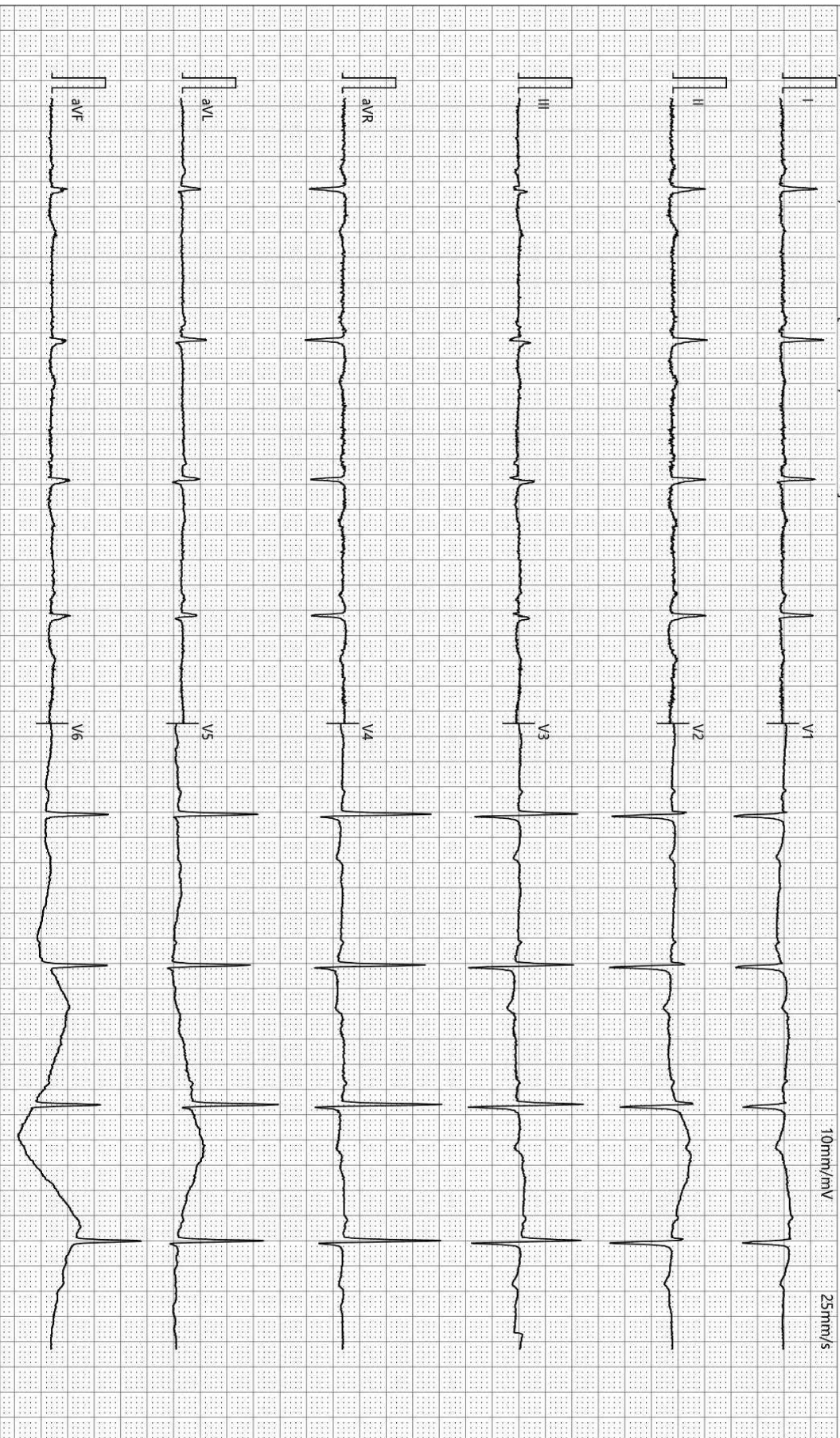
诊断结果:

- 1.窦性心动过缓
- 2.T波改变(V1-V6)

诊断医生:

曹志 陶志峰

HR : 51 ↓ bpm [60 ~ 100bpm]
P : 132 ↑ ms [0 ~ 110ms]
PR : 183ms [120 ~ 200ms]
QRS : 91ms [60 ~ 100ms]
QT/QTc : 434/403ms [320 ~ 440/0 ~ 460ms]
P/QRS/T : -40 ↓ /35/-10 ↓ deg[0 ~ 75/-30 ~ 90/0 ~ 75deg]
RV5/SV1 : 1.484/0.862mV [0.0 ~ 2.5/0.0 ~ 2.0mV]



检查时间:2023-11-09 09:20:17

诊断时间:2023-11-09 09:30:41

SEMIP V1.90

仅供临床参考

大同瑞慈健康体检

骨密度检测报告

受检者信息

受检者ID: 2305170531

姓名: 冯学花

出生年月日: 1960/10/19

年龄: 63

性别: 女

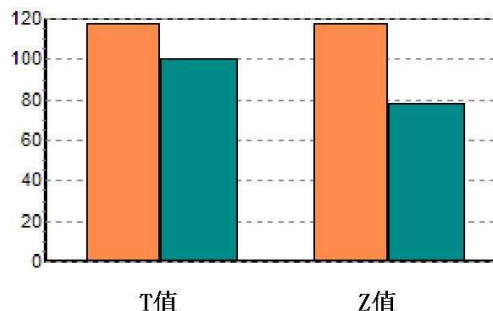
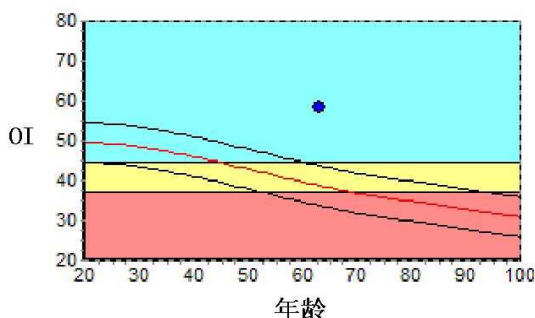
测定部位(右/左): 右

测定结果

测定日期: 2023/11/9 10:13:49

测试编号: 1/1

受测者 平均值



数据库: Asia

OI: 58.3

SOS: 1374.7 m/s, BUA: 45.2

T值: 1.73

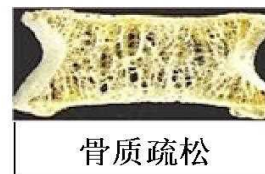
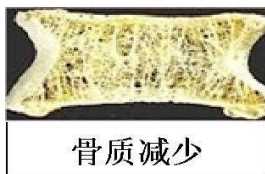Z值: 3.92

成人比: 117.4 %

同龄比: 150.5 %

OPR: N/A %

结果分析



注解

以上结论仅供参考

科室:

医生签名:

医院地址 大同瑞慈健康体检

地址 大同市平城区魏都大道79号

联系电话 0352-2824444

操作者 名燕凌

双源 CT 诊断图文报告

流水号: 2305170531

影像号: CT20231109060

姓名: 冯学花

年龄: 63 岁

性别: 女

检查设备: 西门子量子双源 CT

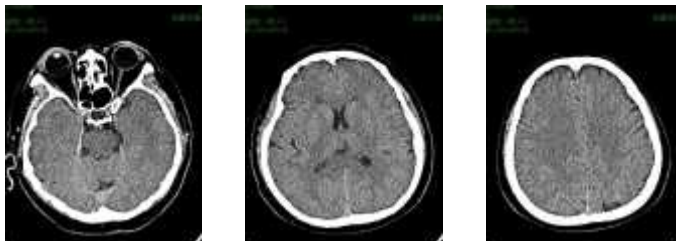体检号: 428602

申请医院: 本院

体检科室: 体检科

检查部位: 脑部双源 CT

经典图像:



影像所见:

颅脑结构双侧对称, 脑实质内未见异常密度。中线结构居中。脑沟、裂、池及脑室系统等未见异常。

影像诊断:

颅脑未见明显异常

报告医师: 剧艳军

检查日期: 2023-11-09

审核医师: 剧艳军

报告日期: 2023-11-09

DR 诊断图文报告

流水号: 2305170531

影像号: DX20231109021

姓名: 冯学花

年龄: 63 岁

性别: 女

检查设备: 西门子数字 X 线摄影

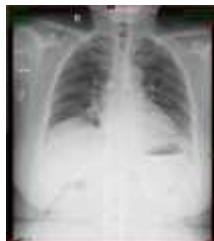体检号: 428602

申请医院: 本院

体检科室: 体检科

检查部位: 胸部正位片

经典图像:



影像所见:

胸廓对称。气管居中，纵隔无移位。双肺野清晰。肺门影未见增大。心脏大小、形态正常。双膈面光滑，肋膈角锐利。

影像诊断:

胸部平片未见异常。

报告医师: 李贵

检查日期: 2023-11-09

审核医师: 李贵

报告日期: 2023-11-09

超声诊断图文报告

流水号: 2305170531

影像号: 1445050

姓名: 冯学花

年龄: 63 岁

性别: 女

检查设备: Vivid E95

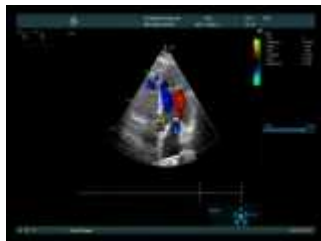
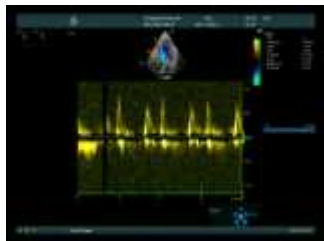
体检号: 428602

申请医院: 本院

体检科室: 体检科

检查部位: 心脏彩超

经典图像:



影像所见:

超声测量 (单位: mm)

升主动脉内径 27 (32±3mm)

左房内径 35 (35mm)

室间隔 10 (8-11mm)

左室内径 38 (47±4mm)

左室后壁 9 (8-11mm)

EF66% (50-80%)

右室内径 28 (36±4mm)

右房内径 34 (36±4mm)

FS36% (28-41%)

主肺动脉内径 20 (23±3mm)

升主动脉内径正常, 心脏各腔室大小正常, 室间隔厚度正常, 左室壁未见明显节段性运动异常, 主动脉瓣回声正常, 舒张期瓣下可见少量返流信号, 二尖瓣回声正常, 收缩期房侧可见少量返流信号, 余瓣膜及启闭功能未见明显异常, 舒张期二尖瓣口血流频谱 E/A<1, 心包腔未见积液。

影像诊断:

1. 主动脉瓣、二尖瓣少量返流
2. 左室舒张功能减低

报告医师: 李霞

检查日期: 2023-11-09

审核医师: 李霞

报告日期: 2023-11-09

超声诊断图文报告

流水号: 2305170531

影像号: 1445059

姓名: 冯学花

年龄: 63 岁

性别: 女

检查设备: Vivid E95

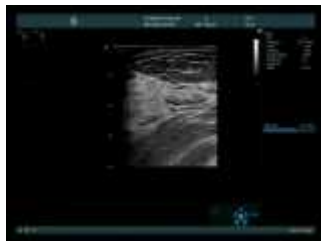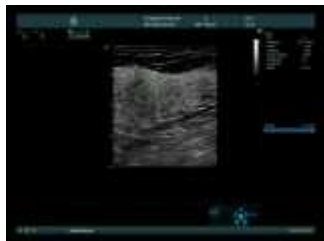体检号: 428602

申请医院: 本院

体检科室: 体检科

检查部位: 乳腺彩超

经典图像:



影像所见:

双侧乳腺腺体层次清晰, 右乳腺体厚 1.5cm, 左乳腺体厚 1.2cm, 乳导管未见扩张, 未见明显占位性病变, CDFI: 未见异常血流信号。

双侧腋下未见明显肿大淋巴结。

影像诊断:

双侧乳腺未见明显异常

报告医师: 李霞

检查日期: 2023-11-09

审核医师: 李霞

报告日期: 2023-11-09

超声诊断图文报告

流水号: 2305170531

影像号: 1445065

姓名: 冯学花

年龄: 63 岁

性别: 女

检查设备: Vivid E95

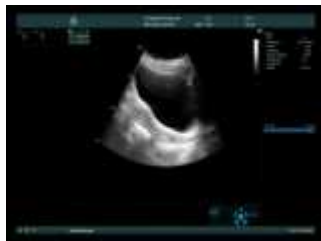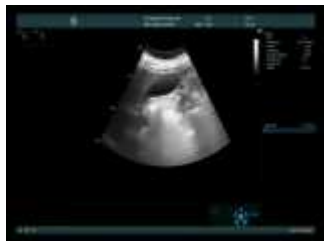体检号: 428602

申请医院: 本院

体检科室: 体检科

检查部位: 全腹彩超

经典图像:



影像所见:

肝脏大小形态正常, 包膜光滑完整, 实质回声细腻、增强, 肝内管道系统走行欠清晰, 门静脉及肝内胆管不扩张。

胆囊大小形态正常, 壁不厚、光滑, 囊内透声好, 肝外胆管不扩张。

胰腺大小形态正常, 实质回声均匀, 主胰管不扩张。

脾脏大小形态正常, 实质回声均匀, 脾门静脉不宽。

双肾大小形态正常, 皮髓质分界清晰, 集合系统未见分离, 双侧输尿管未见扩张。

膀胱充盈佳, 未见明显异常。

前位子宫, 大小约 4.7*3.5*2.5cm, 肌壁回声均匀, 内膜线清晰, 厚 0.3cm, 宫颈厚约 1.9cm, 其内探及囊性回声, 大小约 0.5*0.4cm, 双侧附件区未见异常。

影像诊断:

1. 轻度脂肪肝

2. 宫颈那囊

报告医师: 李霞

检查日期: 2023-11-09

审核医师: 李霞

报告日期: 2023-11-09



大同市医学影像研究中心

注: 本报告仅供临床医生参考!

地址: 大同市魏都大道 79 号。若有疑问, 请致电: 0352---2830580