



2305170512

# 检 查 结 果

姓名	曾晓红
性别	女
年龄	53岁
联系电话	15935209299
体检日期	2026-04-09

## 检验报告

## 尿液分析+尿沉渣

项目名称	检查结果	单位	参考值	提示
白细胞尿	10	个/u1	0--13	
上皮细胞(EC)	33	/HP	0--28	↑
管型(CAST)	0	个/u1	0--1	
霉菌(尿)	0	/HP	0--0	
结晶	2	/HP	0--10	
透明度(CLA)	清亮			
胆红素(BIL)	-		阴性	
隐血(ERY)	3+		阴性	
小圆上皮细胞(SRC)	0	个/u1	0--0	
维生素C	-		阴性	
异常红细胞	1	个/u1	0--3	
红细胞(正常)	0	个/u1	0--6	
鳞状上皮细胞	33	个/u1	0--0	↑
粘液丝	0	个/u1	0--0	
颜色(Colour)	淡黄色			
尿葡萄糖(GLU)	2+		阴性	
酮体(KET)	-		阴性	
比重(SG)	1.010		1.003--1.030	
酸碱度(PH)	6.5		4.5--8.0	
尿蛋白质(PRO)	-		阴性	
尿胆原(URO)	-		阴性	
亚硝酸盐(NIT)	-		阴性	
红细胞(尿)(RBC)	1	个/u1	0--6	
尿白细胞(LEU)	-		阴性	

**\*小结：**

上皮细胞(EC)偏高(33 /HP) 隐血(ERY)3+ 鳞状上皮细胞偏高(33 /HP) 尿葡萄糖(GLU)2+

操作员：祁佳佳 检查日期：2026-04-09 检查医生：

**肝功五项（二）**

项目名称	检查结果	单位	参考值	提示
总蛋白(T PROT)	73.4	g/L	65--85	
白蛋白(ALB)	45.80	g/L	40--55	
球蛋白(GLB)	27.60	g/L	15--35	
白蛋白/球蛋白(ALB/GLB)	1.66		1.0--2.5	
γ-谷氨酰转肽酶(GGT)	45.0	U/L	7--45	
总胆红素(TBIL)	14.40	umol/L	0--21	
丙氨酸氨基转移酶(ALT)	65.00	U/L	7--40	↑

**\*小结：**

丙氨酸氨基转移酶(ALT)偏高(65.00 U/L)

操作员：梁可欣 检查日期：2026-04-09 检查医生：

**心肌酶谱**

项目名称	检查结果	单位	参考值	提示
乳酸脱氢酶(LDH)	191.00	U/L	120--250	
肌酸激酶(CK)	80.00	U/L	40--200	
肌酸激酶同工酶(CK-Mb(M))	16	U/L	0--25	
高敏肌钙蛋白(TnI)	2.50	pg/ml	0--46.47	

**\*小结：**

未见异常

操作员：梁可欣 检查日期：2026-04-09 检查医生：

**髓过氧化物酶（MPO）**

项目名称	检查结果	单位	参考值	提示
髓过氧化物酶（MPO）	70.3	ng/ml	0--127	

**\*小结：**

未见异常

操作员：梁可欣 检查日期：2026-04-09 检查医生：

**大便常规+便潜血**

项目名称	检查结果	单位	参考值	提示
性状	软便			
虫卵	未检见		未检见	
红细胞(大便)	未检见		未检见	
白细胞(大便)	未检见		未检见	
颜色(大便)	黄色			
潜血实验	阴性		阴性	

**\*小结：**

未见异常

操作员：祁佳佳 检查日期：2026-04-09 检查医生：

**血常规（五分类）**

项目名称	检查结果	单位	参考值	提示
白细胞(WBC)	5.36	$10^9/L$	3.5--9.5	
淋巴细胞绝对值(LY#)	1.62	$10^9/L$	1.1--3.2	
淋巴细胞百分比(LY%)	30.3	%	20--50	
中性粒细胞绝对值(GR#)	3.22	$10^9/L$	1.8--6.3	
中性粒细胞百分比(GR%)	59.9	%	40--75	
嗜碱性粒细胞绝对值(BA#)	0.01	$10^9/L$	0--0.06	
嗜碱性粒细胞百分比(BA%)	0.2	%	0--1.0	
嗜酸性粒细胞绝对值(E0#)	0.17	$10^9/L$	0.02--0.52	
嗜酸性粒细胞百分比(E0%)	3.2	%	0.4--8	
血小板(PLT)	223	$10^9/L$	125--350	
血小板分布宽度(PDW)	10.1	f1	9.0--17	
平均血小板体积(MPV)	9.0	f1	6.0--14.0	

血小板压积 (PCT)	0.202	%	0.11--0.28	
红细胞 (RBC)	5.47	$10^{12}/L$	3.8--5.1	↑
血红蛋白	161	g/L	115--150	↑
红细胞压积 (HCT)	48.6	%	35--45	↑
红细胞平均体积 (MCV)	88.8	f1	82--100	
平均血红蛋白含量 (MCH)	29.4	pg	27--34	
平均血红蛋白浓度 (MCHC)	331	g/L	316--354	
单核细胞绝对值 (MO#)	0.34	$10^9/L$	0.1--0.6	
单核细胞百分比 (MO%)	6.4	%	3--10	
红细胞分布宽度标准差 (RDW-SD)	44.2	f1	35--56	
红细胞分布宽度变异系数 (RDW-CV)	13.9	%	10.6--16.6	
大血小板比率	20.8	%	11--45	
大血小板数目	46	$10^9/L$	30--90	
未成熟粒细胞数目	0.00	$10^9/L$	0--0.6	
未成熟粒细胞百分比	0.0	%	0--10	
有核红细胞数目	0.000	$10^9/L$	0--9999	
有核红细胞百分比	0.00	/100WBC	0--9999	

**\*小结:**

红细胞 (RBC) 偏高 ( $5.47 \times 10^{12}/L$ ) 血红蛋白偏高 (161 g/L) 红细胞压积 (HCT) 偏高 (48.6 %)

操作员：祁佳佳 检查日期：2026-04-09 检查医生：

**肾功三项**

项目名称	检查结果	单位	参考值	提示
肌酐 (CREA)	46.90	umol/L	41--73	
尿酸 (UA)	340.00	umol/L	140--340	
尿素测定 (Urea)	5.10	mmol/L	2.6--7.5	

**\*小结:**

未见异常

操作员：梁可欣 检查日期：2026-04-09 检查医生：

### 空腹血糖

项目名称	检查结果	单位	参考值	提示
葡萄糖(GLU)	5.77	mmol/L	3.89--6.1	

**\*小结:**

未见异常

操作员：梁可欣 检查日期：2026-04-09 检查医生：

### 同型半胱氨酸

项目名称	检查结果	单位	参考值	提示
同型半胱氨酸	12.70	umol/L	0--20	

**\*小结:**

未见异常

操作员：梁可欣 检查日期：2026-04-09 检查医生：

### 血脂四项

项目名称	检查结果	单位	参考值	提示
动脉硬化指数	2.43		1.31--3.19	
总胆固醇(CHOL)	4.85	mmol/L	2.59--5.2	
甘油三脂(TG)	1.51	mmol/L	0.7--1.7	
低密度脂蛋白(LDL)	2.89	mmol/L	0--4.13	
高密度脂蛋白(HDL)	1.19	mmol/L	0.77--1.55	

**\*小结:**

未见异常

操作员：梁可欣 检查日期：2026-04-09 检查医生：

### 人乳头瘤病毒检查 (HPV)

项目名称	检查结果	单位	参考值	提示
HPV 高危亚型 16	阴性(-)		阴性	
HPV 高危亚型 18	阴性(-)		阴性	

HPV 高危亚型 31	阴性(-)		阴性	
HPV 高危亚型 26	阴性(-)		阴性	
HPV 高危亚型 33	阴性(-)		阴性	
HPV 高危亚型 35	阴性(-)		阴性	
HPV 高危亚型 39	阴性(-)		阴性	
HPV 高危亚型 45	阴性(-)		阴性	
HPV 高危亚型 51	阴性(-)		阴性	
HPV 高危亚型 52	阴性(-)		阴性	
HPV 高危亚型 53	阳性(+)		阴性	*
HPV 高危亚型 56	阴性(-)		阴性	
HPV 高危亚型 58	阴性(-)		阴性	
HPV 高危亚型 59	阴性(-)		阴性	
HPV 高危亚型 66	阴性(-)		阴性	
HPV 高危亚型 68	阴性(-)		阴性	
HPV 高危亚型 73	阴性(-)		阴性	
HPV 高危亚型 82	阴性(-)		阴性	
HPV 低危亚型 6	阴性(-)		阴性	
HPV 低危亚型 11	阴性(-)		阴性	
HPV 低危亚型 42	阴性(-)		阴性	
HPV 低危亚型 43	阴性(-)		阴性	
HPV 低危亚型 81	阴性(-)		阴性	

**\*小结:**

HPV 高危亚型 53(阳性(+))

操作员：刘慧芳 检查日期:2026-04-10 检查医生:

# 大同现代医学检验实验室

## 液基薄层细胞学图文报告

ID: 2026128461

病理号: 114936

姓名: 咎晓红

性别: 女

年龄: 53岁

送检科室:

电话号码: 15935209299

床号:

病历号:

体检号: 2305170512

送检医院: 大同瑞慈康复体检

送检日期: 2026-04-09

末次月经:

送检医生:

采样日期:

报告日期: 2026-04-09

标本满意度: 满意

细胞量: >40%

红细胞:

经期样本:

颈管细胞:

化生细胞:

鳞状细胞:

宫颈柱状细胞:

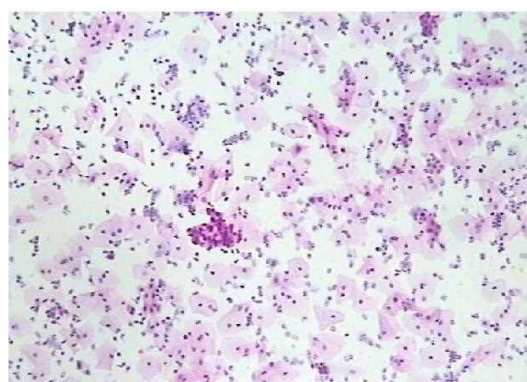未见上皮内病变/恶性细胞:

正常范围内:

良性反应性改变:

- 炎性:
- 放疗:
- 妊娠:
- 萎缩性:
- 宫内避孕器:
- 其他:

- 轻度:
- 中度:
- 重度:



病原体: 滴虫感染:  念珠菌感染:  细菌感染:

提示 HPV 感染:  疱疹病毒感染:

鳞状上皮细胞分析:

- 非典型鳞状细胞:
- 倾向上皮内瘤变:
  - 倾向良性反应性改变:
  - 不能明确意义(ASC-US):
  - 不排除高度病变(ASC-H):

- 上皮内低度病变:  鳞癌:
- 上皮内高度病变:
- CIN2:
  - CIN3:

腺上皮细胞分析:

非典型腺细胞:

- 宫内膜:
- 来源不明:

非典型腺细胞(宫颈管):

- 倾向原位腺癌:
- 不能明确意义:
- 倾向良性反应性改变:

腺癌:

- 宫颈管:
- 宫内膜:
- 其它:

炎细胞:

- 轻度:
- 中度:
- 重度:

可疑腺癌:

诊断意见: 未见上皮内病变或恶性细胞 (NILM)。

建议:

报告医师: 张荣生

地址: 大同市魏都大道 79 号, 本报告医师签字后有效  
咨询: 0352-2830587 4006-122-995

妇科细胞学是筛查项目, 出于技术原因, 可能会有假阴性结果, 本检测仅对来样负责, 如果对结果有疑义, 请在收到报告 7 天内与我们联系。

# 体检科 12导联心电图报告

管晓红 女 53岁

体检号:428580

病床号:

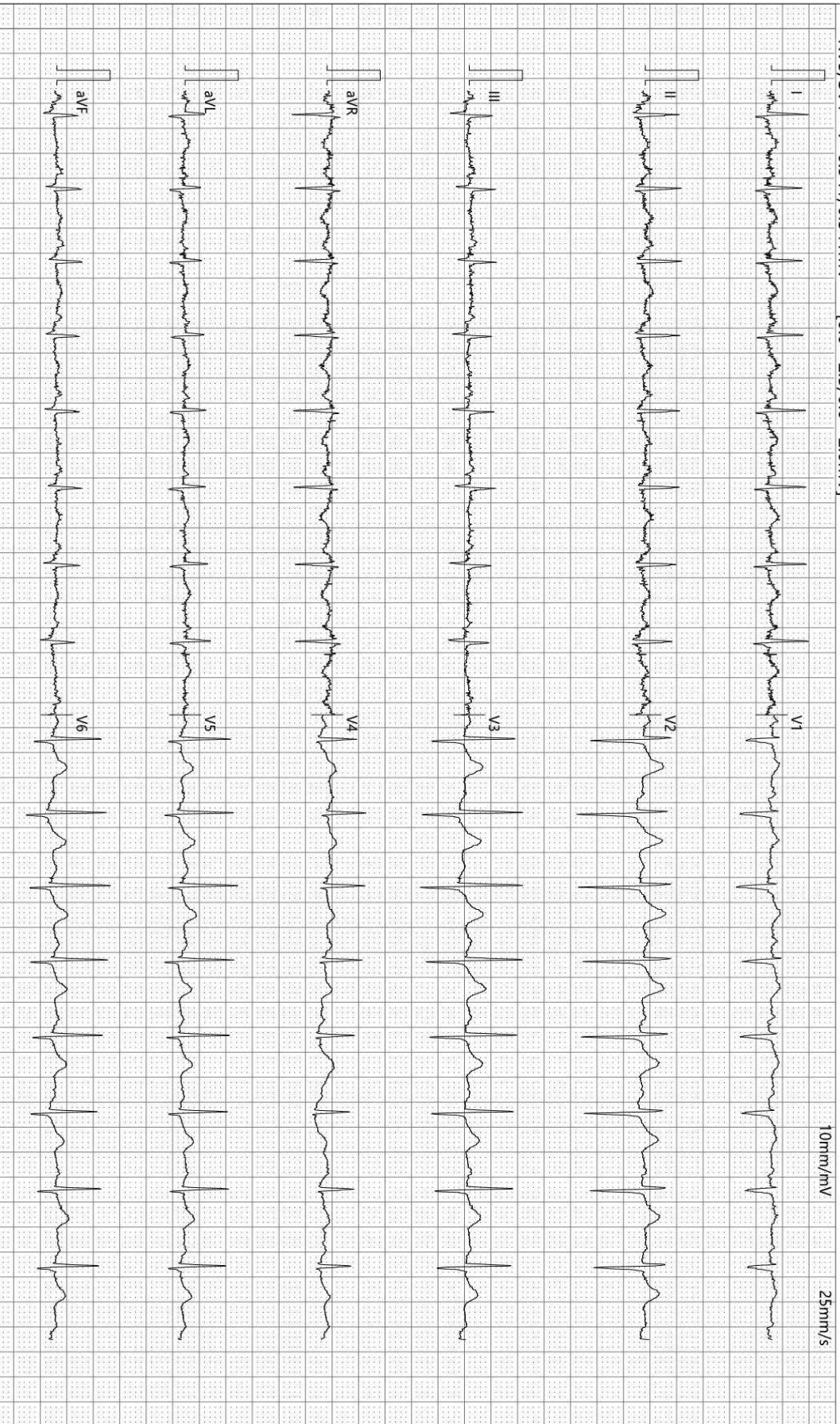
诊断结果:

- 1.窦性心律
- 2.正常心电图

诊断医生:

管晓红 陶志峰

HR : 99bpm [60 ~ 100bpm]  
P : 112 f ms [0 ~ 110ms]  
PR : 151ms [120 ~ 200ms]  
QRS : 71ms [60 ~ 100ms]  
QT/QTc : 343/442ms [320 ~ 440/0 ~ 460ms]  
P/QRS/T : 61/47/26deg. [0 ~ 75/-30 ~ 90/0 ~ 75deg]  
RV5/SV1 : 0.941/0.541mV [0.0 ~ 2.5/0.0 ~ 2.0mV]



检查时间:2026-04-09 08:49:37

诊断时间:2026-04-09 08:57:04

SEMIP V1.90

仅供临床参考

Rich 大同瑞慈康复医院  
超声诊断图文报告

流水号: 2305170512

超声号: 2148717

姓名: 咎晓红

年龄: 53 岁

性别: 女

检查设备: Vivid E95

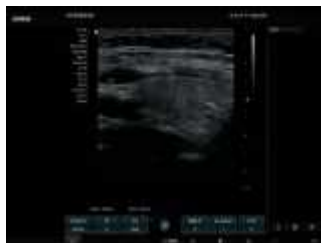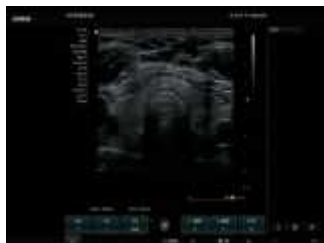体检号: 428580

申请医院: 本院

体检科室: 体检科

检查部位: 甲状腺彩超

经典图像:



影像所见:

甲状腺双侧叶形态正常, 包膜完整, 实质回声均匀, CDFI: 未见异常血流信号。  
双侧颈部未见明显肿大淋巴结。

影像诊断:

甲状腺双侧叶未见异常

报告医师: 柴芳

检查日期: 2026-04-09

审核医师: 柴芳

报告日期: 2026-04-09



注: 本报告仅供临床医生参考!

地址: 大同市魏都大道 79 号。如有疑问, 请致电: 0352---2830580

Rich 大同瑞慈康复医院  
超声诊断图文报告

流水号: 2305170512

超声号: 2148719

姓名: 咎晓红

年龄: 53 岁

性别: 女

检查设备: Vivid E95

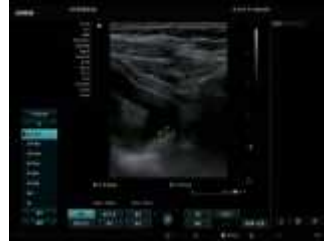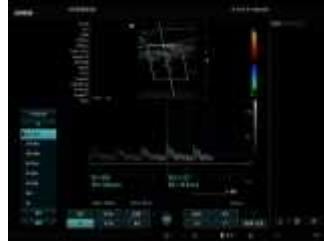体检号: 428580

申请医院: 本院

体检科室: 体检科

检查部位: 颈部血管彩超

经典图像:



影像所见:

右锁骨下动脉起始处探及等回声斑, 大小约 5.3\*2.3mm。双侧颈总动脉、颈内、颈外动脉起始段内中膜不增厚, 内壁欠光滑, 管壁未见明确强回声斑。CDFI: 血流充盈好。PW: 频谱形态正常。

双侧椎动脉走行正常, 椎动脉内径正常, 管壁不厚, 管腔内为无回声, CDFI: 血流充盈好。PW: 频谱正常。

内径 mm	流速 cm/s	RI		
左侧椎动脉	3.3		23.5	0.57
右侧椎动脉	3.2		39.4	0.56

影像诊断:

右锁骨下动脉起始处斑块形成

报告医师: 柴芳

检查日期: 2026-04-09

审核医师: 柴芳

报告日期: 2026-04-09



注: 本报告仅供临床医生参考!

地址: 大同市魏都大道 79 号。若有疑问, 请致电: 0352---2830580

Rich 大同瑞慈康复医院  
超声诊断图文报告

流水号: 2305170512

超声号: 2148722

姓名: 咎晓红

年龄: 53 岁

性别: 女

检查设备: Vivid E95

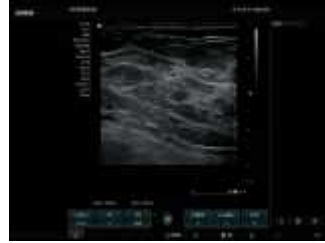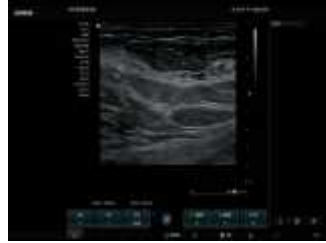体检号: 428580

申请医院: 本院

体检科室: 体检科

检查部位: 乳腺彩超

经典图像:



影像所见:

双侧乳腺腺体层次清晰, 右乳腺体厚 0.6cm, 左乳腺体厚 0.7cm, 乳导管未见扩张, 未见明显占位性病变, CDFI: 未见异常血流信号。

双侧腋下未见明显肿大淋巴结。

影像诊断:

双侧乳腺未见明显异常

报告医师: 柴芳

检查日期: 2026-04-09

审核医师: 柴芳

报告日期: 2026-04-09



注: 本报告仅供临床医生参考!

地址: 大同市魏都大道 79 号。若有疑问, 请致电: 0352---2830580

Rich 大同瑞慈康复医院  
超声诊断图文报告

流水号: 2305170512

超声号: 2148725

姓名: 咎晓红

年龄: 53 岁

性别: 女

检查设备: Vivid E95

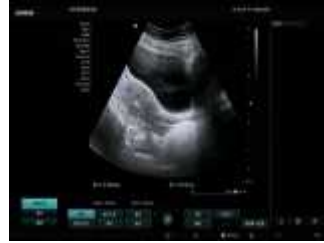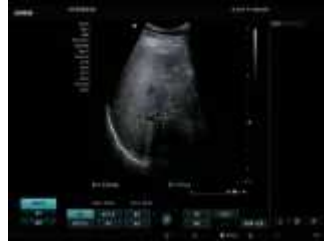体检号: 428580

申请医院: 本院

体检科室: 体检科

检查部位: 全腹彩超

经典图像:



影像所见:

肝脏大小形态正常, 包膜光滑完整, 肝内探及囊性回声, 大小约 1.2\*0.8cm, 边界清, 内透声好, 余实质回声细腻增强, 肝内管道系统走行欠清晰, 门静脉及肝内胆管不扩张。

胆囊切除术后, 肝外胆管不扩张。

胰腺大小形态正常, 实质回声均匀, 主胰管不扩张。

脾脏大小形态正常, 实质回声均匀, 脾门静脉不宽。

双肾大小形态正常, 皮髓质分界清晰, 集合系统未见分离, 双侧输尿管未见扩张。

膀胱充盈佳, 未见明显异常。

前位子宫, 大小形态正常, 肌壁回声不均匀, 内探及低回声结节, 大小约 1.3\*1.0cm, 边界清, 形态正常, 内膜线清晰, 厚 0.4cm, 宫内探及节育器回声, 位置正常, 宫颈厚约 2.7cm, 双侧附件区未见异常。

影像诊断:

1. 轻-中度脂肪肝
2. 肝囊肿
3. 子宫肌瘤
4. 宫内节育器位置正常

报告医师: 柴芳

检查日期: 2026-04-09

审核医师: 柴芳

报告日期: 2026-04-09



注: 本报告仅供临床医生参考!

地址: 大同市魏都大道 79 号。若有疑问, 请致电: 0352---2830580

姓名: 咎晓红

年龄: 53岁

性别: 女

检查设备: 西门子数字X线摄影

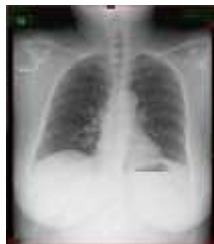体检号: 428580

申请医院: 本院

体检科室: 体检科

检查部位: 胸部正位片

经典图像:



影像所见:

胸廓对称。气管居中，纵隔无移位。双肺野清晰。肺门影未见增大。心脏大小、形态正常。双膈面光滑，肋膈角锐利。

影像诊断:

胸部平片未见异常。

报告医师:

检查日期: 2026-04-09

审核医师:

报告日期: 2026-04-09