

2305162369

大同瑞慈健康体检

报 告 册

体检编号	428242	工号	1136
姓名	王进宝		
性别	男	年龄	39岁
单位	大同市供排水集团		
部门	大同市供排水集团		
联系电话	15935202051		
体检日期	2023-10-31		

尊敬的王进宝先生您好！

首先，瑞慈健康体检全体员工欢迎您的光临，并对您的信任表示衷心的感谢！

您于 2023-10-31 （体检编号：428242）完成健康检查，本机构的各科医生已根据您的体检项目及结果，汇总成此份健康体检报告，并经总检医生审核。据此提出对您健康状况的综合分析及建议。

瑞慈健康体检倡导“大健康、大康复”，提出“健康是第一财富（Rich）”的人文理念。希望您仔细阅读并妥善地保管此份健康体检报告，并认真关注报告中的提示与建议，若您对报告内容有任何疑问，可直接与瑞慈健康体检客服部联系，进一步咨询。

健康体检咨询电话：**0352-2824444**

客户服务咨询电话：**0352-2830597**

400-6112995

瑞慈健康体检报告由下列内容组成：

第一部分：主检报告

第二部分：分科分项结果

第三部分：检验报告

第四部分：附表

主检报告

检查综述

- 1、【内科】 (1) 心率：56，心动过缓
- 2、【耳鼻喉科】 (1) 鼻甲肥大
- 3、【血常规（五分类）】 血小板压积(PCT)偏高(0.302 %)
- 4、【血脂四项】 甘油三脂(TG)偏低(0.53 mmol/L)
- 5、【胸部正位片】 肺间质纤维化不排除，请结合临床。 建议进一步检查。
- 6、【心电图】 1. 窦性心动过缓 2. 早期复极综合征
- 7、【全腹彩超】 1. 肝囊肿 2. 脂肪肝（轻度）

医生建议

【心动过缓】：

(1) 无症状的窦缓通常无需治疗。如果心率过慢，建议心血管内科结合临床诊治。

【鼻甲肥大】：

(1) 建议进一步往耳鼻喉科诊治。

【血小板压积(PCT)偏高】：

(1) 血小板压积是指外周血中血小板的容积占血液容积的百分比。血小板压积偏高，如果在血小板数目正常的情况下，可不做考虑。如果血小板数目明显增高，建议往血液科进一步复查，以明确诊断。

【甘油三脂(TG)偏低】：

- (1) 可适当增加脂类食品的摄入。
- (2) 也可见于甲亢、肾上腺皮质功能低下、肝功能障碍者，往内科咨询，进一步诊治。
- (3) 高蛋白，高维生素饮食，适当增加奶、豆类制品、鱼类、新鲜水果和蔬菜。
- (4) 适当增加户外活动和日光照射，避免过度劳累，保持良好睡眠。
- (5) 定期复查，如检验结果异常，应在医师指导下治疗。

【肺间质纤维化不排除】：

(1) 建议呼吸内科诊断治疗。

【窦性心动过缓】：

- (1) 可见于正常人、体力劳动者、运动员，无症状者一般不需治疗，可定期随访，跟踪观察。
- (2) 如果有症状（胸闷、黑矇、晕厥等）请做动态心电图等相关检查，在医生指导下服用提升心率的药物如：心宝、红参等。如果每分钟心率低于45次伴有晕厥、胸闷等症状时，需安装心脏起搏器。请前往心内科进一步治疗，长期随访。

【早期复极】：

(1)心电图常见于J点抬高，ST段斜型抬高，T波高耸改变，称为早期复极。是一种良性的先天性心脏传导或电生理异常，其与迷走神经影响有关，并非器质性心脏病征象。多数无任何症状，一般不需要特殊治疗，必要时心内科诊治。

【肝囊肿】：

- (1)肝囊肿，通俗说就是肝脏中的水泡。绝大多数的肝囊肿都是先天性的，即因先天发育的某些异常导致了肝囊肿形成。
- (2)肝囊肿病因大多数系肝内小胆管发育障碍所致，单发性肝囊肿的发生是由于异位胆管造成。肝囊肿生长缓慢，所以可能长期或终生无症状，其临床表现也随囊肿位置、大小、数目以及有无压迫邻近器官和有无并发症而异。
- (3)肝囊肿是一种较常见的肝脏良性疾病，一般没有什么症状，也不会影响肝功。5CM以下的肝囊肿一般不需要特殊治疗。当囊肿长大到一定程度，可能会压迫胃肠道而引起症状，如上腹不适饱胀；也有因囊肿继发细菌感染而有腹痛、发热的。
- (4)肝囊肿首次发现，建议作MRI或CT检查，除外肝内其它占位性病变。
- (5)过大的肝囊肿，对肝脏本身或周围的器官有压迫症状的，或有炎症的，往外科治疗。
- (6)已确诊为肝囊肿，动态观察，定期B超检查进行对照，监测囊肿大小。
- (7)解除顾虑和紧张情绪，保持良好心态，切忌大怒。
- (8)多食新鲜蔬菜和水果，保持大便通畅，防止便秘；保证营养，宜食清淡富含蛋白质的食物为主；限制饮酒。
- (9)不宜剧烈运动，防止过度用力，以免增加腹腔压力。
- (10)如有症状请及时就诊。

【脂肪肝】：

- (1)脂肪肝是指肝脏被脂肪浸润，为一种多病因引起的获得性疾病。
- (2)脂肪肝是以肝细胞脂肪变性和脂肪蓄积为病理特征，最常见易患因素有超重或肥胖、进食油腻食物、高脂血症（尤其甘油三酯升高）、营养失调（营养过量或不足）、饮酒、高脂血症、少运动、糖耐量异常、减肥造成体重急剧下降、营养不良、中毒和药物等。
- (3)当肝内脂类（主要为甘油三酯）含量超过肝重的5%时为脂肪肝。脂肪肝是一个常见的临床现象，不是一个独立性的疾病。
- (4)值得注意的是，过多的脂肪在肝组织、肝细胞内浸润，引起肝细胞肿大，严重可致肝硬化。脂肪肝是可逆性的，合理饮食、运动及治疗后可恢复。
- (5)合理控制饮食，控制总摄入量，低盐、低脂和低糖类饮食，少吃动物内脏，多吃蔬菜水果；
- (6)控制危险因素，如控制体重、改善胰岛素抵抗、调整血脂紊乱，戒酒、戒烟，坚持长期有氧运动，加强体育锻炼；
- (7)定期复查腹部彩超、血脂、肝功能。

汇总医生： 丁昊炜

主检日期： 2023-11-09

主检医生：

分科结果

身高、体重、血压

项目名称	检查结果	项目名称	检查结果
身高	182cm	体重	79kg
血压	111/71mmHg		

***小结：**

未见异常

操作员：闫辛儿

检查日期：2023-10-31

检查医生：名燕凌

内科

项目名称	检查结果	项目名称	检查结果
心率	56, 心动过缓次/min	心律	齐
心脏杂音	无	心界	正常
肺部	正常	呼吸音	呼吸音清
啰音	未闻及	叩诊	叩诊呈清音
腹部触诊	腹部平软	发育	正常
肝胆	肋下未触及	脾脏	肋下未触及
双肾	无叩击痛	肠鸣音	正常
营养	良好	神经系统	正常
生理反射	生理反射存在	病理反射	病理反射未引出
颅神经	正常	运动功能	正常
深浅感觉	正常	其它	无异常发现
既往史	无		

***小结：**

(1) 心率：56，心动过缓

操作员：名燕凌

检查日期：2023-10-31

检查医生：名燕凌

外科（男）

项目名称	检查结果	项目名称	检查结果
皮肤	正常	甲状腺	无肿大
脊椎	无畸形	浅表淋巴结	无肿大
肛门	拒检	前列腺	未检
泌尿外生殖器	正常	四肢关节	未见异常
腹股沟	未见异常	足背动脉	正常
紫绀	无	色素沉着	无
脱毛	无	脱色	无
浮肿	无	皮下结节	无
头颅	正常	颈部	正常
乳腺	正常	脊柱	正常
直肠	未检	皮肤黄疸	无
四肢	活动正常	其他	无

*小结:

(1) 肛门：拒检

操作员：谷岱清

检查日期:2023-10-31

检查医生：谷岱清

眼科

项目名称	检查结果	项目名称	检查结果
视力(左)	正常	视力(右)	正常
辨色力	正常	眼睑	正常
结膜	正常	泪器	正常
角膜	正常	虹膜	正常
瞳孔	正常	晶状体	正常
玻璃体	正常	眼底	未见异常

*小结:

未见异常

操作员：田野青 检查日期:2023-10-31 检查医生：田野青

耳鼻喉科

项目名称	检查结果	项目名称	检查结果
听力(左)	正常	听力(右)	正常
外耳道	正常	鼓膜	正常
鼻窦	正常	鼻中隔	正常
鼻腔	下鼻甲肥大	扁桃体	无肿大
嗅觉	正常	咽喉	正常

***小结:**

(1) 鼻甲肥大

操作员：王存宝 检查日期:2023-10-31 检查医生：王存宝

检验报告

尿液分析+尿沉渣

项目名称	检查结果	单位	参考值	提示
白细胞尿	1	个/ul	0--13	
上皮细胞(EC)	0	/HP	0--28	
管型(CAST)	0	个/ul	0--1	
霉菌(尿)	0	/HP	0--0	
结晶	0	/HP	0--10	
透明度(CLA)	清亮			
胆红素(BIL)	-		阴性	
隐血(ERY)	-		阴性	
小圆上皮细胞(SRC)	0	个/ul	0--0	
维生素C	-		阴性	
异常红细胞	0	个/ul	0--3	
红细胞(正常)	1	个/ul	0--6	
鳞状上皮细胞	0	个/ul	0--0	
粘液丝	0	个/ul	0--0	
颜色(Colour)	淡黄色			
尿葡萄糖(GLU)	-		阴性	
酮体(KET)	-		阴性	
比重(SG)	1.020		1.003--1.030	
酸碱度(PH)	6.5		4.5--8.0	
尿蛋白质(PRO)	-		阴性	
尿胆原(URO)	-		阴性	
亚硝酸盐(NIT)	-		阴性	
红细胞(尿)(RBC)	1	个/ul	0--6	
尿白细胞(LEU)	-		阴性	

*小结:

未见异常

操作员：赵伟 检查日期：2023-10-31 检查医生：陈建国

甲肝抗体测定

项目名称	检查结果	单位	参考值	提示
甲型肝炎病毒 IgM 抗体	阴性 (-)		阴性 (-)	

*小结：

未见异常

操作员：贺琰 检查日期：2023-11-03 检查医生：陈建国

戊肝抗体测定

项目名称	检查结果	单位	参考值	提示
戊型肝炎病毒抗体	阴性 (-)		阴性 (-)	

*小结：

未见异常

操作员：贺琰 检查日期：2023-11-03 检查医生：陈建国

血常规（五分类）

项目名称	检查结果	单位	参考值	提示
白细胞(WBC)	8.08	10 ⁹ /L	3.5--9.5	
淋巴细胞绝对值(LY#)	1.73	10 ⁹ /L	1.1--3.2	
淋巴细胞百分比(LY%)	21.4	%	20--50	
中性粒细胞绝对值(GR#)	5.43	10 ⁹ /L	1.8--6.3	
中性粒细胞百分比(GR%)	67.3	%	40--75	
嗜碱性粒细胞绝对值(BA#)	0.06	10 ⁹ /L	0--0.06	
嗜碱性粒细胞百分比(BA%)	0.7	%	0--1.0	
嗜酸性粒细胞绝对值(EO#)	0.43	10 ⁹ /L	0.02--0.52	

嗜酸性粒细胞百分比 (EO%)	5.3	%	0.4--8.0	
血小板(PLT)	329	10 ⁹ /L	125--350	
血小板分布宽度(PDW)	15.9	%	15--17	
平均血小板体积(MPV)	9.2	fl	6.0--14.0	
血小板压积(PCT)	0.302	%	0.11--0.28	↑
红细胞(RBC)	4.49	10 ¹² /L	4.3--5.8	
血红蛋白	142	g/L	130--175	
红细胞压积(HCT)	41.5	%	40--50	
红细胞平均体积(MCV)	92.4	fl	82--100	
平均血红蛋白含量(MCH)	31.5	pg	27--34	
平均血红蛋白浓度(MCHC)	341	g/L	316--354	
单核细胞绝对值(MO#)	0.43	10 ⁹ /L	0.1--0.60	
单核细胞百分比(MO%)	5.3	%	3--10	
红细胞分布宽度标准差 (RDW-SD)	44.9	fl	35--56	
红细胞分布宽度变异系数 (RDW-CV)	12.8	%	10.6--16.6	
大血小板比率	20.1	%	11--45	
大血小板数目	66	10 ⁹ /L	30--90	
未成熟粒细胞数目	0.01	10 ⁹ /L	0--999	
未成熟粒细胞百分比	0.1	%	0--100	
有核红细胞数目	0.000	10 ⁹ /L	0--9999	
有核红细胞百分比	0.00	/100WBC	0--9999	

***小结:**

血小板压积(PCT)偏高(0.302 %)

操作员：祁佳佳 检查日期:2023-10-31 检查医生:陈建国

血 HP 检测

项目名称	检查结果	单位	参考值	提示
幽门螺旋杆菌抗体检测	阴性 (-)		阴性 (-)	

***小结:**

未见异常

操作员：贺琰 检查日期:2023-11-03 检查医生:陈建国

空腹血糖

项目名称	检查结果	单位	参考值	提示
葡萄糖(GLU)	4.75	mmol/L	3.89--6.1	

***小结:**

未见异常

操作员：李丹 检查日期:2023-10-31 检查医生:陈建国

血脂四项

项目名称	检查结果	单位	参考值	提示
动脉硬化指数	2.10		1.31--3.19	
总胆固醇(CHOL)	4.00	mmol/L	2.59--5.2	
甘油三脂(TG)	0.53	mmol/L	0.7--1.7	↓
低密度脂蛋白(LDL)	2.37	mmol/L	0--4.13	
高密度脂蛋白(HDL)	1.13	mmol/L	0.77--1.55	

***小结:**

甘油三脂(TG)偏低(0.53 mmol/L)

操作员：李丹 检查日期:2023-10-31 检查医生:陈建国

肝功能两项

项目名称	检查结果	单位	参考值	提示
丙氨酸氨基转移酶(ALT)	30.00	U/L	9--50	
门冬氨酸氨基转移酶(AST)	19.00	U/L	15--40	

***小结：**

未见异常

操作员：李丹 检查日期:2023-10-31 检查医生:陈建国

大同瑞慈康复医院 12导联心电图报告

王进宝 男 39岁 体检号:428242

病床号:

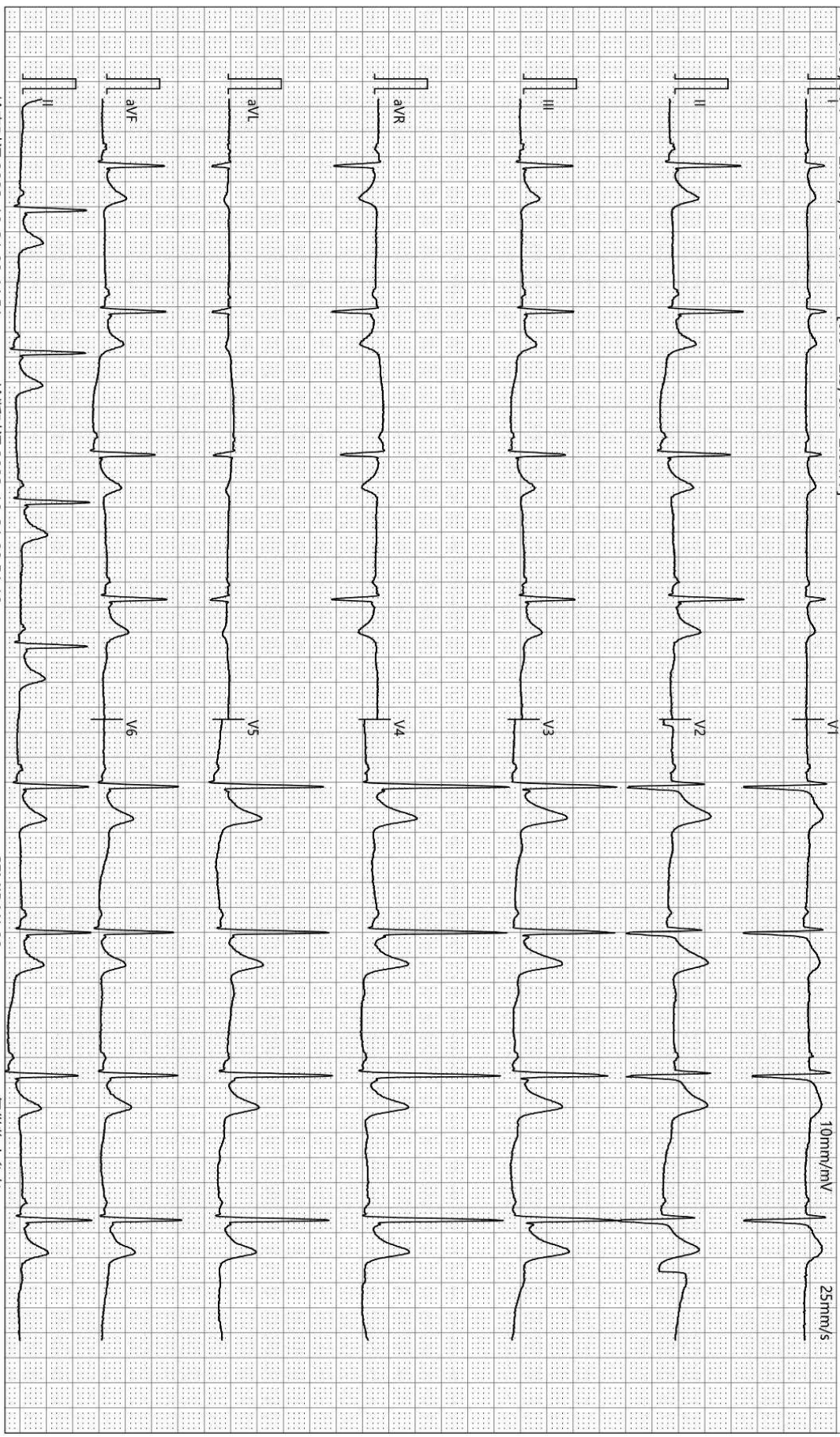
诊断结果:

- 1.窦性心动过缓
- 2.早期复极综合征

诊断医生:

王进宝 陶志娟

HR	: 51 ↓ bpm	[60 ~ 100bpm]
P	: 92ms	[0 ~ 110ms]
PR	: 145ms	[120 ~ 200ms]
QRS	: 115 ↑ ms	[60 ~ 100ms]
QT/QTc	: 404/375ms	[320 ~ 440/0 ~ 450ms]
P/QRS/T	: 58/75/71deg.	[0 ~ 75/-30 ~ 90/0 ~ 75deg]
RV5/VS1	: 2.072/1.131mV	[0.0 ~ 2.5/0.0 ~ 2.0mV]



检查时间:2023-10-31 09:44:51

诊断时间:2023-10-31 09:51:19

SEMIP V1 90

仅供临床参考

双源 CT 诊断图文报告

流水号: 2305162369

影像号: CT20231031102

姓名: 王进宝

年龄: 39 岁

性别: 男

检查设备: 西门子量子双源 CT

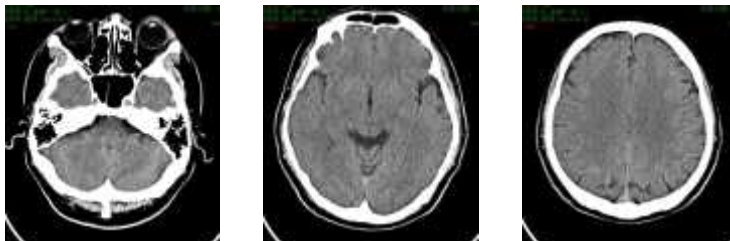体检号: 428242

申请医院: 本院

体检科室: 体检科

检查部位: 脑部双源 CT

经典图像:



影像所见:

颅脑结构双侧对称, 脑实质内未见异常密度。中线结构居中。脑沟、裂、池及脑室系统等未见异常。

影像诊断:

颅脑未见明显异常

报告医师: 剧艳军

检查日期: 2023-10-31

审核医师: 剧艳军

报告日期: 2023-10-31

DR 诊断图文报告

流水号: 2305162369

影像号: DX20231031021

姓名: 王进宝

年龄: 39 岁

性别: 男

检查设备: 西门子数字 X 线摄影

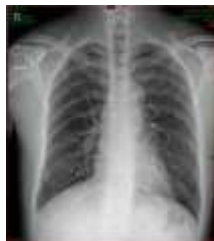体检号: 428242

申请医院: 本院

体检科室: 体检科

检查部位: 胸部正位片

经典图像:



影像所见:

胸廓对称。气管居中，纵隔无移位。两肺野纹理增多，增粗，呈网状。可见弥漫性点状小阴影。肺门影未见增大。心脏大小、形态正常。双膈面光滑，肋膈角锐利。

影像诊断:

肺间质纤维化不除外，请结合临床。
建议进一步检查。

报告医师: 李贵

检查日期: 2023-10-31

审核医师: 李贵

报告日期: 2023-10-31

超声诊断图文报告

流水号: 2305162369

影像号: 1435820

姓名: 王进宝

年龄: 39 岁

性别: 男

检查设备: Vivid E95

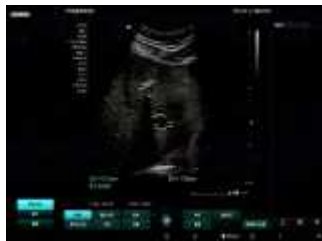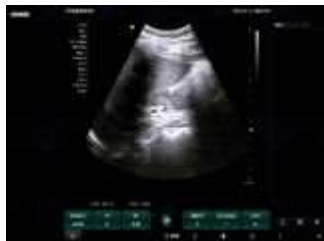体检号: 428242

申请医院: 本院

体检科室: 体检科

检查部位: 全腹彩超

经典图像:



影像所见:

肝脏大小形态正常, 包膜光滑完整, 肝内探及囊性回声, 大小约 1.3*1.2cm, 边界清, 余实质回声致密增强, 肝内管道系统走行欠清晰, 门静脉及肝内胆管不扩张。

胆囊大小形态正常, 壁不厚、光滑, 囊内透声好, 肝外胆管不扩张。

胰腺大小形态正常, 实质回声均匀, 主胰管不扩张。

脾脏大小形态正常, 实质回声均匀, 脾门静脉不宽。

双肾大小形态正常, 皮髓质分界清晰, 集合系统未见分离, 双侧输尿管未见扩张。

膀胱充盈尚可, 壁光滑, 内清晰。

前列腺形态正常, 大小约 3.1*2.9*2.8cm, 实质回声欠均匀。

影像诊断:

1. 肝囊肿
2. 脂肪肝 (轻度)

报告医师: 侯爱兰

检查日期: 2023-10-31

审核医师: 侯爱兰

报告日期: 2023-10-31