



2305162114

# 大同瑞慈健康体检

## 报 告 册

体检编号	427973	工号	824
姓名	贺宇君		
性别	男	年龄	45岁
单位	大同市供排水集团		
部门	大同市供排水集团		
联系电话	13593009303		
体检日期	2023-12-27		

尊敬的贺宇君先生您好！

首先，瑞慈健康体检全体员工欢迎您的光临，并对您的信任表示衷心的感谢！

您于 2023-12-27 （体检编号：427973）完成健康检查，本机构的各科医生已根据您的体检项目及结果，汇总成此份健康体检报告，并经总检医生审核。据此提出对您健康状况的综合分析及建议。

瑞慈健康体检倡导“大健康、大康复”，提出“健康是第一财富（Rich）”的人文理念。希望您仔细阅读并妥善地保管此份健康体检报告，并认真关注报告中的提示与建议，若您对报告内容有任何疑问，可直接与瑞慈健康体检客服部联系，进一步咨询。

健康体检咨询电话：**0352-2824444**

客户服务咨询电话：**0352-2830597**  
**400-6112995**

瑞慈健康体检报告由下列内容组成：

第一部分：主检报告

第二部分：分科分项结果

第三部分：检验报告

第四部分：附表

## 主检报告

### 检查综述

- 1、【血脂四项】 动脉硬化指数偏高(4.23) 总胆固醇(CHOL)偏高(6.81 mmol/L) 甘油三酯(TG)偏高(6.03 mmol/L)
- 2、【尿液分析+尿沉渣】 粘液丝偏高(9 /HP)
- 3、【心电图】 1.窦性心律不齐 2.不完全性右束支传导阻滞 3.心电图右偏

### 医生建议

#### 【总胆固醇(CHOL)偏高】：

- (1)总胆固醇是脂质的主要成分之一，其数量受年龄、家族、性别、饮食、遗传等多种因素影响。总胆固醇对人体生长发育以及新陈代谢有重要的作用，正常值是2.59-5.20mmol/L。
- (2)总胆固醇升高后，会增加类脂物质的堆积，会产生更多的血管斑块，进而增加心脑血管疾病的风险。大于5.21-5.69mmol/L是胆固醇的临界偏高，即使是一个完全健康的人，只要总胆固醇 $>7.2$ mmol/L或低密度脂蛋白 $>4.9$ mmol/L，未来发生心脑血管的风险就明显增高，应该马上治疗。
- (3)总胆固醇升高根据病因可分为两大类：一是原发性，是由于遗传因素缺陷所致，另一种是继发性，可引起其升高的疾病主要有糖尿病、高血压、甲减、肝肾疾病等。
- (4)降低总胆固醇的治疗中，原发性偏高应积极应用降脂药，曾经选择他汀类药物，胆固醇任不能达标的，可联合用药（如依折麦布等）。
- (5)如果总胆固醇偏高，且患者有糖尿病、高血压、甲减、肝肾疾病或者已经发生心脑血管疾病的人更应积极用药，控制降低疾病风险。
- (6)戒烟，增强运动，采用低脂、低糖饮食，少食富含脂肪、胆固醇及饱和脂肪酸的食物，多进食蔬菜、水果、豆制品、粗粮、鱼和高纤维食品。
- (7)必要时在医师指导下使用降脂药物治疗，并前往内分泌科复诊。

#### 【动脉硬化指数偏高】：

- (1)动脉硬化指数偏高，提示动脉硬化的风险性会更高，也就是心脑血管疾病的发病率会相对较高。建议控制血脂、血糖，少吃油腻食物，多吃蔬菜水果，加强锻炼，减轻体重。

#### 【甘油三酯(TG)偏高】：

- (1)甘油三酯是甘油和脂肪酸所构成的有机化合物，甘油三酯测定是脂类代谢的重要指标之一。
- (2)甘油三酯增高与冠心病的发生有着重要的相关性，随年龄增大而有上升的趋势，其增高最常见于高脂和过量糖类饮食、肥胖等。
- (3)甘油三酯主要功能是为机体提供能量，其正常值在0.7-1.7mmol/L之间，1.7-2.29mmol/L为边缘增高，提示应该注意饮食和运动了。
- (4)甘油三酯大于2.3mmol/L，就称为高甘油三酯血症。甘油三酯增高虽然不会直接导致血管斑块的形成，但也会间接引起心脑血管疾病风险增加，同时，当甘油三酯大于5.6mmol/L时，还会增加急性胰腺炎的风险，所以降低甘油三酯的基础主要是控制饮食，饮食控制不佳可以选择药物治疗。
- (5)生活方式的干预是控制甘油三酯水平升高的基础，包括减重，增加运动量，限制酒精摄入以及避免食用果糖和高碳水化合物食物。多食蔬菜水果，定期复查。
- (6)明显增高者在医师的指导下使用降脂药物治疗，首选他汀和贝特类药物。

**【粘液丝偏高】：**

- (1)尿常规中粘液丝是由尿路中细胞分泌出来的，在有尿路感染时分泌会明显增多，且伴有炎症细胞的出现。
- (2)粘液丝偏高，可分为生理性偏高和病理性偏高两种，生理性偏高一般是由于喝水较少导致的尿液浓缩，一般在喝水后就能达到稀释的效果。
- (3)病理性的粘液丝偏高是由于泌尿系炎症或者是前列腺炎导致的，需要注意观察，多喝水，同时有白细胞等炎症细胞增多时，应及时服用抗感染药物治疗。如果仅有粘液丝的增多而没有白细胞等炎症细胞增多时，尿路有炎症的可能性不大。
- (4)建议平时饮食注意清淡，多喝水，少吃油腻和辛辣的食物，要注意个人清洁卫生，勤洗阴部，注意休息。

**【心电图右偏】：**

- (1)生理情况下可见于瘦长体型者。病理情况下可见于各种原因引起的右室肥厚、右束支、左后分支传导阻滞、肺气肿。
- (2)无症状者无需特殊治疗，可定期复查心电图。有症状（心悸、心慌、胸闷）者，请往心内科结合临床治疗。定期复查。

**【窦性心律不齐】：**

- (1)供内科临床参考，可见于正常人，无重要临床意义。
- (2)见于正常人，是一种随呼吸节律而变化的正常心律。

**【不完全性右束支传导阻滞】：**

- (1)可见于正常人或器质性心脏病，如不伴有其它心脏病，常无重要临床意义。没有症状者，暂时不用治疗，请定期复查心电图。如果出现心悸、心跳、胸闷等临床症状，建议往心血管内科进一步检查治疗。

汇总医生： 丁昊炜

主检日期： 2023-12-28

主检医生：

## 分科结果

## 身高、体重、血压

项目名称	检查结果	项目名称	检查结果
身高	176cm	体重	74kg
血压	135/89mmHg		

**\*小结：**

未见异常

操作员：张悦

检查日期：2023-12-27

检查医生：名燕凌

## 外科（男）

项目名称	检查结果	项目名称	检查结果
皮肤	正常	甲状腺	无肿大
脊椎	无畸形	浅表淋巴结	无肿大
肛门	拒检	前列腺	未检
泌尿外生殖器	正常	四肢关节	未见异常
腹股沟	未见异常	足背动脉	正常
紫绀	无	色素沉着	无
脱毛	无	脱色	无
浮肿	无	皮下结节	无
头颅	正常	颈部	正常
乳腺	正常	脊柱	正常
直肠	未检	皮肤黄疸	无
四肢	活动正常	其他	无

**\*小结：**

未见异常

操作员：谷岱清

检查日期：2023-12-27

检查医生：谷岱清

眼科

项目名称	检查结果	项目名称	检查结果
视力(左)	1.0	视力(右)	1.0
辨色力	正常	眼睑	正常
结膜	正常	泪器	正常
角膜	正常	虹膜	正常
瞳孔	正常	晶状体	正常
玻璃体	正常	眼底	未见异常

\*小结:

未见异常

操作员：田野青

检查日期:2023-12-27

检查医生: 田野青

## 检验报告

## 尿液分析+尿沉渣

项目名称	检查结果	单位	参考值	提示
白细胞尿	1	个/ul	0--13	
上皮细胞(EC)	0	/HP	0--28	
管型(CAST)	0	个/ul	0--1	
霉菌(尿)	0	/HP	0--0	
结晶	0	/HP	0--10	
透明度(CLA)	清亮			
胆红素(BIL)	-		阴性	
隐血(ERY)	-		阴性	
小圆上皮细胞(SRC)	0	个/ul	0--0	
维生素C	-		阴性	
异常红细胞	0	个/ul	0--3	
红细胞(正常)	0	个/ul	0--6	
鳞状上皮细胞	0	个/ul	0--0	
粘液丝	9	个/ul	0--0	↑
颜色(Colour)	淡黄色			
尿葡萄糖(GLU)	-		阴性	
酮体(KET)	-		阴性	
比重(SG)	1.020		1.003--1.030	
酸碱度(PH)	6.0		4.5--8.0	
尿蛋白质(PRO)	-		阴性	
尿胆原(URO)	-		阴性	
亚硝酸盐(NIT)	-		阴性	
红细胞(尿)(RBC)	0	个/ul	0--6	
尿白细胞(LEU)	-		阴性	

\*小结:

粘液丝偏高(9 /HP)

操作员：李佳敏 检查日期:2023-12-27 检查医生:陈建国

血常规（五分类）

项目名称	检查结果	单位	参考值	提示
白细胞(WBC)	9.24	10 <sup>9</sup> /L	3.5--9.5	
淋巴细胞绝对值(LY#)	2.71	10 <sup>9</sup> /L	1.1--3.2	
淋巴细胞百分比(LY%)	29.4	%	20--50	
中性粒细胞绝对值(GR#)	5.64	10 <sup>9</sup> /L	1.8--6.3	
中性粒细胞百分比(GR%)	60.9	%	40--75	
嗜碱性粒细胞绝对值(BA#)	0.06	10 <sup>9</sup> /L	0--0.06	
嗜碱性粒细胞百分比(BA%)	0.7	%	0--1.0	
嗜酸性粒细胞绝对值(EO#)	0.25	10 <sup>9</sup> /L	0.02--0.52	
嗜酸性粒细胞百分比(EO%)	2.7	%	0.4--8.0	
血小板(PLT)	198	10 <sup>9</sup> /L	125--350	
血小板分布宽度(PDW)	16.5	%	15--17	
平均血小板体积(MPV)	10.3	fl	6.0--14.0	
血小板压积(PCT)	0.203	%	0.11--0.28	
红细胞(RBC)	5.07	10 <sup>12</sup> /L	4.3--5.8	
血红蛋白	156	g/L	130--175	
红细胞压积(HCT)	46.4	%	40--50	
红细胞平均体积(MCV)	91.5	fl	82--100	
平均血红蛋白含量(MCH)	30.8	pg	27--34	
平均血红蛋白浓度(MCHC)	337	g/L	316--354	
单核细胞绝对值(MO#)	0.58	10 <sup>9</sup> /L	0.1--0.60	
单核细胞百分比(MO%)	6.3	%	3--10	
红细胞分布宽度标准差	44.3	fl	35--56	

(RDW-SD)				
红细胞分布宽度变异系数 (RDW-CV)	12.7	%	10.6--16.6	
大血小板比率	28.0	%	11--45	
大血小板数目	55	10 <sup>9</sup> /L	30--90	
未成熟粒细胞数目	0.13	10 <sup>9</sup> /L	0--999	
未成熟粒细胞百分比	1.4	%	0--100	
有核红细胞数目	0.000	10 <sup>9</sup> /L	0--9999	
有核红细胞百分比	0.00	/100WBC	0--9999	

**\*小结:**

未见异常

操作员：赵伟 检查日期:2023-12-27 检查医生:陈建国

**血 HP 检测**

项目名称	检查结果	单位	参考值	提示
幽门螺旋杆菌抗体检测	阴性 (-)		阴性 (-)	

**\*小结:**

未见异常

操作员：王小雪 检查日期:2023-12-27 检查医生:陈建国

**空腹血糖**

项目名称	检查结果	单位	参考值	提示
葡萄糖(GLU)	5.52	mmol/L	3.89--6.1	

**\*小结:**

未见异常

操作员：刘慧芳 检查日期:2023-12-27 检查医生:陈建国

**血脂四项**

项目名称	检查结果	单位	参考值	提示
动脉硬化指数	4.23		1.31--3.19	↑
总胆固醇(CHOL)	6.81	mmol/L	2.59--5.2	↑
甘油三脂(TG)	6.03	mmol/L	0.7--1.7	↑
低密度脂蛋白(LDL)	3.98	mmol/L	0--4.13	
高密度脂蛋白(HDL)	0.94	mmol/L	0.77--1.55	

**\*小结：**

动脉硬化指数偏高(4.23) 总胆固醇(CHOL)偏高(6.81 mmol/L) 甘油三脂(TG)偏高(6.03 mmol/L)

操作员：刘慧芳 检查日期:2023-12-27 检查医生:陈建国

**肝功能两项**

项目名称	检查结果	单位	参考值	提示
丙氨酸氨基转移酶(ALT)	40.00	U/L	9--50	
门冬氨酸氨基转移酶(AST)	21.00	U/L	15--40	

**\*小结：**

未见异常

操作员：刘慧芳 检查日期:2023-12-27 检查医生:陈建国

# 大同瑞慈康复医院 12导联心电图报告

贺宇君 男 45岁 体检号:427973

病床号:

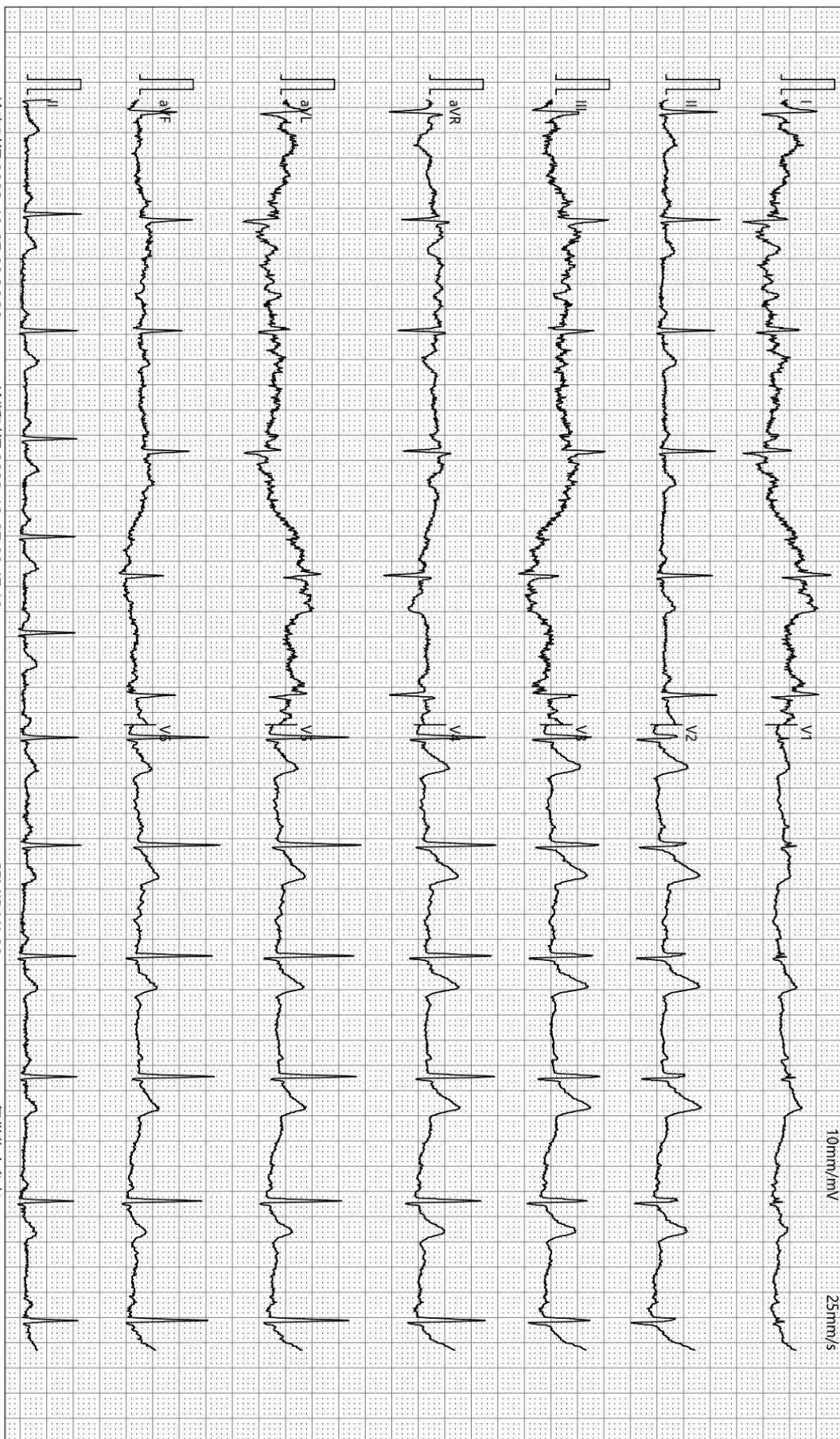
诊断结果:

- 1. 窦性心律不齐
- 2. 不完全性右束支传导阻滞
- 3. 心电图右偏

诊断医生:

*张生 陶志娟*

HR	: 66bpm	[60 ~ 100bpm]
P	: 117 ↑ ms	[0 ~ 110ms]
PR	: 160ms	[120 ~ 200ms]
QRS	: 88ms	[60 ~ 100ms]
QT/QTc	: 372/392ms	[320 ~ 440/0 ~ 450ms]
P/QRS/T	: 29/97 ↑ /85 ↑ deg.	[0 ~ 75/-30 ~ 90/0 ~ 75deg]
RV5/SV1	: 1.474/0.048mV	[0.0 ~ 2.5/0.0 ~ 2.0mV]



检查时间:2023-12-27 08:36:38

诊断时间:2023-12-27 08:47:19

SEMIP V1 90

仅供临床参考

# 大同瑞慈健康体检

## 骨密度检测报告

### 受检者信息

受检者ID: 2305162114

姓名: 贺宇君

出生年月日: 1978/9/3

年龄: 45

性别: 男

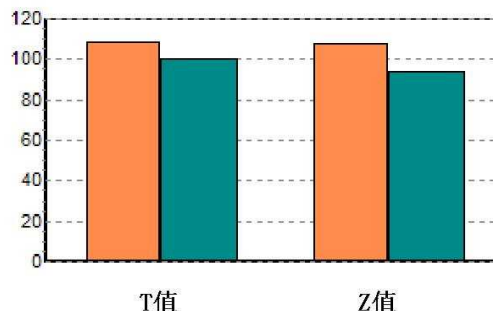
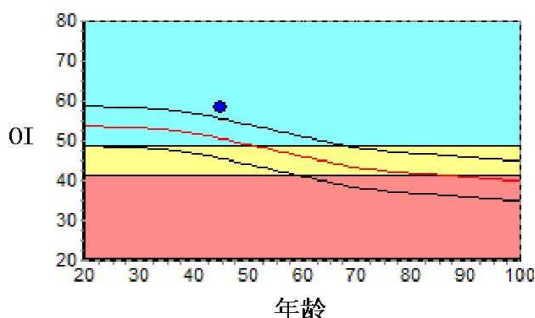
测定部位(右/左): 右

### 测定结果

测定日期: 2023/12/27 9:14:14

测试编号: 1/1

受测者 平均值



数据库: Asia

OI: 58.3

SOS: 1380.1 m/s, BUA: 42.5

T值: 0.88

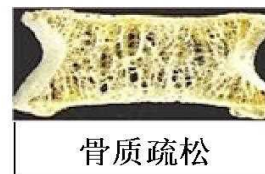
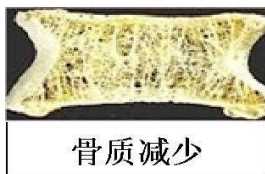Z值: 1.55

成人比: 108.2 %

同龄比: 115.3 %

OPR: N/A %

### 结果分析



### 注解

以上结论仅供参考

科室:

医生签名:

医院地址 大同瑞慈健康体检

地址 大同市平城区魏都大道79号

联系电话 0352-2824444

操作者 名燕凌

## 双源 CT 诊断图文报告

流水号: 2305162114

影像号: CT20231227044

姓名: 贺宇君

年龄: 45 岁

性别: 男

检查设备: 西门子量子双源 CT

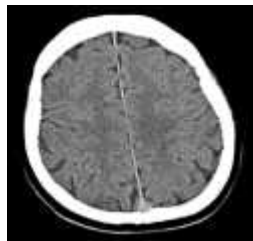
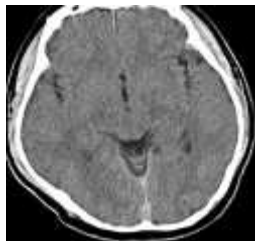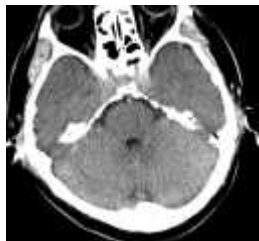体检号: 427973

申请医院: 本院

体检科室: 体检科

检查部位: 脑部双源 CT

经典图像:



影像所见:

颅脑结构双侧对称, 脑实质内未见异常密度。中线结构居中。脑沟、裂、池及脑室系统等未见异常。

影像诊断:

颅脑未见明显异常

报告医师: 剧艳军

检查日期: 2023-12-27

审核医师: 剧艳军

报告日期: 2023-12-27

## DR 诊断图文报告

流水号: 2305162114

影像号: DX20231227006

姓名: 贺宇君

年龄: 45 岁

性别: 男

检查设备: 西门子数字 X 线摄影

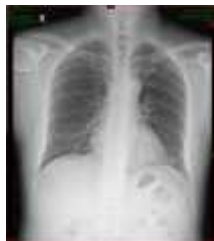体检号: 427973

申请医院: 本院

体检科室: 体检科

检查部位: 胸部正位片

经典图像:



影像所见:

胸廓对称。气管居中，纵隔无移位。双肺野清晰。肺门影未见增大。心脏大小、形态正常。双膈面光滑，肋膈角锐利。

影像诊断:

胸部平片未见异常。

报告医师: 李贵

检查日期: 2023-12-27

审核医师: 李贵

报告日期: 2023-12-27

## 超声诊断图文报告

流水号: 2305162114

影像号: 1497781

姓名: 贺宇君

年龄: 45 岁

性别: 男

检查设备: Vivid E95

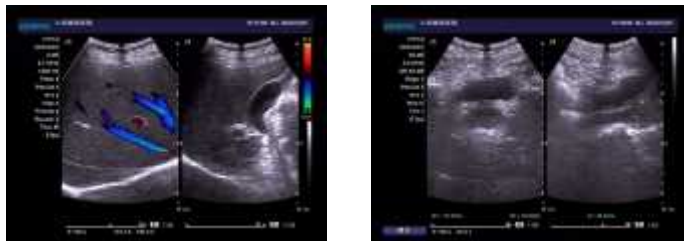体检号: 427973

申请医院: 本院

体检科室: 体检科

检查部位: 全腹彩超

经典图像:



影像所见:

肝脏大小形态正常, 包膜光滑完整, 实质回声均匀, 肝内管道系统走行清晰, 门静脉及肝内胆管不扩张。

胆囊大小形态正常, 壁不厚、光滑, 囊内透声好, 肝外胆管不扩张。

胰腺大小形态正常, 实质回声均匀, 主胰管不扩张。

脾脏大小形态正常, 实质回声均匀, 脾门静脉不宽。

双肾大小形态正常, 皮髓质分界清晰, 集合系统未见分离, 双侧输尿管未见扩张。

膀胱充盈欠佳。

前列腺形态正常, 大小约 3.7\*3.4\*2.6cm, 实质回声欠均匀。

影像诊断:

肝、胆、脾、胰、双肾、前列腺未见明显异常

报告医师: 李菊蓉

检查日期: 2023-12-27

审核医师: 李菊蓉

报告日期: 2023-12-27