



2305161875

# 大同瑞慈健康体检

## 报 告 册

体检编号	427713	工号	506
姓名	李晶晶		
性别	女	年龄	36岁
单位	大同市供排水集团		
部门	大同市供排水集团		
联系电话	13994388101		
体检日期	2023-11-25		

尊敬的 李晶晶女士 您好！

首先，瑞慈健康体检全体员工欢迎您的光临，并对您的信任表示衷心的感谢！

您于 2023-11-25 （体检编号：427713）完成健康检查，本机构的各科医生已根据您的体检项目及结果，汇总成此份健康体检报告，并经总检医生审核。据此提出对您健康状况的综合分析及建议。

瑞慈健康体检倡导“大健康、大康复”，提出“健康是第一财富（Rich）”的人文理念。希望您仔细阅读并妥善地保管此份健康体检报告，并认真关注报告中的提示与建议，若您对报告内容有任何疑问，可直接与瑞慈健康体检客服部联系，进一步咨询。

健康体检咨询电话：**0352-2824444**

客户服务咨询电话：**0352-2830597**  
**400-6112995**

瑞慈健康体检报告由下列内容组成：

第一部分：主检报告

第二部分：分科分项结果

第三部分：检验报告

第四部分：附表

## 主检报告

### 检查综述

- 1、【眼科】 (1) 左眼视力下降 (2) 右眼视力下降
- 2、【血脂四项】 甘油三脂(TG)偏低(0.49 mmol/L)
- 3、【尿液分析+尿沉渣】 鳞状上皮细胞偏高(4 /HP) 粘液丝偏高(32 /HP)
- 4、【妇科内诊】 (1) 宫颈糜烂 宫颈那囊
- 5、【心电图】 1. 窦性心律 2. T波倒置(V1, V2)
- 6、【全腹彩超】 1. 宫颈肥大 2. 盆腔积液
- 7、【口腔科】 (1) 左上中切牙 右上中切牙 烤瓷冠修复 (2) 牙周：牙结石

### 医生建议

#### 【视力下降】：

(1) 视力下降是由角膜白斑或角膜炎、晶状体混浊、眼底疾病、屈光不正等原因引起，建议眼科诊断治疗。

#### 【甘油三脂(TG)偏低】：

- (1) 可适当增加脂类食品的摄入。
- (2) 也可见于甲亢、肾上腺皮质功能低下、肝功能障碍者，往内科咨询，进一步诊治。
- (3) 高蛋白，高维生素饮食，适当增加奶、豆类制品、鱼类、新鲜水果和蔬菜。
- (4) 适当增加户外活动和日光照射，避免过度劳累，保持良好睡眠。
- (5) 定期复查，如检验结果异常，应在医师指导下治疗。

#### 【鳞状上皮细胞偏高】：

(1) 在生理情况下，机体正常的新陈代谢都会引起鳞状上皮细胞的脱离，这是一种正常的机体现象。如果长时间出现鳞状上皮细胞偏高的现象时，则有可能是尿路感染、泌尿系统结石等因素导致，应及时往泌尿外科进一步诊断治疗。

#### 【粘液丝偏高】：

- (1) 尿常规中粘液丝是由尿路中细胞分泌出来的，在有尿路感染时分泌会明显增多，且伴有炎症细胞的出现。
- (2) 粘液丝偏高，可分为生理性偏高和病理性偏高两种，生理性偏高一般是由于喝水较少导致的尿液浓缩，一般在喝水后就能达到稀释的效果。
- (3) 病理性的粘液丝偏高是由于泌尿系炎症或者是前列腺炎导致的，需要注意观察，多喝水，同时有白细胞等炎症细胞增多时，应及时服用抗感染药物治疗。如果仅有粘液丝的增多而没有白细胞等炎症细胞增多时，尿路有炎症的可能性不大。
- (4) 建议平时饮食注意清淡，多喝水，少吃油腻和辛辣的食物，要注意个人清洁卫生，勤洗阴部，注意休息。

#### 【宫颈糜烂】：

- (1) 宫颈糜烂是慢性宫颈炎最常见的一种病理改变。由于宫颈表面的鳞状上皮长期浸于碱性炎症分泌物中而剥脱，被宫颈管内柱状上皮所代替，因柱状上皮薄，可显露皮下血管，宫颈表面呈红色，通称宫颈糜烂。
- (2) 宫颈糜烂根据糜烂面积大小，可将宫颈糜烂分为三度，轻度指糜烂面小于整个宫颈的 1/3；中度指糜烂面占整个宫颈面积的 1/3-2/3；重度指糜烂面超过整个宫颈的 2/3。

- (3) 宫颈糜烂根据类型分为单纯性糜烂，在炎症初期，糜烂面光滑；颗粒状糜烂，因腺体及间质增生，表面凹凸不平，呈颗粒状；乳头状糜烂，增生更显著，呈乳头状。
- (4) 以局部治疗为主，主要有药物局部治疗和物理治疗。
- (5) 请在妇科医生指导下规范治疗，并定期复查。

**【宫颈那囊】：**

- (1) 宫颈腺体囊肿又叫宫颈纳氏囊肿（可称‘纳囊’或‘那囊’），同宫颈糜烂、宫颈息肉一样，是慢性宫颈炎的一种表现。
- (2) 临床表现时可以看到宫颈表面突出多个大小不一的青白色囊泡（并非紫色），内含黏液，小的有米粒大，大的有玉米粒大，有的可以长得很大，突出于宫颈表面，甚至到达阴道口，根部与宫颈之间有蒂相连，常合并有宫颈肥大。
- (3) 对其形成原因是在宫颈糜烂愈合过程中，新生的鳞状上皮覆盖宫颈腺管口或伸入腺管，将腺管口阻塞；腺管周围的结缔组织增生或瘢痕形成压迫腺管，使腺管变窄甚至阻塞，腺体分泌物引流受阻，滞留形成的囊肿叫宫颈纳氏囊肿。
- (4) 对小的纳囊，无任何临床症状可不予处理；对于密集的较小的纳囊或比较大的纳囊，可考虑光疗、激光、微波、自凝刀等物理治疗。
- (5) 对于较大的突出于宫颈表面的纳囊，可考虑电刀切除治疗。上述治疗方法均无太大痛苦，也基本不会影响日常的工作和生活。

**【T波倒置】：**

- (1) 建议动态心电图检查，必要时行冠脉 CTA 检查，心血管内科诊断治疗。

**【宫颈肥大】：**

- (1) 宫颈肥大引起的原因一是慢性炎症长期刺激，使宫颈充血、水肿，宫颈腺体和间质发生增生而导致宫颈不同程度的肥大、硬度增加。
- (2) 二是在宫颈腺体的深部可能出现粘液潴留，形成大小不等的囊肿，使宫颈变得肥大。
- (3) 宫颈肥大有时可比正常宫颈增大 2~4 倍，宫颈表面可以是光滑的，也可有糜烂。宫颈质地一般较硬，这是纤维结缔组织增生所致的。
- (4) 如果是单纯性的宫颈肥大，一般不需特殊处理，妇科定期复查即可。

**【盆腔积液】：**

- (1) 盆腔积液是一种表现，而不是一种疾病，可分为生理性积液和病理性积液两种。生理性积液见于部分正常女性在月经期或排卵期，含有少量的积液。病理性积液可在盆腔炎、附件炎和子宫内膜异位症等疾病下产生的。
- (2) 建议月经干净 3、4 天后复查，如复查仍提示积液或有腹部疼痛等不适症状，不排除盆腔炎症，建议妇科诊治。

**【烤瓷冠修复】：**

- (1) 烤瓷冠一般称为烤瓷牙，这种修复体具有金属的高强度、瓷的美观性和牙齿的逼真性，以及耐磨等优点，对缺失的前牙和后牙的修复，都能达到修复缺失牙理想的功能、形态的目的。
- (2) 烤瓷冠从结构上分内冠和釉面瓷层，从质地上分为金属内冠和全瓷内冠两种，金属内冠主要以镍铬合金、钴铬合金、钛合金等为代表；全瓷内冠，其主要成分以二氧化锆为主。
- (3) 牙齿缺损、牙齿排列不齐、牙齿异常变色、种植牙等都可应用烤瓷冠进行修复。
- (4) 烤瓷冠的制造通俗的说就是给牙齿戴一个套子，在制作之前就需要先将牙齿磨小一圈，然后再套上这个套子，或者说戴上牙冠，以恢复牙齿原来的大小和形态。
- (5) 烤瓷冠的优点是改善了牙齿的形态和色泽，恢复了正常的咀嚼功能。缺点是在牙体预备时磨除了部分牙体组织，初戴烤瓷冠时，可能会出现冷热敏感，但随着时间推移会逐渐缓解。
- (6) 注意日常饮食，缓慢进食，避免吃一些过凉过热的食物，少食辛辣刺激性的食物，注意多吃一些清淡的饮食。烤瓷冠毕竟不是真牙，受到过大压力时会碎瓷，所以不要咬太硬的食物。
- (7) 烤瓷冠与牙齿的接合部位容易聚集菌斑，易形成牙石，此外菌斑长时间的聚集也可导致龋病，所以必须注意保持口腔清洁，牙缝间使用牙线清洁，每天坚持早晚刷牙，勤漱口，定期洁牙。

(8) 烤瓷冠修复后如有不适，应及时就医，定期往医院口腔科复查。

**【牙结石】：**

- (1) 牙结石又称牙石，是沉积在牙齿或修复体表面上已经钙化或正在钙化的菌斑或软垢。其开始时是软的，会因逐渐的钙化而变硬。它是由 75% 的磷酸钙，15-25% 的水、有机物、磷酸锰、矿酸钙及微量的钾、钠、铁所构成，并呈现出黄色、棕色或者黑色。
- (2) 牙结石通常存在于唾液腺开口处的牙齿表面（例如：下颚前牙的舌侧表面，上颚后牙的颊侧表面）和牙齿的颈部，以及口腔粘膜运动不到的牙齿表面等处。
- (3) 牙结石形成后，可伴随牙龈出血、牙龈萎缩、口臭等症状。
- (4) 牙结石是牙周病的重要病因，它会不断刺激牙周组织，并且压迫牙龈，影响血液循环，造成牙周组织的细菌感染，形成牙周囊袋，此后更易使食物残渣、牙菌斑、牙结石等的堆积，最终牙周支持组织全部破坏，导致牙齿松动，以至于不得不拔除牙齿。
- (5) 早晚刷牙、饭后漱口是防治牙结石形成的最重要措施。应采取正确的竖刷牙法和巴氏刷牙法，纠正横刷牙法。
- (6) 多吃富有维生素的粗纤维食物，如肉、蛋、各种蔬菜和水果，充分咀嚼以利于牙面清洁。少吃甜食及黏性很强的食物，不吃零食。
- (7) 建议每半年进行一次口腔健康检查，每年进行 2-3 次全口超声波洁牙术，使牙面、牙颈部经常处于洁净状态。

汇总医生： 樊兴国

主检日期： 2023-11-28

主检医生：

## 分科结果

## 身高、体重、血压

项目名称	检查结果	项目名称	检查结果
身高	170cm	体重	64kg
血压	112/69mmHg		

**\*小结：**

未见异常

操作员：张文静

检查日期：2023-11-25

检查医生：名燕凌

## 内科

项目名称	检查结果	项目名称	检查结果
心率	74 次/min	心律	齐
心脏杂音	无	心界	正常
肺部	正常	呼吸音	呼吸音清
啰音	未闻及	叩诊	叩诊呈清音
腹部触诊	腹部平软	发育	正常
肝胆	肋下未触及	脾脏	肋下未触及
双肾	无叩击痛	肠鸣音	正常
营养	良好	神经系统	正常
生理反射	生理反射存在	病理反射	病理反射未引出
颅神经	正常	运动功能	正常
深浅感觉	正常	其它	无异常发现
既往史	无		

**\*小结：**

未见异常

操作员：杨淑兰

检查日期：2023-11-25

检查医生：杨淑兰

## 外科（女）

项目名称	检查结果	项目名称	检查结果
皮肤	正常	甲状腺	无肿大
浅表淋巴结	无肿大	肛门	拒检
泌尿外生殖器	正常	四肢关节	未见异常
腹股沟	未见异常	足背动脉	正常
紫绀	无	色素沉着	无
脱毛	无	脱色	无
浮肿	无	皮下结节	无
头颅	正常	颈部	正常
乳腺	正常	脊柱	正常
直肠	未检	皮肤黄疸	无
四肢	活动正常	其他	无

\*小结:

操作员：魏利平

检查日期:2023-11-25

检查医生：魏利平

## 眼科

项目名称	检查结果	项目名称	检查结果
视力(左)	0.3	视力(右)	0.5
辨色力	正常	眼睑	正常
结膜	正常	泪器	正常
角膜	正常	虹膜	正常
瞳孔	正常	晶状体	正常
玻璃体	正常	眼底	未见异常

\*小结:

(1) 左眼视力下降

(2) 右眼视力下降

操作员：田野青 检查日期：2023-11-25 检查医生：田野青

### 耳鼻喉科

项目名称	检查结果	项目名称	检查结果
听力(左)	正常	听力(右)	正常
外耳道	正常	鼓膜	正常
鼻窦	正常	鼻中隔	正常
鼻腔	正常	扁桃体	无肿大
嗅觉	正常	咽喉	正常

**\*小结：**

未见异常

操作员：王存宝 检查日期：2023-11-25 检查医生：王存宝

### 妇科内诊

项目名称	检查结果	项目名称	检查结果
外阴	正常	尿道口	正常
阴道	通畅	子宫	正常
附件	正常	宫颈	中度糜烂&宫颈那囊
后穹窿	正常		

**\*小结：**

(1) 宫颈糜烂 宫颈那囊

操作员：许艳华 检查日期：2023-11-25 检查医生：许艳华

### 口腔科

项目名称	检查结果	项目名称	检查结果
唇颊	正常	齿	左上中切牙&右上中切牙&烤瓷冠修复
牙龈	正常	牙周	牙结石 I 度

舌腭	正常	腮腺	正常
颌下腺	正常	颞下颌关节	正常

**\*小结：**

(1) 左上中切牙 右上中切牙 烤瓷冠修复

(2) 牙周：牙结石

操作员：麻剑 检查日期:2023-11-25 检查医生：麻剑

---

## 检验报告

## 尿液分析+尿沉渣

项目名称	检查结果	单位	参考值	提示
白细胞尿	1	个/ul	0--13	
上皮细胞(EC)	4	/HP	0--28	
管型(CAST)	0	个/ul	0--1	
霉菌(尿)	0	/HP	0--0	
结晶	0	/HP	0--10	
透明度(CLA)	清亮			
胆红素(BIL)	-		阴性	
隐血(ERY)	-		阴性	
小圆上皮细胞(SRC)	0	个/ul	0--0	
维生素C	-		阴性	
异常红细胞	0	个/ul	0--3	
红细胞(正常)	1	个/ul	0--6	
鳞状上皮细胞	4	个/ul	0--0	↑
粘液丝	32	个/ul	0--0	↑
颜色(Colour)	淡黄色			
尿葡萄糖(GLU)	-		阴性	
酮体(KET)	-		阴性	
比重(SG)	1.020		1.003--1.030	
酸碱度(PH)	6.5		4.5--8.0	
尿蛋白质(PRO)	-		阴性	
尿胆原(URO)	-		阴性	
亚硝酸盐(NIT)	-		阴性	
红细胞(尿)(RBC)	1	个/ul	0--6	
尿白细胞(LEU)	-		阴性	

\*小结:

鳞状上皮细胞偏高(4 /HP) 粘液丝偏高(32 /HP)

操作员：李佳敏 检查日期:2023-11-25 检查医生:陈建国

血常规（五分类）

项目名称	检查结果	单位	参考值	提示
白细胞(WBC)	3.92	10 <sup>9</sup> /L	3.5--9.5	
淋巴细胞绝对值(LY#)	1.23	10 <sup>9</sup> /L	1.1--3.2	
淋巴细胞百分比(LY%)	31.4	%	20--50	
中性粒细胞绝对值(GR#)	2.36	10 <sup>9</sup> /L	1.8--6.3	
中性粒细胞百分比(GR%)	60.4	%	40--75	
嗜碱性粒细胞绝对值(BA#)	0.04	10 <sup>9</sup> /L	0--0.06	
嗜碱性粒细胞百分比(BA%)	1.0	%	0--1.0	
嗜酸性粒细胞绝对值(EO#)	0.05	10 <sup>9</sup> /L	0.02--0.52	
嗜酸性粒细胞百分比(EO%)	1.2	%	0.4--8.0	
血小板(PLT)	235	10 <sup>9</sup> /L	125--350	
血小板分布宽度(PDW)	16.0	%	15--17	
平均血小板体积(MPV)	10.3	fl	6.0--14.0	
血小板压积(PCT)	0.242	%	0.11--0.28	
红细胞(RBC)	4.62	10 <sup>12</sup> /L	3.8--5.1	
血红蛋白	138	g/L	115--150	
红细胞压积(HCT)	40.8	%	35--45	
红细胞平均体积(MCV)	88.4	fl	82--100	
平均血红蛋白含量(MCH)	29.9	pg	27--34	
平均血红蛋白浓度(MCHC)	338	g/L	316--354	
单核细胞绝对值(MO#)	0.24	10 <sup>9</sup> /L	0.1--0.60	
单核细胞百分比(MO%)	6.0	%	3--10	
红细胞分布宽度标准差	41.8	fl	35--56	

(RDW-SD)				
红细胞分布宽度变异系数 (RDW-CV)	12.4	%	10.6--16.6	
大血小板比率	28.4	%	11--45	
大血小板数目	67	10 <sup>9</sup> /L	30--90	
未成熟粒细胞数目	0.01	10 <sup>9</sup> /L	0--999	
未成熟粒细胞百分比	0.2	%	0--100	
有核红细胞数目	0.000	10 <sup>9</sup> /L	0--9999	
有核红细胞百分比	0.00	/100WBC	0--9999	

**\*小结:**

未见异常

操作员：赵伟 检查日期:2023-11-25 检查医生:陈建国

**血 HP 检测**

项目名称	检查结果	单位	参考值	提示
幽门螺旋杆菌抗体检测	阴性 (-)		阴性 (-)	

**\*小结:**

未见异常

操作员：梁可欣 检查日期:2023-11-25 检查医生:陈建国

**空腹血糖**

项目名称	检查结果	单位	参考值	提示
葡萄糖(GLU)	4.44	mmol/L	3.89--6.1	

**\*小结:**

未见异常

操作员：王小雪 检查日期:2023-11-25 检查医生:陈建国

**血脂四项**

项目名称	检查结果	单位	参考值	提示
动脉硬化指数	1.91		1.31--3.19	
总胆固醇(CHOL)	4.69	mmol/L	2.59--5.2	
甘油三脂(TG)	0.49	mmol/L	0.7--1.7	↓
低密度脂蛋白(LDL)	2.81	mmol/L	0--4.13	
高密度脂蛋白(HDL)	1.47	mmol/L	0.77--1.55	

**\*小结：**

甘油三脂(TG)偏低(0.49 mmol/L)

操作员：王小雪 检查日期:2023-11-25

检查医生:陈建国

**肝功能两项**

项目名称	检查结果	单位	参考值	提示
丙氨酸氨基转移酶(ALT)	7.00	U/L	7--40	
门冬氨酸氨基转移酶(AST)	20.00	U/L	13--35	

**\*小结：**

未见异常

操作员：王小雪 检查日期:2023-11-25

检查医生:陈建国

**人乳头瘤病毒检查 (HPV)**

项目名称	检查结果	单位	参考值	提示
HPV 高危亚型 16	阴性(-)		阴性	
HPV 高危亚型 18	阴性(-)		阴性	
HPV 高危亚型 31	阴性(-)		阴性	
HPV 高危亚型 26	阴性(-)		阴性	
HPV 高危亚型 33	阴性(-)		阴性	
HPV 高危亚型 35	阴性(-)		阴性	
HPV 高危亚型 39	阴性(-)		阴性	
HPV 高危亚型 45	阴性(-)		阴性	

HPV 高危亚型 51	阴性(-)		阴性	
HPV 高危亚型 52	阴性(-)		阴性	
HPV 高危亚型 53	阴性(-)		阴性	
HPV 高危亚型 56	阴性(-)		阴性	
HPV 高危亚型 58	阴性(-)		阴性	
HPV 高危亚型 59	阴性(-)		阴性	
HPV 高危亚型 66	阴性(-)		阴性	
HPV 高危亚型 68	阴性(-)		阴性	
HPV 高危亚型 73	阴性(-)		阴性	
HPV 高危亚型 82	阴性(-)		阴性	
HPV 低危亚型 6	阴性(-)		阴性	
HPV 低危亚型 11	阴性(-)		阴性	
HPV 低危亚型 42	阴性(-)		阴性	
HPV 低危亚型 43	阴性(-)		阴性	
HPV 低危亚型 81	阴性(-)		阴性	

**\*小结:**

未见异常

操作员：祁佳佳 检查日期:2023-11-27 检查医生:陈建国

# 大同现代医学检验实验室

## 液基薄层细胞学图文报告

ID: 2023092294

病理号: 088193

姓名: 李晶晶

性别: 女

年龄: 36岁

送检科室: 体检科

电话号码: 13994388101

床号:

病历号:

体检号: 2305161875

送检医院: 大同瑞慈康复体检

送检日期: 2023-11-26

末次月经:

送检医生:

采样日期:

报告日期: 2023-11-26

标本满意度: 满意

细胞量: >40%

红细胞:

经期样本:

颈管细胞:

化生细胞:

鳞状细胞:

宫颈柱状细胞:

未见上皮内病变/恶性细胞:

正常范围内:

- 良性反应性改变:
- 炎症: 
    - 轻度:
    - 中度:
    - 重度:
  - 放疗:
  - 妊娠:
  - 萎缩性:
  - 宫内避孕器:
  - 其他:

病原体: 滴虫感染:  念珠菌感染:  细菌感染:

提示 HPV 感染:  疱疹病毒感染:

鳞状上皮细胞分析:

- 非典型鳞状细胞:
- 倾向上皮内瘤变:
  - 倾向良性反应性改变:
  - 不能明确意义(ASC-US):
  - 不排除高度病变(ASC-H):
- 上皮内低度病变:  鳞癌:
- 上皮内高度病变:
- CIN2:
  - CIN3:

腺上皮细胞分析:

非典型腺细胞:

- 宫内膜:
- 来源不明:

非典型腺细胞(宫颈管):

- 倾向原位腺癌:
- 不能明确意义:
- 倾向良性反应性改变:

- 腺癌:
- 宫颈管:
  - 宫内膜:
  - 其它:
- 炎细胞:
- 轻度:
  - 中度:
  - 重度:
- 可疑腺癌:

诊断意见: 未见上皮内病变或恶性细胞 (NILM)。

建议:

报告医师: 张荣生

地址: 大同市魏都大道 79 号, 本报告医师签字后有效  
咨询: 0352-2830587 4006-122-995

妇科细胞学是筛查项目, 出于技术原因, 可能会有假阴性结果, 本检测仅对来样负责, 如果对结果有疑义, 请在收到报告 7 天内与我们联系。

# 大同瑞慈康复医院 12导联心电图报告

李晶晶 女 36岁

体检号:427713

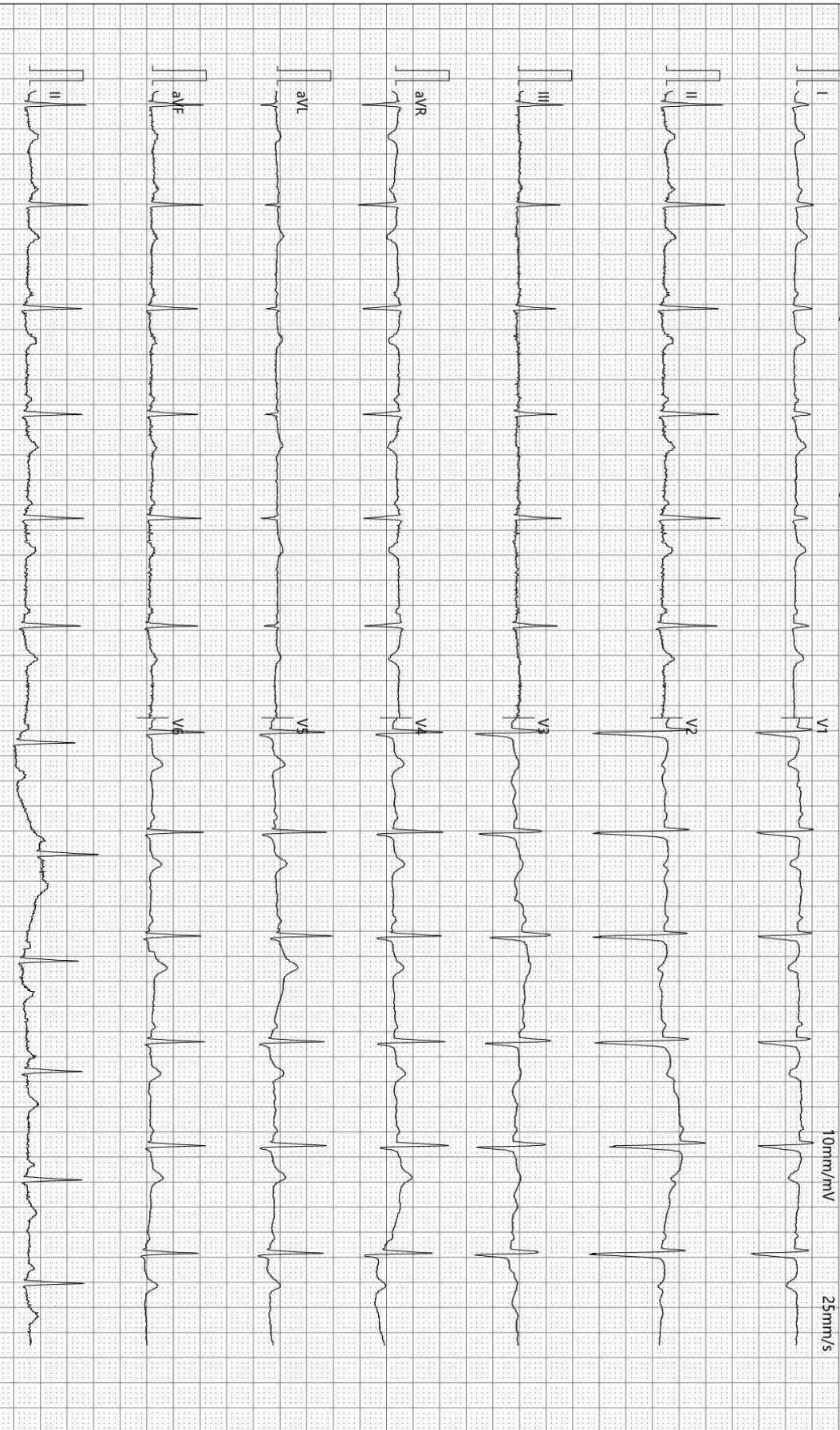
病床号:

诊断结果:

- 1. 窦性心律
- 2. T波倒置(V1,V2)

诊断医生:

HR : 70bpm [60 ~ 100bpm]  
P : 88ms [0 ~ 110ms]  
PR : 133ms [120 ~ 200ms]  
QRS : 89ms [60 ~ 100ms]  
QT/QTc : 365/395ms [320 ~ 440/0 ~ 460ms]  
P/QRS/T : 55/75/19deg. [0 ~ 75/-30 ~ 90/0 ~ 75deg]  
RV5/SV1 : 0.986/0.750mV [0.0 ~ 2.5/0.0 ~ 2.0mV]



检查时间:2023-11-25 09:09:47

诊断时间:2023-11-25 09:19:54

SEMIP V1.90

仅供临床参考

## DR 诊断图文报告

流水号: 2305161875

影像号: DX20231124051

姓名: 李晶晶

年龄: 36 岁

性别: 女

检查设备: 西门子数字 X 线摄影

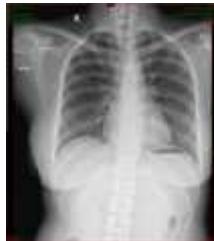体检号: 427713

申请医院: 本院

体检科室: 体检科

检查部位: 胸部正位片

经典图像:



影像所见:

胸廓对称。气管居中，纵隔无移位。双肺野清晰。肺门影未见增大。心脏大小、形态正常。双膈面光滑，肋膈角锐利。

影像诊断:

胸部平片未见异常。

报告医师: 李贵

检查日期: 2023-11-25

审核医师: 李贵

报告日期: 2023-11-25

## 超声诊断图文报告

流水号: 2305161875

影像号: 1461812

姓名: 李晶晶

年龄: 36 岁

性别: 女

检查设备: Vivid E95

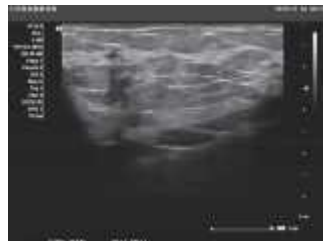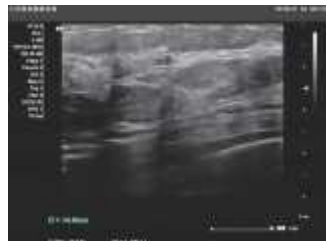体检号: 427713

申请医院: 本院

体检科室: 体检科

检查部位: 乳腺彩超

经典图像:



影像所见:

双侧乳腺腺体层次清晰, 右乳腺体厚 1.5cm, 左乳腺体厚 1.6cm, 乳导管未见扩张, 未见明显占位性病变, CDFI: 未见异常血流信号。

双侧腋下未见明显肿大淋巴结。

影像诊断:

双侧乳腺未见明显异常

报告医师: 郭丽霞

检查日期: 2023-11-25

审核医师: 郭丽霞

报告日期: 2023-11-25

## 超声诊断图文报告

流水号: 2305161875

影像号: 1461814

姓名: 李晶晶

年龄: 36 岁

性别: 女

检查设备: Vivid E95

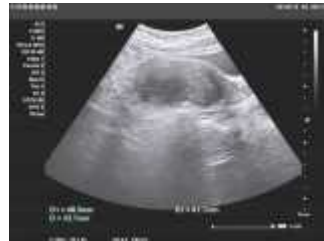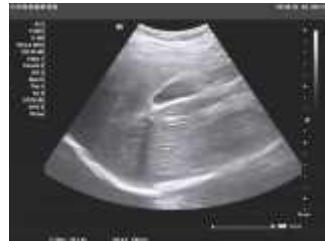体检号: 427713

申请医院: 本院

体检科室: 体检科

检查部位: 全腹彩超

### 经典图像:



### 影像所见:

肝脏大小形态正常, 包膜光滑完整, 实质回声均匀, 肝内管道系统走行清晰, 门静脉及肝内胆管不扩张。

胆囊大小形态正常, 壁不厚、光滑, 囊内透声好, 肝外胆管不扩张。

胰腺大小形态正常, 实质回声均匀, 主胰管不扩张。

脾脏大小形态正常, 实质回声均匀, 脾门静脉不宽。

双肾大小形态正常, 皮髓质分界清晰, 集合系统未见分离, 双侧输尿管未见扩张。

膀胱充盈佳, 未见明显异常。

后位子宫, 大小约 4.8\*4.5\*4.2cm, 肌壁回声均匀, 内膜线清晰, 厚 0.6cm, 宫颈厚约 3.3cm, 子宫后方探及液性暗区, 深约 1.7cm, 双侧附件区未见异常。

### 影像诊断:

1. 宫颈肥大
2. 盆腔积液

报告医师: 郭丽霞

检查日期: 2023-11-25

审核医师: 郭丽霞

报告日期: 2023-11-25