



2305161637

大同瑞慈健康体检

报 告 册

| | | | |
|------|-------------|----|-----|
| 体检编号 | 427552 | 工号 | 333 |
| 姓名 | 刘滨 | | |
| 性别 | 男 | 年龄 | 43岁 |
| 单位 | 大同市供排水集团 | | |
| 部门 | 大同市供排水集团 | | |
| 联系电话 | 13935288948 | | |
| 体检日期 | 2023-11-14 | | |

尊敬的刘滨先生您好！

首先，瑞慈健康体检全体员工欢迎您的光临，并对您的信任表示衷心的感谢！

您于 2023-11-14 （体检编号：427552）完成健康检查，本机构的各科医生已根据您的体检项目及结果，汇总成此份健康体检报告，并经总检医生审核。据此提出对您健康状况的综合分析及建议。

瑞慈健康体检倡导“大健康、大康复”，提出“健康是第一财富（Rich）”的人文理念。希望您仔细阅读并妥善地保管此份健康体检报告，并认真关注报告中的提示与建议，若您对报告内容有任何疑问，可直接与瑞慈健康体检客服部联系，进一步咨询。

健康体检咨询电话：**0352-2824444**

客户服务咨询电话：**0352-2830597**
400-6112995

瑞慈健康体检报告由下列内容组成：

第一部分：主检报告

第二部分：分科分项结果

第三部分：检验报告

第四部分：附表

主检报告

检查综述

- 1、【身高、体重、血压】（1）体重指数 25.86：超重
- 2、【肾功三项】尿酸(UA)偏高(523.00 umol/L)
- 3、【血脂四项】动脉硬化指数偏高(3.26) 总胆固醇(CHOL)偏高(5.87 mmol/L) 甘油三脂(TG)偏高(3.39 mmol/L)
- 4、【尿液分析+尿沉渣】粘液丝偏高(1 /HP)
- 5、【心电图】1.窦性心律 2.ST段抬高
- 6、【全腹彩超】左肾囊肿伴囊壁钙化
- 7、【口腔科】（1）左上第二双尖牙 左上第一双尖牙 左下第一磨牙 左下第二双尖牙 右上第一双尖牙 右上第二双尖牙 右下第一磨牙 右下第二双尖牙 楔状缺损 （2）牙龈萎缩 （3）牙周：牙结石

医生建议

【超重】：

- (1)体重指数是判断体重超标或偏低的主要指标。体重是反映和衡量一个人健康状况的重要标志之一，过胖和过瘦都不利于健康，身高体重不协调也不会给人以美感。体重的变化，还会直接反映身体长期的热量平衡状态。
- (2)当需要比较及分析一个人的体重对于不同身高的人所带来的健康影响时，体重指数是一个中立而可靠的指标。其主要适用于需要体重测试、体型肥胖和全身检查的人群。
- (3)体重指数(BMI)是世界卫生组织推荐的国际统一使用的肥胖分型标准，也是目前国际上常用的衡量人体胖瘦程度以及是否健康的一个标准，其计算方式为： $BMI = \text{体重(千克)} / \text{身高(米} \times \text{米)}$ 。成人的标准值是BMI18.5-23.9之间。低于18.5为体重指数偏低；高于23.9则为体重指数偏高。
- (4)一般表现为体重超重或肥胖，超重及肥胖会出现一系列代谢性疾病，如高血压、高血糖、高血脂、高尿酸血症等，所以体重指数偏高者一定要注意控制体重。
- (5)合理控制饮食，食品多样化，食物纤维可适量增加，饮食规律，避免暴饮暴食，低盐、低脂饮食为主，减少高热量食物的摄入。
- (6)加强体育锻炼，每天最少保持30分钟的中等强度运动。鼓励每天至少快步走6000步比较健康。肥胖患者不适合较剧烈的运动，会加重膝关节的负担，可以选择游泳、划船等对膝关节负荷较小的运动。
- (7)定期检查血糖、血脂、肝功、肝脏B超等，积极治疗基础性疾病。
- (8)减少热量摄取及增加热量消耗。强调以健康行为、饮食、运动为主的综合治疗。

【尿酸(UA)偏高】：

- (1)尿酸(UA)是体内嘌呤代谢的最终产物。食物中的核酸分解生成嘌呤，体内组织中的核酸分解成嘌呤核苷，嘌呤和嘌呤核苷经过分解脱氨及氧化作用生成尿酸(UA)。
- (2)大部分的尿酸由肾脏排出，其余在肝脏分解破坏或随胆汁排泄。肾脏在排泄尿酸过程中，由肾小球滤出尿酸，若肾功能不好的人，排泄功能差，尿中排出的尿酸少了，血尿酸就会增高。
- (3)常见于肾脏疾病(如急性慢性肾炎、肾结核、肾积水晚期等)；还可见于长期吃高嘌呤食物，如动物内脏、海鲜、贝类等，这种情况下，若不控制饮食，导致嘌呤长期偏高，即使肾功能正常，也会受高浓度尿酸的影响。
- (4)另外，需要警惕的是，若尿酸长期偏高，会由尿酸盐结晶沉积引起痛风性关节炎、慢性间质性肾炎，血尿酸增高是诊断痛风的主要依据。

- (5)应避免食用含嘌呤高的食物，如各种动物内脏、豆制品、海鲜等，不要喝酒，尤其是啤酒。忌酸性食物，忌醋，多喝水，每日尿量在2公升以上，碱化尿液。
- (6)必要时在肾内科医生指导下进行降尿酸治疗，定期复查。

【总胆固醇(CHOL)偏高】：

- (1)总胆固醇是脂质的主要成分之一，其数量受年龄、家族、性别、饮食、遗传等多种因素影响。总胆固醇对人体生长发育以及新陈代谢有重要的作用，正常值是2.59-5.20mmol/L。
- (2)总胆固醇升高后，会增加类脂物质的堆积，会产生更多的血管斑块，进而增加心脑血管疾病的风险。大于5.21-5.69mmol/L是胆固醇的临界偏高，即使是一个完全健康的人，只要总胆固醇>7.2mmol/L或低密度脂蛋白>4.9mmol/L，未来发生心脑血管的风险就明显增高，应该马上治疗。
- (3)总胆固醇升高根据病因可分为两大类：一是原发性，是由于遗传因素缺陷所致，另一种是继发性，可引起其升高的疾病主要有糖尿病、高血压、甲减、肝肾疾病等。
- (4)降低总胆固醇的治疗中，原发性偏高应积极应用降脂药，曾经选择他汀类药物，胆固醇任不能达标的，可联合用药（如依折麦布等）。
- (5)如果总胆固醇偏高，且患者有糖尿病、高血压、甲减、肝肾疾病或者已经发生心脑血管疾病的人更应积极用药，控制降低疾病风险。
- (6)戒烟，增强运动，采用低脂、低糖饮食，少食富含脂肪、胆固醇及饱和脂肪酸的食物，多进食蔬菜、水果、豆制品、粗粮、鱼和高纤维食品。
- (7)必要时在医师指导下使用降脂药物治疗，并前往内分泌科复诊。

【动脉硬化指数偏高】：

- (1)动脉硬化指数偏高，提示动脉硬化的风险性会更高，也就是心脑血管疾病的发病率会相对较高。建议控制血脂、血糖，少吃油腻食物，多吃蔬菜水果，加强锻炼，减轻体重。

【甘油三酯(TG)偏高】：

- (1)甘油三酯是甘油和脂肪酸所构成的有机化合物，甘油三酯测定是脂类代谢的重要指标之一。
- (2)甘油三酯增高与冠心病的发生有着重要的相关性，随年龄增大而有上升的趋势，其增高最常见于高脂和过量糖类饮食、肥胖等。
- (3)甘油三酯主要功能是为机体提供能量，其正常值在0.7-1.7mmol/L之间，1.7-2.29mmol/L为边缘增高，提示应该注意饮食和运动了。
- (4)甘油三酯大于2.3mmol/L，就称为高甘油三酯血症。甘油三酯增高虽然不会直接导致血管斑块的形成，但也会间接引起心脑血管疾病风险增加，同时，当甘油三酯大于5.6mmol/L时，还会增加急性胰腺炎的风险，所以降低甘油三酯的基础主要是控制饮食，饮食控制不佳可以选择药物治疗。
- (5)生活方式的干预是控制甘油三酯水平升高的基础，包括减重，增加运动量，限制酒精摄入以及避免食用果糖和高碳水化合物食物。多食蔬菜水果，定期复查。
- (6)明显增高者在医师的指导下使用降脂药物治疗，首选他汀和贝特类药物。

【粘液丝偏高】：

- (1)尿常规中粘液丝是由尿路中细胞分泌出来的，在有尿路感染时分泌会明显增多，且伴有炎症细胞的出现。
- (2)粘液丝偏高，可分为生理性偏高和病理性偏高两种，生理性偏高一般是由于喝水较少导致的尿液浓缩，一般在喝水后就能达到稀释的效果。
- (3)病理性的粘液丝偏高是由于泌尿系炎症或者是前列腺炎导致的，需要注意观察，多喝水，同时有白细胞等炎症细胞增多时，应及时服用抗感染药物治疗。如果仅有粘液丝的增多而没有白细胞等炎症细胞增多时，尿路有炎症的可能性不大。
- (4)建议平时饮食注意清淡，多喝水，少吃油腻和辛辣的食物，要注意个人清洁卫生，勤洗阴部，注意休息。

【ST段抬高】：

- (1)ST-T改变主要是反映心肌缺血现象，具有ST段抬高和下移两种表现，多见于慢性冠状动脉供血不足、心绞痛、心肌炎、心肌劳损等，但有时也见于神经植物功能紊乱、精神紧张、电解质紊乱、内分泌疾病等。
- (2)临床上把心肌缺血疾病的ST-T改变称为特异性ST-T改变，把超出正常范围而又不具备特异性ST-T改变归结为非特异性ST-T改变。建议定期复查、动态观察，并心内科结合临床考虑。

【左肾囊肿伴囊壁钙化】：

- (1) 肾囊肿是肾脏内出现大小不等的与外界不相通的囊性肿块的总称。肾囊肿属于良性肿瘤，在肾囊性疾病中以单纯性肾囊肿最为常见。其发生原因尚可能与先天性肾小球、肾小管结构异常和后天性损伤感染有关。
- (2) 单纯性肾囊肿大多数无症状，常在体检彩超时被发现。一般直径大于 5cm 或者合并感染、破裂、出血时才引起症状，主要表现为腰腹部或背部胀痛，当出现并发症时疼痛加重。
- (3) 肾囊肿直径小于 4cm，无肾盂肾盏明显受压，无感染、恶变、高血压及症状不明显者，只需密切随访观察，定期彩超检查。
- (4) 肾囊肿多数是先天性的，对人体健康没有多大影响，不会癌变，可以工作，可以运动，生活上没什么要特别注意的地方。其发病率可随年龄增长而增高，50 岁以上的人有 50% 可以发现这种囊肿，借助彩超、CT 可确诊。
- (5) 首次发现，建议作 MRI 或 CT 检查，以排除肾内其它占位性病变。
- (6) 过大的囊肿，对肾脏本身或周围的器官有压迫症状的，或有炎症的，往外科治疗。定期复查。

【楔状缺损】：

- (1) 楔状缺损是牙齿颈部硬组织缓慢消耗而形成的缺损，呈“V”状，由于它的外形酷似木匠用的楔子，因而称之为楔状缺损。多见于前牙的唇颊面，以中老年患者居多。
- (2) 牙齿颈部硬组织牙釉质和牙骨质的交界部分，因为结构比较薄弱故易被磨损，其最常见的原因是采用不正确横向用力的刷牙方式，牙刷毛过硬所导致；此外，牙龈沟内的酸性分泌物，唾液 PH 值偏低、酸性食物、胃病反酸、接触酸的工作都可能使牙齿硬组织脱钙溶解。
- (3) 楔状缺损如早期出现，应立即改变不良的刷牙方式，病症就不会进展，即使不治疗也可以维持现状；如果缺损有一定的深度，则需进行牙体修补，应用树脂材料修复缺损部位。
- (4) 楔状缺损的预防主要是采用正确的刷牙方式，竖刷牙或巴氏刷牙法，避免横向刷牙，刷牙时不要用力过大，刷牙的时间至少要三分钟，不要使用刷毛过硬的牙刷。
- (5) 在咬合时，牙颈部是应力集中的区域，负担过重的时候会出现损耗，故平时应少吃坚硬食物，比如咬坚果壳、蚕豆等。

【牙结石】：

- (1) 牙结石又称牙石，是沉积在牙齿或修复体表面上已经钙化或正在钙化的菌斑或软垢。其开始时是软的，会因逐渐的钙化而变硬。它是由 75% 的磷酸钙，15-25% 的水、有机物、磷酸锰、矿酸钙及微量的钾、钠、铁所构成，并呈现出黄色、棕色或者黑色。
- (2) 牙结石通常存在于唾液腺开口处的牙齿表面（例如：下颚前牙的舌侧表面，上颚后牙的颊侧表面）和牙齿的颈部，以及口腔粘膜运动不到的牙齿表面等处。
- (3) 牙结石形成后，可伴随牙龈出血、牙龈萎缩、口臭等症状。
- (4) 牙结石是牙周病的重要病因，它会不断刺激牙周组织，并且压迫牙龈，影响血液循环，造成牙周组织的细菌感染，形成牙周囊袋，此后更易使食物残渣、牙菌斑、牙结石等的堆积，最终牙周支持组织全部破坏，导致牙齿松动，以至于不得不拔除牙齿。
- (5) 早晚刷牙、饭后漱口是防治牙结石形成的最重要措施。应采取正确的竖刷牙法和巴氏刷牙法，纠正横刷牙法。
- (6) 多吃富有维生素的粗纤维食物，如肉、蛋、各种蔬菜和水果，充分咀嚼以利于牙面清洁。少吃甜食及黏性很强的食物，不吃零食。
- (7) 建议每半年进行一次口腔健康检查，每年进行 2-3 次全口超声波洁牙术，使牙面、牙颈部经常处于洁净状态。

【牙龈萎缩】：

- (1) 牙龈生理性萎缩主要是龈缘部分存在异物又长期得不到清理，细菌滋生刺激长期存在所致；另外随着年龄的增长也会或多或少发生萎缩，致使牙龈暴露，这种生理性萎缩，是无需要治疗的。
- (2) 炎症性的牙龈萎缩，主要表现为牙龈红肿胀痛，刷牙常见出血，对冷热温度变化及酸性食物等异常敏感，妨碍进食，尤其应该注意防治。
- (3) 掌握正确竖刷牙法的刷牙方法，注意口腔清洁卫生，养成早晚刷牙，饭后漱口的良好习惯。
- (4) 定期到医院检查治疗，每年进行 2-3 次全口超声波洁牙术。
- (5) 补充维生素 C 等微量元素，多食水果蔬菜，戒烟限酒，避免熬夜的不良生活习惯。

汇总医生： 樊兴国

主检日期： 2023-11-16

主检医生：

分科结果

身高、体重、血压

| 项目名称 | 检查结果 | 项目名称 | 检查结果 |
|------|------------|------|------|
| 身高 | 168cm | 体重 | 73kg |
| 血压 | 132/82mmHg | | |

***小结：**

(1) 体重指数 25.86：超重

操作员：赵婉如 检查日期：2023-11-14 检查医生：名燕凌

内科

| 项目名称 | 检查结果 | 项目名称 | 检查结果 |
|------|----------|------|---------|
| 心率 | 69 次/min | 心律 | 齐 |
| 心脏杂音 | 无 | 心界 | 正常 |
| 肺部 | 正常 | 呼吸音 | 呼吸音清 |
| 啰音 | 未闻及 | 叩诊 | 叩诊呈清音 |
| 腹部触诊 | 腹部平软 | 发育 | 正常 |
| 肝胆 | 肋下未触及 | 脾脏 | 肋下未触及 |
| 双肾 | 无叩击痛 | 肠鸣音 | 正常 |
| 营养 | 良好 | 神经系统 | 正常 |
| 生理反射 | 生理反射存在 | 病理反射 | 病理反射未引出 |
| 颅神经 | 正常 | 运动功能 | 正常 |
| 深浅感觉 | 正常 | 其它 | 无异常发现 |
| 既往史 | 无 | | |

***小结：**

未见异常

操作员：杨淑兰 检查日期：2023-11-14 检查医生：杨淑兰

外科（男）

| 项目名称 | 检查结果 | 项目名称 | 检查结果 |
|--------|------|-------|------|
| 皮肤 | 正常 | 甲状腺 | 无肿大 |
| 脊椎 | 无畸形 | 浅表淋巴结 | 无肿大 |
| 肛门 | 拒检 | 前列腺 | 未检 |
| 泌尿外生殖器 | 正常 | 四肢关节 | 未见异常 |
| 腹股沟 | 未见异常 | 足背动脉 | 正常 |
| 紫绀 | 无 | 色素沉着 | 无 |
| 脱毛 | 无 | 脱色 | 无 |
| 浮肿 | 无 | 皮下结节 | 无 |
| 头颅 | 正常 | 颈部 | 正常 |
| 乳腺 | 正常 | 脊柱 | 正常 |
| 直肠 | 未检 | 皮肤黄疸 | 无 |
| 四肢 | 活动正常 | 其他 | 无 |

***小结:**

未见异常

操作员：谷岱清

检查日期:2023-11-14

检查医生：谷岱清

眼科

| 项目名称 | 检查结果 | 项目名称 | 检查结果 |
|-------|------|-------|------|
| 视力(左) | 1.0 | 视力(右) | 1.0 |
| 辨色力 | 正常 | 眼睑 | 正常 |
| 结膜 | 正常 | 泪器 | 正常 |
| 角膜 | 正常 | 虹膜 | 正常 |
| 瞳孔 | 正常 | 晶状体 | 正常 |
| 玻璃体 | 正常 | 眼底 | 未见异常 |

***小结:**

未见异常

操作员：田野青 检查日期：2023-11-14 检查医生：田野青

耳鼻喉科

| 项目名称 | 检查结果 | 项目名称 | 检查结果 |
|-------|------|-------|------|
| 听力(左) | 正常 | 听力(右) | 正常 |
| 外耳道 | 正常 | 鼓膜 | 正常 |
| 鼻窦 | 正常 | 鼻中隔 | 正常 |
| 鼻腔 | 正常 | 扁桃体 | 无肿大 |
| 嗅觉 | 正常 | 咽喉 | 正常 |

***小结：**

未见异常

操作员：王存宝 检查日期：2023-11-14 检查医生：王存宝

口腔科

| 项目名称 | 检查结果 | 项目名称 | 检查结果 |
|------|------|-------|--|
| 唇颊 | 正常 | 齿 | 左上第二双尖牙&左上第一双尖牙&左下第一磨牙&左下第二双尖牙&右上第一双尖牙&右上第二双尖牙&右下第一磨牙&右下第二双尖牙&楔状缺损 |
| 牙龈 | 牙龈萎缩 | 牙周 | 牙结石 I 度 |
| 舌腭 | 正常 | 腮腺 | 正常 |
| 颌下腺 | 正常 | 颞下颌关节 | 正常 |

***小结：**

(1) 左上第二双尖牙 左上第一双尖牙 左下第一磨牙 左下第二双尖牙 右上第一双尖牙 右上第二双尖牙 右下第一磨牙 右下第二双尖牙 楔状缺损

(2) 牙龈萎缩

(3) 牙周：牙结石

操作员：麻剑 检查日期:2023-11-14 检查医生：麻剑

检验报告

尿液分析+尿沉渣

| 项目名称 | 检查结果 | 单位 | 参考值 | 提示 |
|-------------|-------|------|--------------|----|
| 白细胞尿 | 0 | 个/ul | 0--13 | |
| 上皮细胞(EC) | 0 | /HP | 0--28 | |
| 管型(CAST) | 0 | 个/ul | 0--1 | |
| 霉菌(尿) | 0 | /HP | 0--0 | |
| 结晶 | 0 | /HP | 0--10 | |
| 透明度(CLA) | 清亮 | | | |
| 胆红素(BIL) | - | | 阴性 | |
| 隐血(ERY) | - | | 阴性 | |
| 小圆上皮细胞(SRC) | 0 | 个/ul | 0--0 | |
| 维生素C | - | | 阴性 | |
| 异常红细胞 | 0 | 个/ul | 0--3 | |
| 红细胞(正常) | 0 | 个/ul | 0--6 | |
| 鳞状上皮细胞 | 0 | 个/ul | 0--0 | |
| 粘液丝 | 1 | 个/ul | 0--0 | ↑ |
| 颜色(Colour) | 淡黄色 | | | |
| 尿葡萄糖(GLU) | - | | 阴性 | |
| 酮体(KET) | - | | 阴性 | |
| 比重(SG) | 1.020 | | 1.003--1.030 | |
| 酸碱度(PH) | 6.5 | | 4.5--8.0 | |
| 尿蛋白质(PRO) | - | | 阴性 | |
| 尿胆原(URO) | - | | 阴性 | |
| 亚硝酸盐(NIT) | - | | 阴性 | |
| 红细胞(尿)(RBC) | 0 | 个/ul | 0--6 | |
| 尿白细胞(LEU) | - | | 阴性 | |

*小结:

粘液丝偏高(1 /HP)

操作员：赵伟 检查日期:2023-11-14 检查医生:陈建国

血常规（五分类）

| 项目名称 | 检查结果 | 单位 | 参考值 | 提示 |
|----------------|-------|---------------------|------------|----|
| 白细胞(WBC) | 6.41 | 10 ⁹ /L | 3.5--9.5 | |
| 淋巴细胞绝对值(LY#) | 3.06 | 10 ⁹ /L | 1.1--3.2 | |
| 淋巴细胞百分比(LY%) | 47.8 | % | 20--50 | |
| 中性粒细胞绝对值(GR#) | 2.82 | 10 ⁹ /L | 1.8--6.3 | |
| 中性粒细胞百分比(GR%) | 43.9 | % | 40--75 | |
| 嗜碱性粒细胞绝对值(BA#) | 0.03 | 10 ⁹ /L | 0--0.06 | |
| 嗜碱性粒细胞百分比(BA%) | 0.4 | % | 0--1.0 | |
| 嗜酸性粒细胞绝对值(EO#) | 0.09 | 10 ⁹ /L | 0.02--0.52 | |
| 嗜酸性粒细胞百分比(EO%) | 1.5 | % | 0.4--8.0 | |
| 血小板(PLT) | 209 | 10 ⁹ /L | 125--350 | |
| 血小板分布宽度(PDW) | 16.6 | % | 15--17 | |
| 平均血小板体积(MPV) | 10.9 | fl | 6.0--14.0 | |
| 血小板压积(PCT) | 0.227 | % | 0.11--0.28 | |
| 红细胞(RBC) | 4.61 | 10 ¹² /L | 4.3--5.8 | |
| 血红蛋白 | 146 | g/L | 130--175 | |
| 红细胞压积(HCT) | 42.8 | % | 40--50 | |
| 红细胞平均体积(MCV) | 92.7 | fl | 82--100 | |
| 平均血红蛋白含量(MCH) | 31.6 | pg | 27--34 | |
| 平均血红蛋白浓度(MCHC) | 341 | g/L | 316--354 | |
| 单核细胞绝对值(MO#) | 0.41 | 10 ⁹ /L | 0.1--0.60 | |
| 单核细胞百分比(MO%) | 6.4 | % | 3--10 | |
| 红细胞分布宽度标准差 | 42.6 | fl | 35--56 | |

| | | | | |
|-------------------------|-------|--------------------|------------|--|
| (RDW-SD) | | | | |
| 红细胞分布宽度变异系数 (RDW-CV) | 12.1 | % | 10.6--16.6 | |
| 大血小板比率 | 32.5 | % | 11--45 | |
| 大血小板数目 | 68 | 10 ⁹ /L | 30--90 | |
| 未成熟粒细胞数目 | 0.01 | 10 ⁹ /L | 0--999 | |
| 未成熟粒细胞百分比 | 0.2 | % | 0--100 | |
| 有核红细胞数目 | 0.000 | 10 ⁹ /L | 0--9999 | |
| 有核红细胞百分比 | 0.00 | /100WBC | 0--9999 | |

***小结:**

未见异常

操作员：余雅倩 检查日期:2023-11-14 检查医生:陈建国

血 HP 检测

| 项目名称 | 检查结果 | 单位 | 参考值 | 提示 |
|------------|--------|----|--------|----|
| 幽门螺旋杆菌抗体检测 | 阴性 (-) | | 阴性 (-) | |

***小结:**

未见异常

操作员：梁可欣 检查日期:2023-11-14 检查医生:陈建国

肾功三项

| 项目名称 | 检查结果 | 单位 | 参考值 | 提示 |
|-------------|--------|--------|----------|----|
| 肌酐(CREA) | 82.00 | umol/L | 57--97 | |
| 尿酸(UA) | 523.00 | umol/L | 200--420 | ↑ |
| 尿素测定 (Urea) | 4.30 | mmol/L | 3.1--8.0 | |

***小结:**

尿酸(UA)偏高(523.00 umol/L)

操作员：王文静 检查日期:2023-11-14 检查医生:陈建国

空腹血糖

| 项目名称 | 检查结果 | 单位 | 参考值 | 提示 |
|----------|------|--------|-----------|----|
| 葡萄糖(GLU) | 4.74 | mmol/L | 3.89--6.1 | |

***小结:**

未见异常

操作员：王文静 检查日期:2023-11-14 检查医生:陈建国

血脂四项

| 项目名称 | 检查结果 | 单位 | 参考值 | 提示 |
|-------------|------|--------|------------|----|
| 动脉硬化指数 | 3.26 | | 1.31--3.19 | ↑ |
| 总胆固醇(CHOL) | 5.87 | mmol/L | 2.59--5.2 | ↑ |
| 甘油三脂(TG) | 3.39 | mmol/L | 0.7--1.7 | ↑ |
| 低密度脂蛋白(LDL) | 3.46 | mmol/L | 0--4.13 | |
| 高密度脂蛋白(HDL) | 1.06 | mmol/L | 0.77--1.55 | |

***小结:**

动脉硬化指数偏高(3.26) 总胆固醇(CHOL)偏高(5.87 mmol/L) 甘油三脂(TG)偏高(3.39 mmol/L)

操作员：王文静 检查日期:2023-11-14 检查医生:陈建国

肝功能两项

| 项目名称 | 检查结果 | 单位 | 参考值 | 提示 |
|----------------|-------|-----|--------|----|
| 丙氨酸氨基转移酶(ALT) | 27.00 | U/L | 9--50 | |
| 门冬氨酸氨基转移酶(AST) | 21.00 | U/L | 15--40 | |

***小结:**

未见异常

操作员：王文静 检查日期:2023-11-14 检查医生:陈建国

大同瑞慈康复医院 12导联心电图报告

刘滨 男 43岁

体检号:427552

病床号:

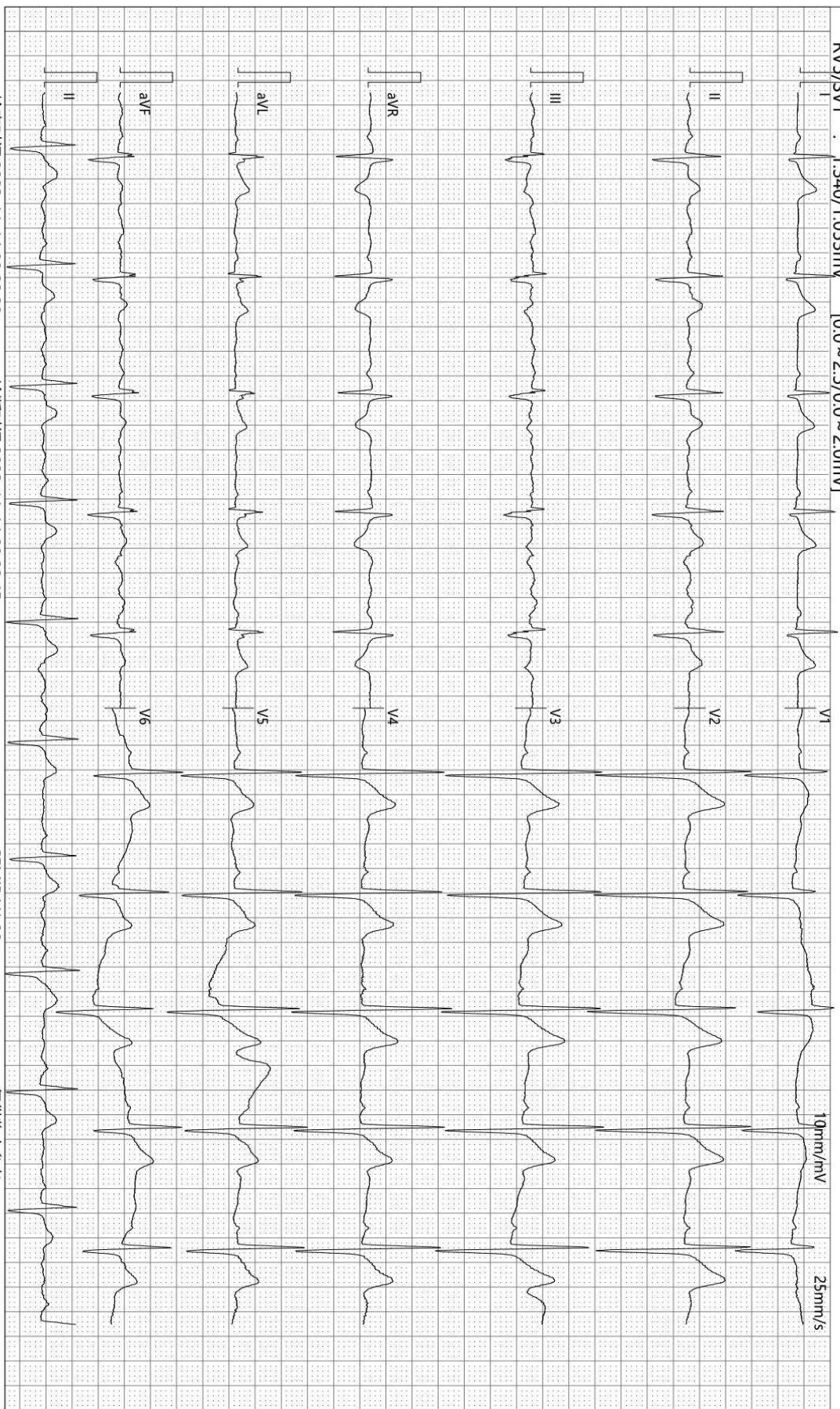
诊断结果:

- 1.窦性心律
- 2.ST段抬高

诊断医生:

张之生

HR : 62bpm [60~100bpm]
 P : 108ms [0~110ms]
 PR : 184ms [120~200ms]
 QRS : 103 ms [60~100ms]
 QT/QTc : 395/403ms [320~440/0~450ms]
 P/QRS/T : 43/7/12deg. [0~75/-30~90/0~75deg]
 RV5/SV1 : 1.340/1.053mV [0.0~2.5/0.0~2.0mV]



检查时间:2023-11-14 09:22:29

诊断时间:2023-11-14 09:29:45

SEMIP V1 90

仅供临床参考

大同瑞慈健康体检

骨密度检测报告

受检者信息

受检者ID: 2305161637

姓名: 刘滨

出生年月日: 1979/11/15

年龄: 43

性别: 男

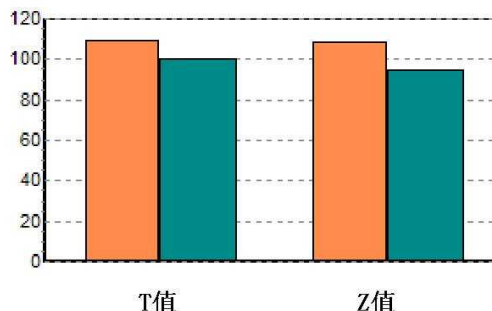
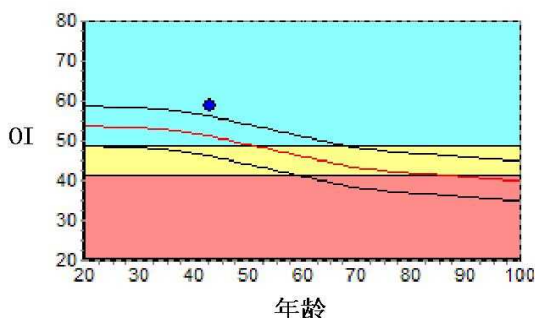
测定部位(右/左): 右

测定结果

测定日期: 2023/11/14 8:04:25

测试编号: 1/1

受测者 平均值



数据库: Asia

OI: 58.7

SOS: 1381.3 m/s, BUA: 42.8

T值: 0.97

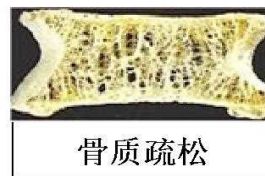
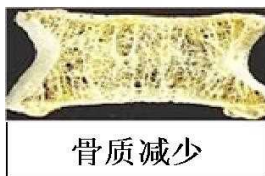Z值: 1.54

成人比: 109.0 %

同龄比: 115.0 %

OPR: N/A %

结果分析



注解

以上结论仅供参考

科室:

医生签名:

医院地址 大同瑞慈健康体检

地址 大同市平城区魏都大道79号

联系电话 0352-2824444

操作者 名燕凌

双源 CT 诊断图文报告

流水号: 2305161637

影像号: CT20231114008

姓名: 刘滨

年龄: 43 岁

性别: 男

检查设备: 西门子量子双源 CT

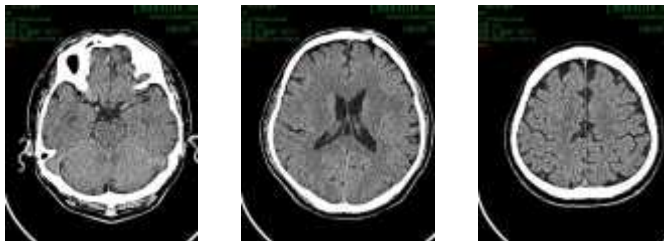
体检号: 427552

申请医院: 本院

体检科室: 体检科

检查部位: 脑部双源 CT

经典图像:



影像所见:

颅脑结构双侧对称, 脑实质内未见异常密度。中线结构居中。脑沟、裂、池及脑室系统等未见异常。

影像诊断:

颅脑未见明显异常

报告医师: 剧艳军

检查日期: 2023-11-15

审核医师: 剧艳军

报告日期: 2023-11-15

DR 诊断图文报告

流水号: 2305161637

影像号: DX20231114002

姓名: 刘滨

年龄: 43 岁

性别: 男

检查设备: 西门子数字 X 线摄影

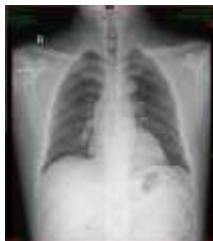体检号: 427552

申请医院: 本院

体检科室: 体检科

检查部位: 胸部正位片

经典图像:



影像所见:

胸廓对称。气管居中，纵隔无移位。双肺野清晰。肺门影未见增大。心脏大小、形态正常。双膈面光滑，肋膈角锐利。

影像诊断:

胸部平片未见异常。

报告医师: 李贵

检查日期: 2023-11-14

审核医师: 李贵

报告日期: 2023-11-14

超声诊断图文报告

流水号: 2305161637

影像号: 1448293

姓名: 刘滨

年龄: 43 岁

性别: 男

检查设备: Vivid E95

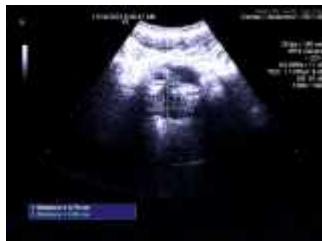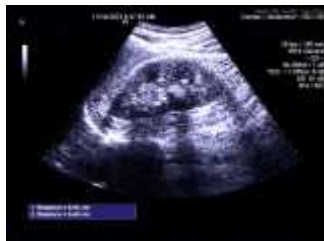体检号: 427552

申请医院: 本院

体检科室: 体检科

检查部位: 全腹彩超

经典图像:



影像所见:

肝脏大小形态正常, 包膜光滑完整, 实质回声均匀, 肝内管道系统走行清晰, 门静脉及肝内胆管不扩张。

胆囊大小形态正常, 壁不厚、光滑, 囊内透声好, 肝外胆管不扩张。

胰腺大小形态正常, 实质回声均匀, 主胰管不扩张。

脾脏大小形态正常, 实质回声均匀, 脾门静脉不宽。

双肾大小形态正常, 皮髓质分界清晰, 左肾下极探及囊性回声, 大小约 0.5*0.4cm, 边界清, 囊壁可见直径约 0.5cm 强回声斑, 双肾集合系统未见分离, 双侧输尿管未见扩张。

膀胱充盈尚可, 壁光滑, 内清晰。

前列腺形态正常, 大小约 3.7*2.9*3.3cm, 实质回声欠均匀。

影像诊断:

左肾囊肿伴囊壁钙化

报告医师: 李菊蓉

检查日期: 2023-11-14

审核医师: 李菊蓉

报告日期: 2023-11-14